

УДК [636.4:612.46]:616.992

**СТРУКТУРНЫЕ ИЗМЕНЕНИЯ В ПОЧКАХ СВИНЕЙ  
ПРИ КОРМОВЫХ МИКОТОКСИКОЗАХ**

В. В. МАЛАШКО<sup>1</sup>, В. И. БОРОДУЛИНА<sup>2</sup>, Е. Л. МИКУЛИЧ<sup>2</sup>

<sup>1</sup> УО «Гродненский государственный аграрный университет»,  
г. Гродно, Республика Беларусь, 230008

<sup>2</sup> УО «Белорусская государственная сельскохозяйственная академия»,  
г. Горки, Могилевская обл., Республика Беларусь, 213407

(Поступила в редакцию 25.09.2017)

**Резюме.** *Описаны структурные изменения в почках свиней при кормовых микотоксикозах. В результате исследований было установлено, что в почках отмечались дистрофические, некротические и воспалительные процессы, которые сопровождалось разрушением структуры почечного клубочка, фрагментацией капсулы почечного тельца, избыточным накоплением клеток лимфоидного ряда на месте разрушенных почечных телец, разрушением извитых канальцев почек и собирательных трубочек, зернистой и вакуольной дистрофией эпителиальных клеток канальцев, скоплением детрита в просвете канальцев, инфильтрацией лейкоцитами интерстициального пространства в мозговой зоне почек, застоем крови в кровеносных сосудах капсулы почек и микрокровоизлияниями.*

**Ключевые слова:** *свиньи, почки, микотоксикозы, структурные изменения, почечные клубочки, почечные канальца, капсула клубочка.*

**Summary.** *The paper considers anatomic changes in pig kidneys with underlying feed mycotoxicoses. The studies found that there were dystrophic, necrotic and inflammatory processes in kidneys accompanied by the renal glomerulus destruction, capsule of the renal corpuscle fragmentation, abnormal accumulation of lymphoid cells at the site of damaged renal corpuscles, destruction of convoluted and collector tubules, parenchymatous and hydropic degeneration of tubular epithelial cells, accumulation of cell debris in tubulus lumen, leukocytic infiltration of interstitial space in the renal medulla of kidneys, congestion in blood vessels of kidneys and micro-bleedings.*

**Key words:** *pigs, kidneys, mycotoxicoses, transformational changes, renal glomerulus, kidney tubuli, capsule of the renal corpuscle.*

**Введение.** Проблема микотоксинов в кормах волнует сельскохозяйственные предприятия уже более 50 лет (первые микотоксины были выделены в 1961 г.). Появление их в готовом корме происходит на разных технологических стадиях кормопроизводства: в поле при уборке урожая в неблагоприятных метеорологических условиях, при транспортировке, при неправильном хранении зерна или даже после конечной обработки готового корма. Кроме того, токсичный комбикорм может быть произведен на комбикормовом заводе из качественного сырья. Это обусловлено тем, что токсичные продукты могут накапливаться в технологическом оборудовании производственных линий, поскольку чистка и санация этого оборудования, как правило, проводится редко. Таким образом, возможностей появления токсинов в кормах предостаточно.

Наиболее актуальна эта проблема сегодня для крупных свиноводческих, птицефабрик и рыбхозов, где ежедневно требуются большие объемы комбикорма или зерна для приготовления кормосмесей, а условия хранения не всегда отвечают требованиям. По сведениям некоторых авторов, самыми чувствительными к действию микотоксинов из всех сельскохозяйственных животных и птицы являются свиньи.

Корма, пораженные грибами, зачастую изменяют свой внешний вид, что помогает установить их недоброкачественность. Сами же микотоксины не горчат, не пахнут и без специальных методик определить их наличие невозможно. На сегодняшний день наука выделила более 140 видов, но лучшие европейские лаборатории определяют не более 15 видов. Среди них наиболее распространены следующие высокотоксичные микотоксины: афлатоксины, стеригматоцистин, охратоксины, патулин, исландитоксин, зеараленон, рубратоксины, цитриовиридин и др.

Все известные микотоксины представляют определенную опасность для здоровья человека и животных. Поэтому проблема микотоксинов и связанных с ними заболеваний – микотоксикозов выходит за пределы отдельных стран, и значительное внимание ей уделяют Продовольственная и

сельскохозяйственной организации ООН (ФАО), Всемирная организация здравоохранения (ВОЗ), а также Программа ООН по окружающей среде (ЮНЕП). В России же в качестве наиболее опасных микотоксинов, контаминантов пищевой продукции и продуктов питания регламентируются Т-2 токсин, афлатоксины В<sub>1</sub> и М<sub>1</sub>, дезоксиниваленол, микотоксины патулин, а также зеараленон. В кормах, кроме перечисленных микотоксинов, регламентируется также охратоксин А [6].

Большинство из них обладают высокой устойчивостью к воздействию физико-химических факторов и не разрушаются даже при длительной термообработке корма, контаминированного микотоксинами. В результате действия микотоксинов у животных возникают иммунодепрессии, которые приводят к различным инфекционным заболеваниям. Как правило, происходит отказ от корма, снижение продуктивности, повреждение внутренних органов, отмечается язвенный стоматит и гипермальные некрозы, но чаще всего нарушается работа печени, почек, поражается слизистая оболочка желудочно-кишечного тракта.

**Анализ источников.** На сегодняшний день в практике животноводства есть мнение о том, что жвачные животные менее восприимчивы к вредным действиям микотоксинов из-за высокой активности микрофлоры рубца. А вот птица и свиньи наиболее подвержены действию микотоксинов, причем свиньи более чувствительны, чем птица. Микотоксины (афлатоксин, зеараленон, фумонизин, охратоксин, vomitоксин и трихотецены) являются причиной широкого спектра заболеваний у свиней.

К афлатоксинам очень чувствительны поросята 3–12-недельного возраста, менее чувствительны свиноматки. Основной причиной отравления животных является поедание кормов, пораженных токсинами патогенных грибов. Исследования же образцов проб ржи, пшеницы и кукурузы, поступавших в различные годы из хозяйств показали, что они в 80–100 % случаев загрязнены микроскопическими грибами *Aspergillus flavus* уже в период закладки на хранение, 15–20 % из них обладали токсигенными свойствами, а в процессе хранения такого зерна количество токсигенных штаммов гриба возрастало на 5–10 % [1]. Афлатоксины являются одними из сильных гепатропных ядов (поражают печень, вызывая ее жировое перерождение, обладают выраженными канцерогенными свойствами, так же отмечены поражения и других органов – сердца, почек, селезенки). В почках, пораженных микотоксинами животных, дистрофические, некротические и воспалительные процессы выражены в еще большей степени, чем в печени. При воздействии на почки отмечается нефрит и ухудшение их функциональной деятельности. Также снижается темп роста свиней и эффективность использования кормов. Очень важным аспектом афлатоксинов у свиней является подавление иммунных функций организма [3, 4, 7].

Охратоксин А обнаруживается в зерне и зернофураже (ячмень, овес, пшеница, кукуруза), продуцируется различными видами гриба *Aspergillus* и *Penicillium*. Острый охратоксикоз у свиней характеризуется нефропатией, энтеритами и иммуносупрессией. При содержании 2,5 мг охратоксина А на килограмм корма у свиней на откорме отмечаются снижения темпов роста, потребление корма и его конверсия. Изменения функций почек отмечаются уже при такой низкой концентрации охратоксина А, как 0,5 мг/кг корма. Болезнь проявляется нефритом, дегенерацией и атрофией почечных канальцев, кровоизлияниями в почках, кишечнике, гиалинизацией и фиброзом почечных клубочков, и жировой дегенерацией печени [3, 6].

В свиноводстве интерес к охратоксину А возникает из-за его канцерогенных свойств и возможности переходить в конечные продукты животноводства, что не может не вызывать беспокойства.

Зеараленон загрязняет пшеницу и кукурузу (количество микотоксина в свежубранном зерне колеблется от 0,005 до 3,0 мг/кг, а при хранении – 0,1–40,0 мг/кг), продуцируется грибом *Fusarium*. *Fusarium graminearum* продуцирует не только зеараленон, но и дезоксиниваленол. Действие микотоксина у свиней проявляется в виде аборт, вульвовагинитов, нарушений полового цикла, мертворождениями и уродствами плодов, особенно в позднем периоде болезни [6].

Наиболее чувствительны к зеараленону свинки и хрячки в возрасте 2–5 месяцев. В печени свиней он может распадаться с образованием различных метаболитов, которые в несколько раз активнее по эстрогенному действию.

Т-2 токсин содержится практически во всех видах кормов. От 40 до 100 % зернофуража содержат различные виды фузариев, которые образуют Т-2 токсины. К этим токсинам чувствительны все виды животных. Заболевание проявляется в виде гастроэнтеритов, кровотечений, угнетением гемопоэза, язвой желудка, некрозом кожи и слизистой оболочки

ротовой полости, диареей, а у свиней дополнительно геморрагиями во внутренних органах и коже. Микотоксин Т-2 обладает кумулятивными свойствами (например, при однократном введении Т-2 токсина несущкам его содержание в тушке уже через сутки составляло 10 %) и сильным местнораздражающим действием [3, 6].

В естественных условиях скормливание кормов, загрязненных микотоксинами, дает сильный токсический эффект, что объясняется синергетическим эффектом нескольких токсинов, одновременно загрязняющих корм. Сегодня имеются подтверждающие данные об эффектах синергизма в отношении Т-2 токсина и афлатоксина, трихотеценов и фузаровой кислоты, зеараленона и дезоксиниваленола. Микотоксины в желудке и кишечнике свиней из кормов быстро всасываются в кровь и заносятся в печень, почки и другие органы и ткани, вызывая кровоизлияния, развитие дистрофических и воспалительных процессов в них. Специалисты в хозяйствах, как правило, имеют дело с субклиническими формами токсикозов, которые причиняют наибольший ущерб животноводству во всем мире. Лечить микотоксикозы крайне тяжело, а, по мнению некоторых специалистов, даже невозможно, поэтому основная борьба с ними складывается из профилактических мероприятий, в том числе и применением адсорбентов. Для того чтобы грамотно и правильно приготовить адсорбент (включить в его состав именно необходимые компоненты, так как сегодня только многокомпонентные адсорбенты считаются наиболее эффективными) мало обладать знаниями только клинических проявлений микотоксикозов, необходимо знать структурные изменения различных органов на клеточном и тканевом уровнях. Проанализировав данные, приведенные во многих источниках литературы, очевидно, что наибольшие структурные изменения при микотоксикозах происходят в печени и почках животных.

**Цель работы** – изучить структурные изменения в почках свиней при кормовых полимикотоксикозах.

**Материал и методика исследований.** Для проведения исследований почки у свиней отбирали сразу после убоя в убойном цехе ОАО СГЦ «Вихра» и доставляли на кафедру биотехнологии и ветеринарной медицины УО БГСХА, где проводили дальнейший отбор материала для проведения гистологических исследований. Материал получали от 5 животных контрольной группы. Свиньям этой группы на протяжении 60 дней скормливали комбикорм СК-26, приготовленный из фуражного зерна, пораженного микотоксинами (охратоксин, Т-2 токсин, дезоксиниваленол, зеараленон, афлатоксин). Видовой состав микотоксинов был установлен в результате исследований, проведенных в институте ветеринарной прикладной медицины в УО ВГАВМ. Гистологические исследования органов и тканей проводили от животных, длительно получавших комбикорма с предельно допустимым содержанием микотоксинов, так и незначительно превышающих допустимый уровень. Биоптаты почек свиней фиксировали в 10 %-ом нейтральном забуференном формалине по Р. Лилли при  $t+40^{\circ}\text{C}$  и  $t+20^{\circ}\text{C}$ . При заборе материала стремились к максимальной стандартизации препаративных процедур при фиксации, проводке и заливке, приготовлении парафиновых срезов. После вскрытия брюшной полости, отбор проб проходил не позднее 10–15 мин. после эвтаназии.

Для изготовления гистосрезов готовили материал, а именно, из почек вырезали кубики размером 1 x 1 см вертикально с тем расчетом, чтобы на срезе затем было видно корковое и мозговое вещество (рис. 1, 2). Гистосрезы непосредственно готовили на кафедре анатомии УО ГГАУ. Биоптаты почек пропитывали парафином в термостате ТВЗ– 25 при  $t+54^{\circ}\text{C}$  в течение 4 часов. Срезы готовили на ротационном микротоме МПС–2 и МС–2 толщиной – 8–10 мкм, затем монтировали на предметных стеклах Ц1923 и окрашивали гематоксилин – эозином по П. Эрлиху. Для анализа гистосрезов использовали микроскоп МБИ–11 с объективом 40 x 0,65 и окуляром – х7, или – х10 с использованием компьютерной системы «Биоскан», включающей микроскоп ЛОМО МИКМЕД–2, цветную видеокамеру PHILIPS HIP–7830, компьютер и прикладную компьютерную программу под управлением операционной системы Windows.

**Результаты исследований и их обсуждение.** Как правило, ярко выраженными клиническими признаками сопровождаются острые микотоксикозы, но патологоанатомическая картина при этом сглажена. При подостром и хроническом течении микотоксикозов, когда в организм с кормами поступают субклинические дозы токсических метаболитов, патологоанатомические изменения в тканях, органах и системах выражены наиболее ярко.

Нами установлено, что на данном свинокомплексе чаще отмечается хронический микотоксикоз, вызванный одновременно несколькими видами токсинов.

При макроскопическом исследовании почек подопытных свиней существенных изменений выявлено не было. Органы не были увеличены в размерах, форма не изменена, консистенция упругая, бурого цвета. На разрезе граница коркового и мозгового вещества немного сглажена (рис. 1, 2).

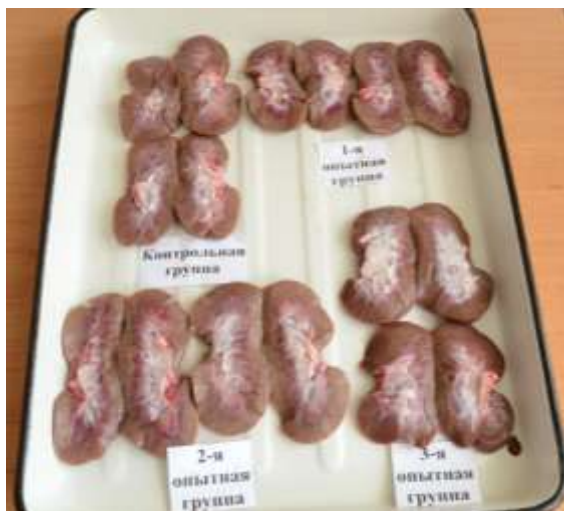

Рис. 1. Отобранные для исследований почки свиней



Рис. 2. Отбор материала для приготовления гистопрепаратов

При микроскопии гистопрепаратов, приготовленных из отобранного патматериала, было установлено разрушение структуры почечного клубочка, что сопровождалось увеличением расстояния между капсулой нефрона, капиллярами и эпителиальными клетками (расстояние достигало 15–35 мкм) (рис. 3 а, б – красные стрелки). Также в почечном тельце были обнаружены микрокровоизлияния (рис. 3а, б – синие стрелки), а в кровеносных сосудах в капсуле почек – застой крови (рис. 3 в – красные стрелки).

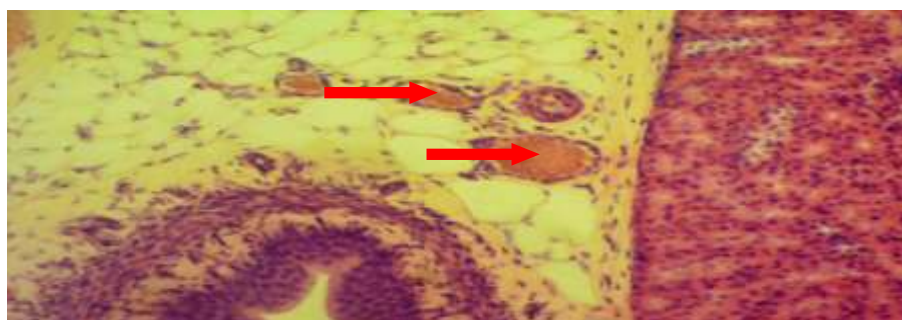
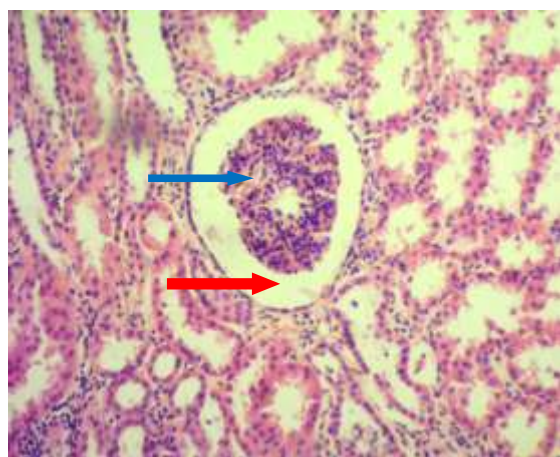
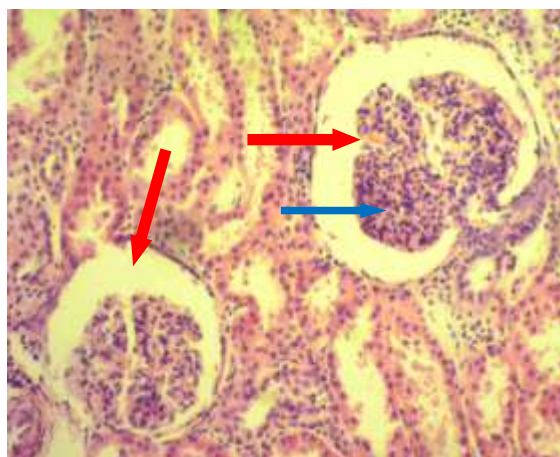


Рис. 3. Структурные изменения в капсуле и почечном клубочке при микотоксикозе. Гематоксилин-эозин. Микрофото. Биоскан. Ув.: а, б, в – 280



Некоторые авторы также отмечали деструктивные изменения в почках при микотоксикозах, которые сопровождалось нарушением кровообращения на уровне микроциркуляторного русла, морфологически проявляющиеся переполнением кровью посткапиллярных венул, кровоизлияниями, развитием стаза и периваскулярных отеков, как результат нарушения нервной регуляции деятельности сердечно-сосудистой системы и повреждения структурных компонентов стенки кровеносных сосудов [4, 5].

Также при микроскопии и анализе гистопрепаратов хорошо была заметна фрагментация капсулы почечного тельца (рис. 4 а). На месте разрушенных почечных телец шло формирование крупных вакуолей (рис. 4 б), а на месте деструкции почечных канальцев – избыточное накопление клеток лимфоидного ряда (формировались обширные лимфоидно-макрофагальные пролифераты) (рис. 4 в).

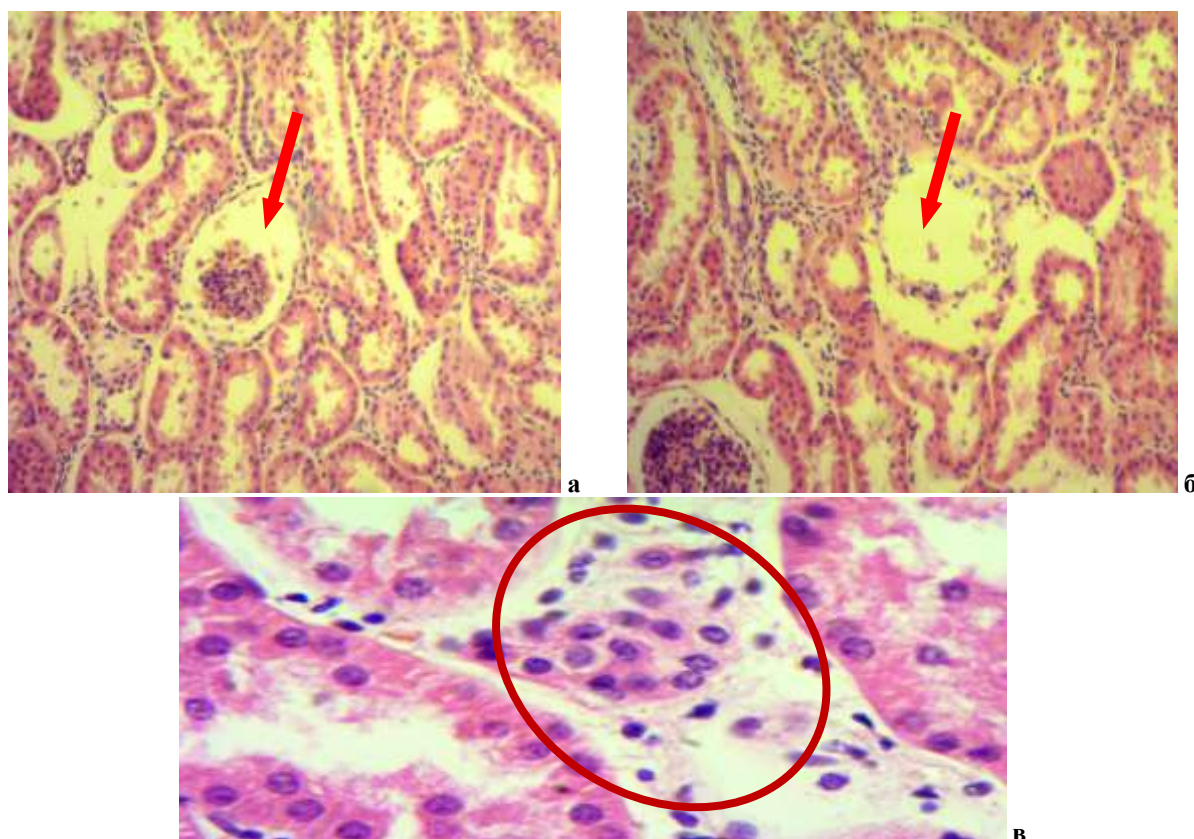


Рис. 4. Структурные изменения в почках свиньи при микотоксикозах. Гематоксилин-эозин. Микрофото. Биоскан. Ув.: а, б – 280; в – 400

Кроме почечных клубочков, подверглись воздействию и почечные канальца, что выражалось нарушением их структуры и даже разрушением. Разрушение извитых канальцев почек отмечалось неравномерностью просветов и истончением стенки канальцев (рис. 5 а). При разрушении почечных канальцев между смежными канальцами хорошо заметно формирование «перемычек» из детритных масс (рис. 5 в). Также отмечались зернистая и вакуолярная дистрофии эпителиальных клеток, разрыв оболочек и выход ядер в просвет канальца (рис. 5 б).

Нарушение же структуры извитых почечных канальцев сопровождалось отрывом эпителиальных клеток от стенки канальцев, формированием детрита в просвете канальца и вакуолярной дистрофией клеток (рис. 6 а). Параллельно шли формирование полостей между почечным клубочком и стенкой капсулы нефрона (рис. 6 б), фрагментация почечного тельца (рис. 6 в).

При анализе источников литературы многие авторы также указывают на то, что скормливание пораженного микотоксинами зерна даже в низких концентрациях (предельно допустимых) обязательно приводит к развитию белковой дистрофии в печени и почках [2, 8, 9].

Значительные деструктивные процессы обнаружены и в мозговой зоне почек, которые характеризовались интенсивным разрушением извитых канальцев и собирательных трубочек,

формированием пустых пространств и скоплением детритных масс (рис. 7 б). Также отмечалась инфильтрация лейкоцитами интерстициального пространства (рис. 7 а).

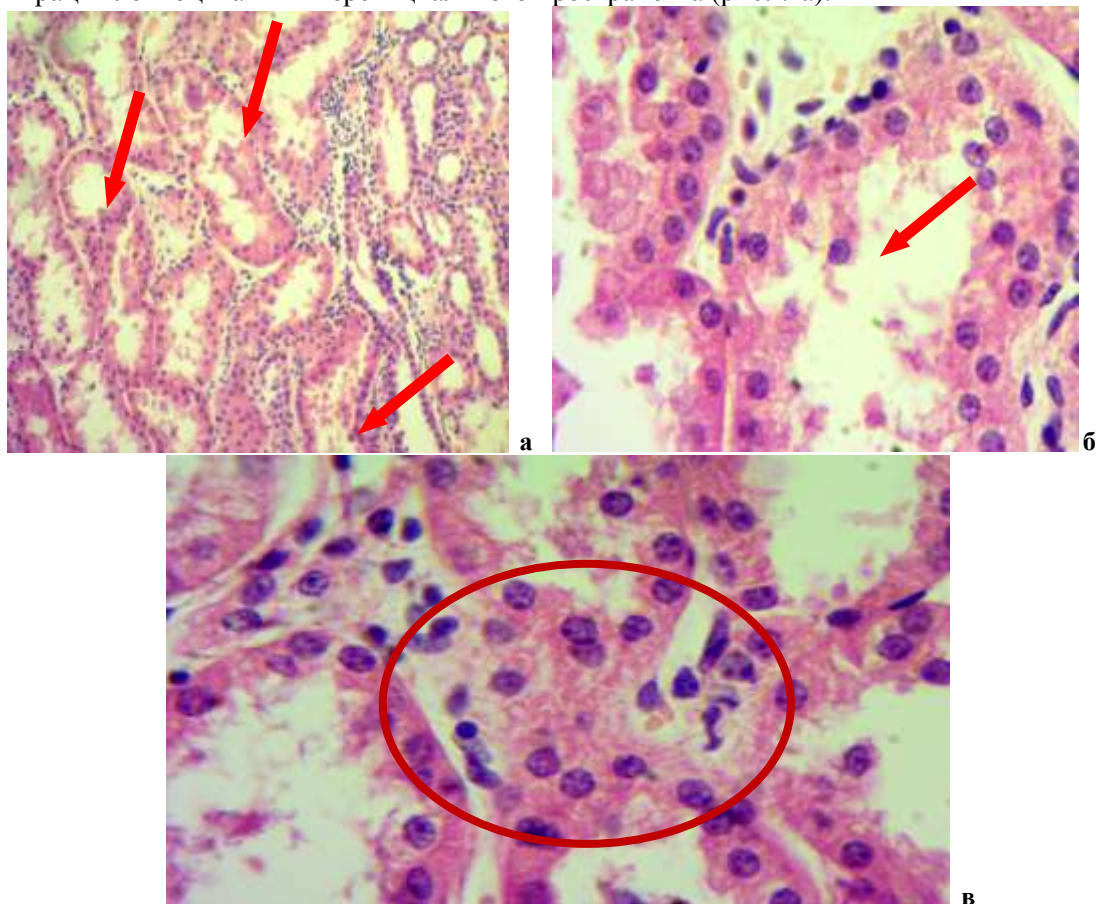


Рис. 5. Разрушение извитых канальцев почек свиньи при микотоксикозах  
Гематоксилин-эозин. Микрофото. Биоскан. Ув.: а – 280, б, в – 400

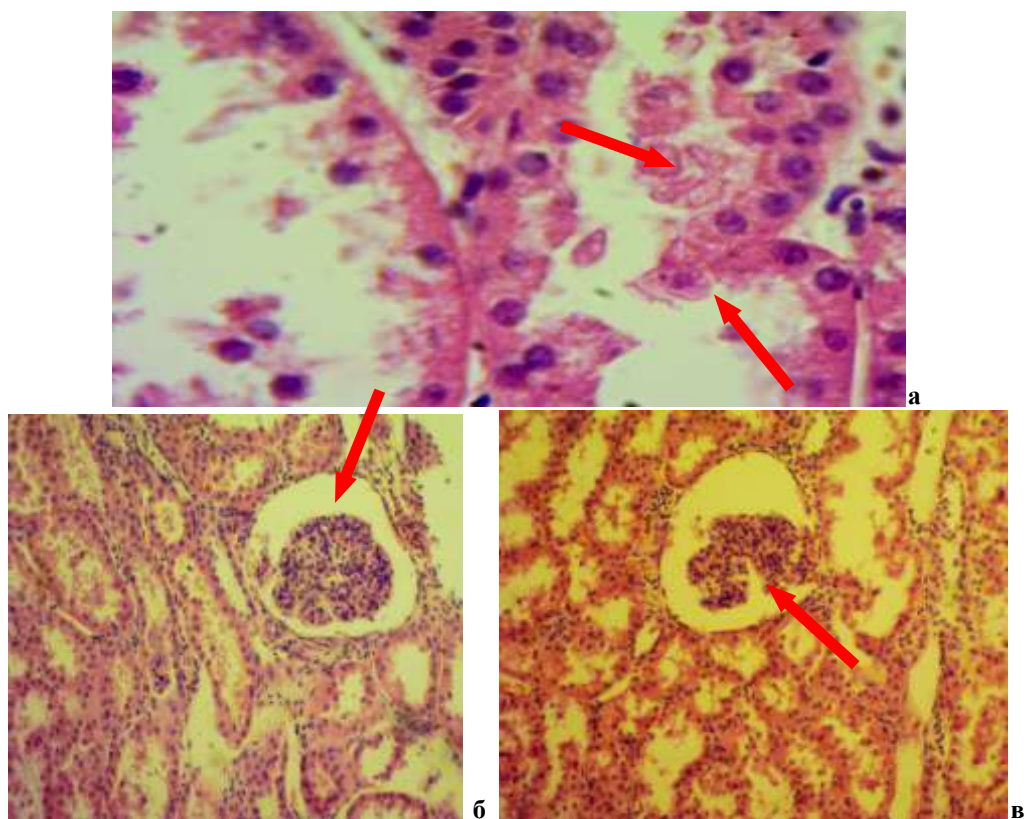


Рис. 6. Нарушение структуры извитых канальцев почек. Микрофото. Биоскан. Ув.: а – 400, б, в – 280



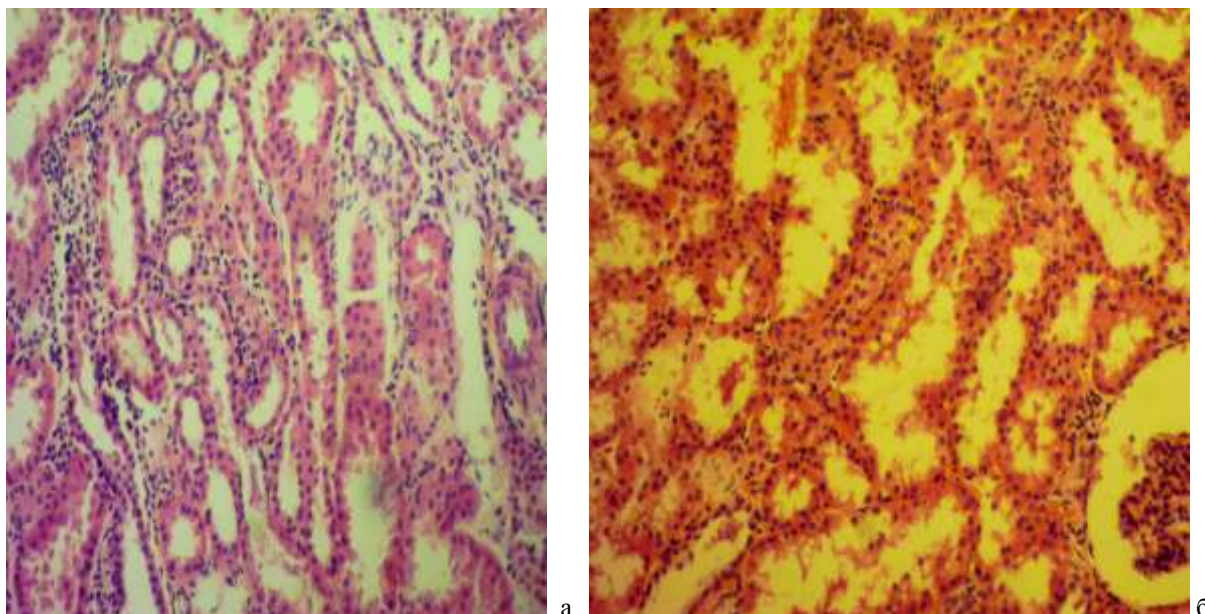


Рис. 7. Структурные изменения в мозговой зоне почек. Гематоксилин-эозин. Микрофото. Биоскан. Ув.: а, б, в – 280

**Заключение.** В целом можно отметить, что в почках свиней, которым скармливали корм, загрязненный токсинами грибов, установлены дистрофические, некротические и воспалительные процессы, которые значительно ухудшали функциональное состояние почек. Изменения сопровождались разрушением структуры почечных клубочков, фрагментацией капсулы почечных телец, избыточным накоплением клеток лимфоидного ряда на месте разрушенных почечных телец, разрушением извитых канальцев почек и собирательных трубочек, зернистой и вакуольной дистрофией эпителиальных клеток канальцев, скоплением детрита в просвете канальцев, инфильтрацией лейкоцитами интерстициального пространства в мозговой зоне почек, застоем крови в кровеносных сосудах капсулы почек и микрокровоизлияниями. Такое поражение почек чаще всего приводит к общему токсикозу организма и появлению белка в моче.

#### ЛИТЕРАТУРА

1. Изучение патоморфологических изменений в почках кур при ассоциативном течении подагры и мочекаменной болезни на фоне кормового токсикоза. – Режим доступа: <https://cyberleninka.ru/article/n/izuchenie-patomorfologicheskikh-izmeneniy-v-pochkah-kur-pri-assotsiativnom-techenii-podagry-i-mochekamennoy-bolezni-na-fone-kormovogo>. – Дата доступа: 02.10.2017.
2. Иммуноморфологические изменения органов крыс под влиянием сочетания микотоксинов и их фармакокоррекция. – Режим доступа: [vetpat.ru/wp-content/uploads/2014/03/01-24-2008.pdf](http://vetpat.ru/wp-content/uploads/2014/03/01-24-2008.pdf). – Дата доступа: 02.10.2017.
3. Микотоксины. Влияние на животных. – Режим доступа: <http://globusp.com/ru/mikotoksinyi-2.html>. – Дата доступа: 25.09.2017.
4. Микотоксины – загрязнители кормов. – Режим доступа: <https://cyberleninka.ru/article/n/mikotoksiny-kontaminanty-kormov>. – Дата доступа: 02.10.2017.
5. Морфологическое обоснование применения лечебных и профилактических средств при отравлении животных диоксином, сочетанном воздействии Т-2 токсина и афлатоксина В1. – Режим доступа: <http://www.dissercat.com/content/morfologicheskoe-obosnovanie-primeneniya-lechebnykh-i-profilakticheskikh-sredstv-pri-otravle>. – Дата доступа: 25.09.2017.
6. Пономаренко, Ю. А. Корма, биологически активные вещества, безопасность: монография / Ю. А. Пономаренко, В. И. Фисинин, И. А. Егоров. – Минск – Москва, 2014. – С. 551–560.
7. Почему болеет молодняк? – Режим доступа: <http://agriculture.by/articles/zhivotnovodstvo/pochemu-boleet-molodnjak>. – Дата доступа: 25.09.2017.
8. Профилактика фузариотоксикоза у поросят с применением энтеросорбента экофилтрум на основе изучения некоторых сторон патогенеза. – Режим доступа: [www.vsavm.by](http://www.vsavm.by). – Дата доступа: 02.10.2017.
9. Сочетанные микотоксикозы свиней в Краснодарском крае. Автореферат диссертации. – Режим доступа: <http://medical-diss.com/veterinariya/sochetannye-mikotoksikozy-sviney-v-krasnodarskom-krae>. – Дата доступа: 02.10.2017.