

МИНИСТЕРСТВО СЕЛЬСКОГО ХОЗЯЙСТВА
И ПРОДОВОЛЬСТВИЯ РЕСПУБЛИКИ БЕЛАРУСЬ

ГЛАВНОЕ УПРАВЛЕНИЕ ОБРАЗОВАНИЯ, НАУКИ И КАДРОВ

Учреждение образования
«БЕЛОРУССКАЯ ГОСУДАРСТВЕННАЯ
СЕЛЬСКОХОЗЯЙСТВЕННАЯ АКАДЕМИЯ»

Е. Л. Микулич, С. Н. Лавушева, Д. Н. Федотов

МОРФОЛОГИЯ СЕЛЬСКОХОЗЯЙСТВЕННЫХ ЖИВОТНЫХ

ВИСЦЕРАЛЬНЫЕ СИСТЕМЫ. СИСТЕМА ОРГАНОВ КОЖНОГО ПОКРОВА

*Рекомендовано учебно-методическим объединением
по образованию в области сельского хозяйства в качестве
учебно-методического пособия для студентов учреждений высшего
образования, обучающихся по специальности 1-74 03 01 Зоотехния*

Горки
БГСХА
2015

УДК 636:611(075.8)
ББК 28.66я7
М59

*Рекомендовано методической комиссией
зооинженерного факультета 27.01.2015 г. (протокол № 5)
и Научно-методическим советом БГСХА 28.01.2015 г. (протокол № 4)*

Авторы:

кандидат ветеринарных наук, доцент *Е. Л. Микулич*;
кандидат ветеринарных наук, доцент *С. Н. Лавушева*;
кандидат ветеринарных наук, доцент *Д. Н. Федотов*

Рецензенты:

доктор ветеринарных наук, профессор *В. В. Малашко*;
доктор ветеринарных наук, доцент *М. П. Кучинский*

Микулич, Е. Л.
М59 Морфология сельскохозяйственных животных. Висцеральные системы. Система органов кожного покрова : учебно-методическое пособие / Е. Л. Микулич, С. Н. Лавушева, Д. Н. Федотов. – Горки : БГСХА, 2015. – 116 с. : ил.
ISBN 978-985-467-576-3.

Описаны висцеральные системы сельскохозяйственных животных (системы органов пищеварения, дыхания, мочевыделения, размножения самцов, размножения самок) и система органов кожного покрова, разработаны тесты для контроля знаний по представленным разделам.

Для студентов учреждений высшего образования, обучающихся по специальности 1-74 03 01 Зоотехния.

УДК 636:611(075.8)
ББК 28.66я7

ISBN 978-985-467-576-3

© УО «Белорусская государственная
сельскохозяйственная академия», 2015

ВВЕДЕНИЕ

С глубокой древности строение живых существ изучала анатомия. Однако с тех пор как Гете в конце XVIII в. ввел в естествознание новый термин «морфология», большинство специалистов, изучающих форму и строение тела человека и животных, предпочитают называть себя морфологами. Кроме анатомии морфология включает в себя все другие науки, изучающие организацию и развитие живых форм и систем.

В системе высшего сельскохозяйственного образования морфология является фундаментальной дисциплиной при подготовке зооинженеров, призванных решать все задачи по обслуживанию животных, повышению их продуктивности и предупреждению заболеваний различной этиологии.

Изучение морфологии животных способствует развитию широкого биологического кругозора. В процессе обучения студент должен овладеть теоретическими знаниями по цитологии, эмбриологии, общей и частной гистологии, уметь работать с микроскопом и читать гистологические препараты, в совершенстве знать общие закономерности строения организма животных. Кроме того, необходимо иметь понятие о воздействии среды обитания, характера и способа добывания пищи, защиты и других факторов на видовые особенности строения организмов; приобрести знания и навыки по функциональной, топографической и сравнительной морфологии. Следует научиться определять границы отдельных областей тела, звеньев конечностей, суставов и расположение отдельных органов – топографию.

В данном пособии представлены цветные рисунки макро- и микропрепаратов органов висцеральных систем организма сельскохозяйственных животных: лошадей, свиней и крупного рогатого скота; описаны особенности их топографии и строения. Из текста исключена излишняя детализация при изложении некоторых анатомических данных.

Представленное пособие содержит в достаточном объеме материал для подготовки и успешной сдачи студентами четвертого и пятого модулей дисциплины «Морфология сельскохозяйственных животных», предусмотренных в разделах образовательного стандарта 2013 года.

1. ПОЛОСТИ ТЕЛА ЖИВОТНОГО

В организме имеются три полости тела: грудная, брюшная и тазовая.

Грудная полость – расположена внутри грудной клетки. Полость выстлана внутригрудной фасцией и серозной оболочкой – плеврой, сращенной с фасцией. В грудной полости различают три области: а) входную – краниальную на уровне первых двух костных сегментов грудной клетки; б) среднюю – от входа до уровня 7-го межреберья у крупного рогатого скота и лошадей и 6-го межреберья у свиней; в) диафрагмальную – от вершины купола диафрагмы до прикрепления ее мышечного отдела к реберной стенке.

Брюшная полость – краниально ограничена диафрагмой, каудально продолжается до входа в тазовую полость. Крышу брюшной полости составляют последние грудные и поясничные позвонки, расположенные под ними мышцы. Боковые и вентральные стенки образованы мышцами и фасциями живота. В краниальной части боковых стенок брюшной полости находятся последние ребра и вентрально-мечевидный хрящ. Внутренняя поверхность брюшной полости выстлана поперечной фасцией и сращенным с ней париетальным (пристенным) листком серозной оболочки – брюшиной. Брюшную полость условно разделяют на отделы и области. Различают три отдела (рис. 1):

1) краниальный – ограничен сегментальной плоскостью, мысленно проведенной касательно каудальному краю последних ребер, до диафрагмы. В отделе разграничивают три области (рис. 1): вентрально лежит область мечевидного хряща, ее дорсальная граница проходит по линиям реберных дуг; дорсально между реберной стенкой и диафрагмой и по бокам расположены правое и левое подреберье;

2) средний брюшной – расположен между передним отделом и плоскостью, перпендикулярной позвоночнику на уровне маклоков. В среднем отделе четыре области: правая и левая подвздошные области лежат между боковыми стенками брюшной полости до парасагиттальных плоскостей, проведенных мысленно на уровне концов поперечных отростков поясничных позвонков; пупочная область – в вентральной части средней брюшной полости; поясничная, или почечная, область располагается дорсально над мысленно проведенной плоскостью на уровне середины последнего ребра;

3) задний брюшной – расположен от сегментальной плоскости на уровне маклоков до входа в тазовую полость. В этом отделе три области: правая и левая паховые являются продолжением подвздошных об-

ластей; между ними находится лонная область (срамная), которая является продолжением пупочной области.

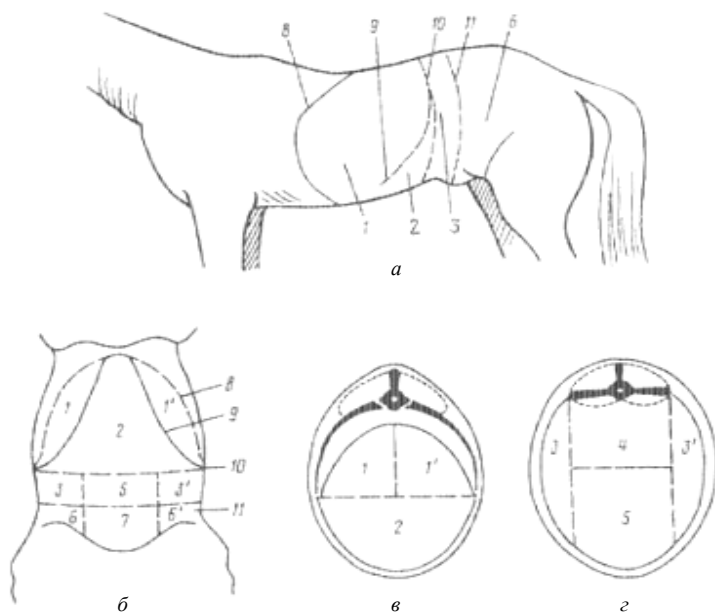


Рис. 1. Области брюшной полости: *а* – с боковой стороны; *б* – с вентральной стороны; *в* – краниальная область; *г* – средняя область; *1* – левое подреберье; *1'* – правое подреберье; *2* – область мечевидного хряща; *3* – левая подвздошная область; *3'* – правая подвздошная область; *4* – поясничная область; *5* – пупочная область; *6* – левая паховая область; *6'* – правая паховая область; *7* – лонная область; *8* – диафрагма; *9* – реберная дуга; *10* – сегментальная плоскость между краниальной и средней областями брюшной полости; *11* – граница с задним отделом брюшной полости

Тазовая полость – ее стенки образованы костями тазового пояса, крестцовой костью, первыми хвостовыми позвонками, крестцово-седалищными связками и мышцами. Полость выстлана подвздошной и тазовой фасциями. В тазовой полости различают: а) краниальный вход, обозначенный пограничной линией, проходящей по мысу, затем краниальному краю крыльев крестцовой кости, подвздошно-лонному гребню до лонного бугорка; б) каудальный вход (выход), ограниченный вентрально-седалищной дугой, по бокам – крестцово-седалищными связками (правой и левой), дорсально – первыми хвостовыми позвонками. Между краниальным и каудальным входом можно выделить

среднюю часть тазовой полости. В средней части находится дно костного таза в виде углубления между правыми и левыми лонными и седалищными костями.

2. ОБЩИЕ ПРИНЦИПЫ СТРОЕНИЯ ОРГАНИЗМА И ВНУТРЕННИХ ОРГАНОВ

Анатомия – это раздел морфологии, изучающий форму и строение отдельных органов, их систем и целостного организма.

Организм представляет собой живую, целостную, существующую самостоятельно, исторически сложившуюся систему, имеющую свое особое строение и развитие, обусловленное наследственными свойствами, взаимодействием его частей и влиянием среды. Организм состоит из органов, объединенных в системы и аппараты, которые обеспечивают все проявления его жизни: реактивность, обмен веществ, размножение, рост и развитие.

Орган – часть тела животного, которая состоит из различных тканей, объединенных в соответствующую форму, занимает определенное положение в организме и выполняет специфическую функцию (кость, мышца, печень, селезенка и др.).

Органы, имеющие единое происхождение, сходное строение и выполняющие общую функцию, образуют **систему органов** (нервная, сосудистая и др.). Органы, выполняющие определенную функцию, но имеющие разное строение и происхождение, образуют аппараты (аппарат движения, пищеварения и др.). Системы органов могут входить в аппараты. Так, костная и мышечная системы входят в аппарат движения.

Системы органов и аппараты в зависимости от их морфофункциональных особенностей делят на три группы: соматическую, висцеральную и интегрирующую. В соматическую группу входят аппарат движения (костная и мышечная системы) и система органов кожного покрова, которые образуют сому – стенки тела целостного организма. В висцеральную группу входят пищеварительный, дыхательный и мочеполовой аппараты, которые составляют внутренности. В группу интегрирующих систем входят эндокринная, сердечно-сосудистая и нервная системы с органами чувств.

Совокупность же всех систем и аппаратов образует сложный целостный организм. По строению все многообразие органов различных систем и аппаратов можно объединить в два типа: компактные (паренхиматозные) и трубкообразные.

Компактные органы, как правило, состоят из четырех тканей: соединительной (рыхлой и плотной), крови и специфической, связанной с функциональной особенностью органа. Соединительная ткань составляет *строму* органа, в которой различают: 1) капсулу, покрывающую орган снаружи; 2) междольковые и внутрдольковые соединительные прослойки, по которым проходят сосуды и нервы. Строма является мягким каркасом органа, местом вхождения и разветвления в органе лимфоидной ткани, сосудов, нервов и выводных протоков.

Специфическая ткань образует *паренхиму* органа – это определенным образом организованная специфическая ткань, составляющая главную массу долек и выполняющая функции, свойственные органу (газообмен, выработка секрета и др.). Обычно это эпителиальная ткань, вид и характер деятельности которой в разных органах различен.

Большинство органов висцеральных систем построены по типу **трубкообразных**, или полых, органов. Их стенка состоит из слизистой оболочки, подслизистой основы, мышечной и наружной (серозной, или адвентиции) оболочек.

Слизистая оболочка выстилает полости трубкообразных органов, соприкасается с их содержимым. Это определяет особенности ее строения. Слизистая состоит из эпителия, собственно слизистой и мышечной пластинки слизистой. Поверхность ее всегда увлажнена или покрыта слизью (продукт выделения бокаловидных клеток эпителия), которая обеспечивает скольжение содержимого и предохраняет поверхность органа от повреждения.

Эпителий выстилает просвет трубкообразного органа. Он может быть одно- и многослойным. Собственно слизистый слой представлен рыхлой соединительной и ретикулярной тканями, в нем располагаются сосуды, нервы, пристенные железы и лимфоидные скопления. Мышечная пластинка слизистой образована гладкой мышечной тканью.

Подслизистая основа образована рыхлой соединительной тканью, в которой располагаются сплетения сосудов, нервов и их окончаний.

Мышечная оболочка представлена двумя слоями гладкой мышечной ткани – внутренним, или кольцевым, и наружным, или продольным. Попеременное сокращение слоев – перистальтика, приводит к перемешиванию и продвижению содержимого.

Серозная оболочка покрывает трубкообразные органы, расположенные в полостях тела, и состоит из собственной пластинки (рыхлой соединительной ткани) и мезотелия (однослойного эпителия). Органы, располагающиеся вне полостей, покрыты адвентицией – соединительной тканью, связывающей их с другими органами.

3. СИСТЕМА ОРГАНОВ ПИЩЕВАРЕНИЯ

Пищеварительная система обеспечивает организм необходимыми для его построения и жизнедеятельности веществами, поступающими в виде пищи (белками, жирами, углеводами, водой, витаминами, макро- и микроэлементами).

Пищеварительную систему млекопитающих делят на четыре отдела: головной, передний, средний и задний.

Головная кишка, или ротоглотка, состоит из рта и глотки. Здесь происходит захват пищи и воды, механическая обработка корма, его увлажнение и частичное расщепление, формирование пищевого кома и проталкивание его в переднюю кишку.

Передняя кишка, или пищеводно-желудочный отдел, состоит из пищевода и желудка. В нем происходят начальные этапы переваривания белков, всасывание воды и некоторых растворимых солей.

Средняя кишка, или тонкий отдел кишечника, включает в себя двенадцатиперстную, тощую и подвздошную кишки, а также печень и поджелудочную железу, связанные протоками с двенадцатиперстной кишкой. Здесь идут наиболее интенсивные процессы переваривания и всасывания всех питательных веществ.

Задняя кишка, или толстый отдел кишечника, состоит из слепой, ободочной и прямой кишок. Прямая кишка открывается наружу заднепроходным отверстием – анусом. В задней кишке продолжают процессы всасывания, а у некоторых животных (лошадь) и расщепление веществ, формирование и выбрасывание каловых масс.

3.1. Ротоглотка

Ротовая полость является начальным отделом пищеварительной трубки. К органам ротовой полости относятся: губы, щеки, зубы, десны, язык, твердое и мягкое нёбо, слюнные железы, миндалины.

Функции ротовой полости: захват пищи, ее предварительная механическая обработка (пережевывание), формирование пищевого кома, его увлажнение и ослизнение, начальные этапы расщепления углеводов, определение вкуса пищи, издавание звуков.

Крышей ротовой полости является твердое и мягкое нёбо; боковые стенки образованы костями лицевого отдела черепа и мышцами, связанными с ними, щеками; вход в ротовую полость – *ротовая щель* – находится между губами; выход в глотку – *зев* – между мягким нёбом и корнем языка. Ротовая полость имеет также *преддверие ротовой по-*

лости, которое снаружи отграничено губами и щеками, а изнутри – зубами и деснами.

Губы – кожно-мышечные складки, ограничивающие ротовую щель. Они принимают участие в приеме воды (кроме собак), а у лошадей и мелких жвачных еще и в приеме корма, являются органами осязания принимаемого корма.

Снаружи губы покрыты волосами, а со стороны полости – слизистой оболочкой с многослойным плоским эпителием. Место соединения верхней и нижней губ называется *спайкой*. В основе губ залегает круговая мышца рта, в которую вплетаются лицевые мышцы. Губы богато снабжены чувствительными нервными окончаниями.

У крупного рогатого скота губы безволосые, малоподвижные. Верхняя губа сливается с областью ноздрей, образуя носогубное зеркальце. Нижняя губа короткая, толстая, прикрыта верхней.

У свиньи губы малоподвижные, узкие, с небольшим количеством волос. Верхняя губа переходит в хоботок, нижняя заострена.

У лошади губы тонкие, длинные, очень подвижные и чувствительные, поросшие вибрисами и нежными короткими волосами.

Щеки – кожно-мышечные пластинки, образующие боковые стенки ротовой полости. Снаружи покрыты кожей с волосами, изнутри выстланы слизистой оболочкой с многослойным плоским эпителием. У жвачных со стороны ротовой полости щеки покрыты слизистой оболочкой с ороговевшими сосочками, а у свиньи и лошади слизистая оболочка щек гладкая. В основе щек находится щечная мышца.

Щеки способствуют удержанию корма и выдавливанию секрета слюнных желез.

Десны – слизистая оболочка, покрывающая челюсти вокруг основания видимой части коронки зубов. Десны бедны чувствительными нервными окончаниями, но богаты сосудами, имеют розовый цвет. У жвачных на верхней десне в области тела резцовых костей вместо отсутствующих резцов образуется толстая пластинка ороговевшего эпителия – *зубная пластинка*, это позволяет животным захватывать большие пучки травы.

Зубы – очень прочные органы, расположенные на верхней и нижней челюстях в виде зубных аркад. Функции зубов – захват, удержание и измельчение корма. Количество, размеры и форма зубов у млекопитающих различаются: у крупного рогатого скота – 32 зуба, у свиньи – 44; у лошади – 36–40 зубов. Зубы бывают двух поколений: *молочные* и *постоянные*. По положению на зубных аркадах различают *резцы* (*I*), *клыки* (*C*) и *коренные* зубы, которые подразделяются на *премоляры* (*P*) и *моляры* (*M*) (рис. 2).

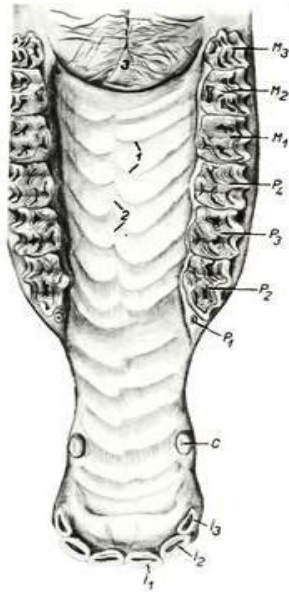


Рис. 2. Твердое нёбо и верхняя зубная дуга лошади: 1 – резцы (1 – зацепы, 2 – средние, 3 – крайки); С – клыки; Р – премоляры; М – моляры

По особенности строения зубы делятся на короткокоронковые и длиннокоронковые (рис. 3). У короткокоронковых зубов коронка короткая, хорошо выражена шейка, корень длинный. В течение жизни животного эти зубы не выдвигаются из альвеол. У длиннокоронковых зубов коронка длинная, плохо выражена шейка, корень короткий, зубы нарастают по мере выдвигения их из альвеол. Длиннокоронковые зубы поверх эмали покрыты цементом, поэтому имеют желтый цвет.

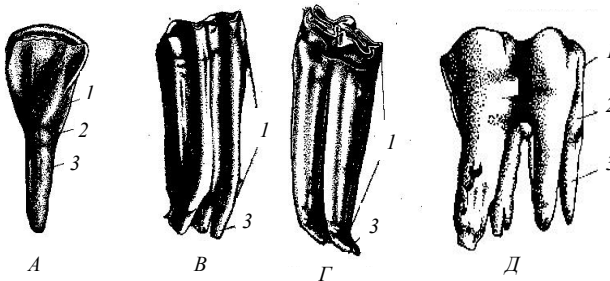


Рис. 3. Короткокоронковые (А, Д) и длиннокоронковые зубы (В, Г): 1 – коронка; 2 – шейка; 3 – корень

Общее число зубов выражают зубной формулой в виде дроби. В числителе указывают число резцов, клыков и коренных зубов на всей челюсти или одной половине челюсти, в знаменателе – зубы нижней челюсти (все или половину).

$$\text{Зубная формула КРС: } P = \frac{0.0.3.3.}{4.0.3.3.}$$

Резцов у КРС на верхней челюсти нет, на нижней их четыре пары (зацепы, средние медиальные, средние латеральные и окрайки), все они короткокоронковые. Клыков нет. Коренные зубы длиннокоронковые, лунчатые.

$$\text{Зубная формула лошади: } P = \frac{3.1.3.3.}{3.1.3.3.}$$

Клыки имеются у самцов, у кобыл клыки бывают редко. Все зубы у лошади длиннокоронковые. Коренные зубы складчатые.

$$\text{Зубная формула свиньи: } P = \frac{3.1.4.3.}{3.1.4.3.}$$

Резцы делят на зацепы, средние и окрайки. Все зубы свиньи, кроме клыков, короткокоронковые. Коренные зубы многобугорчатые (рис. 4).

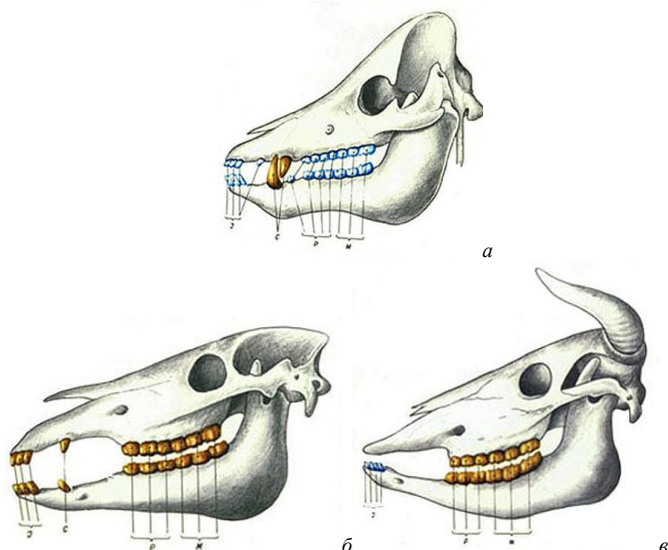
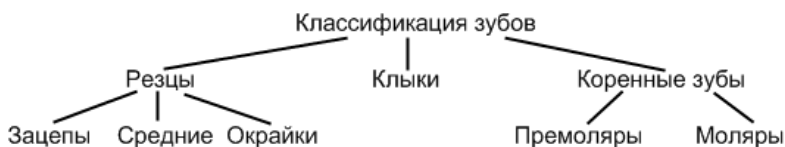


Рис. 4. Расположение зубов на верхней и нижней челюстях:
а – свиньи; б – лошади; в – крупного рогатого скота



Каждый зуб образован эмалью, дентином и цементом и имеет коронку, шейку, корень и внутри – зубную полость, заполненную пульпой (рис. 5, 6).

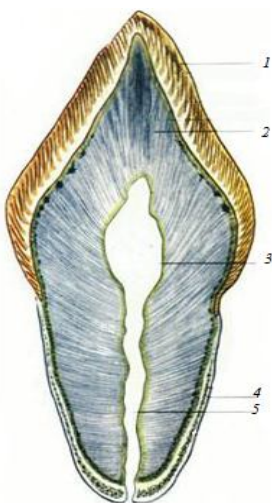


Рис. 5. Продольный разрез зуба: 1 – эмаль; 2 – дентин; 3 – зубная полость, заполненная пульпой; 4 – цемент; 5 – корневой канал

Эмаль – поверхностный слой коронки и наиболее твердая часть зуба, на 97 % состоящая из неорганических веществ (фосфатов, карбонатов, фторида кальция). Она состоит из длинных, тонких, слегка извитых палочек – эмалевых призм. Поверхность эмали защищена тонкой бесструктурной оболочкой – кутикулой эмали, которая на жевательной поверхности быстро стирается и остается лишь на боковых поверхностях зуба.

Дентин – видоизмененная, очень твердая костная ткань, содержит до 72 % минеральных веществ. Он образует основную массу зуба, имеется в коронке, шейке и корне и состоит из межклеточного вещества и проходящих в нем трубочек. Дентин продуцируют клетки-одонтобласты, расположенные на границе с пульпой. Вся масса дентина пронизана

многочисленными дентинными трубочками, в которых проходят отростки одонтобластов. По трубочкам осуществляется питание зуба.

Цемент – образуется в области корня и содержит до 70 % неорганических солей. По своему строению напоминает грубоволокнистую костную ткань, в которой отсутствуют сосуды, поэтому питание ее происходит диффузно.

Пульпа – рыхлая соединительная ткань, заполняющая полость зуба и каналы корней. В ней проходят сосуды и нервы.

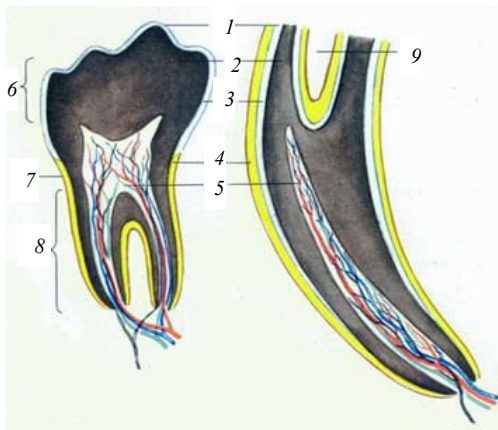


Рис. 6. Коренной зуб КРС и резцовый зуб лошади на разрезе: 1, 3 – эмаль; 2 – дентин; 4 – цемент; 5 – пульпа; 6 – коронка; 7 – шейка; 8 – корень; 9 – воронка

Твердое нёбо – крыша ротовой полости, которая отделяет ее от носовой. Костной основой его являются нёбные отростки резцовых, верхнечелюстных и горизонтальные пластинки нёбных костей. Вдоль нёба проходит нёбный шов, который в задней части его исчезает. Позади резцов на нёбном шве возвышается резцовый сосочек, по сторонам которого открывается парный резцовый канал, через который носовая полость сообщается с ротовой. Справа и слева от шва располагаются нёбные валики различной формы и в неодинаковом количестве у разных видов животных (у свиньи – 20–22; у КРС – 15–20; у лошади – 16–18). Образованы они слизистой оболочкой, покрытой многослойным плоским эпителием. В задней части они сглаживаются и исчезают. Спереди и по бокам твердое нёбо переходит в десну, а в задней части – в мягкое нёбо (рис. 7).

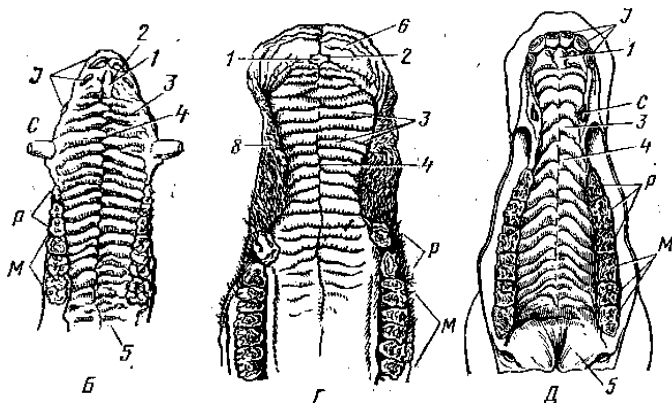


Рис. 7. Твердое нёбо и верхняя зубная дуга:
 Б – свиньи; Г – крупного рогатого скота; Д – лошади;
 1 – резцовый сосочек; 2 – парный резцовый канал;
 3 – нёбные валики; 4 – нёбный шов; 5 – мягкое нёбо;
 J – резцы; C – клыки; P – премоляры; M – моляры

Мягкое нёбо (нёбная занавеска) – складка слизистой оболочки, являющаяся продолжением слизистой оболочки твердого нёба. Задний свободный конец мягкого нёба называется *нёбной дугой*, которая формирует выход из ротовой полости в глотку – зев. На мягком нёбе различают ротовую поверхность, выстланную многослойным плоским эпителием, и глоточную поверхность, выстланную мерцательным эпителием. В толще мягкого нёба имеются мышцы, железы и скопления лимфоидной ткани – *миндалины*.

У КРС и свиньи мягкое нёбо короткое, зев широкий; у лошади оно длинное, довольно плотно закрывает вход в глотку, соприкасаясь с надгортанным хрящом. Поэтому лошади практически не могут дышать ртом.

Миндалины – крупные скопления лимфоидной ткани в складках слизистой оболочки в виде множества лимфатических фолликулов на границе ротовой полости и глотки. Различают непарную *нёбную* миндалину – в слизистой оболочке мягкого нёба; парные нёбные миндалины – на границе нёбной занавески и корня языка справа и слева; непарную *глоточную* – между входами в глоточнобарабанные (евстахиевы) трубы и непарную *язычную* – на корне языка. В совокупности они образуют *лимфоэпителиальное глоточное кольцо*, выполняющее функцию защитного барьера.

Дно ротовой полости – почти целиком занято языком, выстлано слизистой оболочкой. В боковых частях дна есть ряд сосочков, куда

открываются протоки подъязычной слюнной железы. От переднего участка дна ротовой полости к языку тянется складка слизистой оболочки – *уздечка языка*. По бокам от нее у рогатого скота и лошади видны два возвышения – *подъязычные*, или *голодные*, *бородавки* (отсутствуют у свиньи).

Язык – массивный подвижный мышечный орган, служащий для захвата, перемешивания, продвижения и определения вкуса корма.

Он состоит из корня, тела и верхушки. На верхушке языка различают четыре поверхности – дорсальную, две боковые и вентральную. Тело языка срастается с дном ротовой полости. У разных животных язык имеет видовые особенности.

У крупного рогатого скота верхушка языка заострена, занимает переднюю часть ротовой полости, упирается в резцовые зубы. К вентральной поверхности прикрепляется двойная уздечка. Тело расположено между коренными зубами, и на нем различают спинку и две боковые поверхности. На спинке имеется утолщение – подушка языка. Корень простирается от конца коренных зубов до надгортанника. Язык глубоко лежит в ротовой полости, так что свободной оказывается лишь спинка (рис. 8, а).

У лошади язык подвижный, с закругленной верхушкой и длинным телом без подушки. Уздечка языка одинарная. Язычного хряща нет. Нитевидные сосочки длинные, мягкие и тонкие. Конических сосочков нет. Валиковидных сосочков два – около корня языка. Два крупных листовидных сосочка лежат по сторонам языка (рис. 8, б).

У свиньи язык относительно узкий, с длинной верхушкой. На теле подушки нет. Язычный хрящ хорошо выражен. Нитевидные сосочки мягкие и тонкие. На корне языка расположены многочисленные крупные конические сосочки, направленные вершинами назад. Грибовидные сосочки есть не только на спинке, но и по бокам тела языка, где они особенно многочисленны. Два валиковидных сосочка расположены около корня языка. По бокам от них, на боковых поверхностях тела языка, имеется по одному вкусовому листовидному сосочку, содержащему наибольшее количество вкусовых луковиц – до 7 тыс. (рис. 8, в).

Гистологическое строение. Основная масса языка образована поперечнополосатой мышечной тканью, пучки волокон которой расположены вертикально и горизонтально, что позволяет ему осуществлять сложные движения. Кроме того, к языку подходят мышцы от подъязычной кости и подбородка, обеспечивающие движения языка вперед, назад и вбок.

Сверху язык покрыт слизистой оболочкой с многослойным плоским эпителием. Собственная пластинка слизистой оболочки образо-

вана рыхлой соединительной тканью с большим количеством сосудов, нервов и слюнных желез. На дорсальной поверхности слизистая оболочка формирует выросты – сосочки языка, которые по функции делятся на механические и вкусовые.

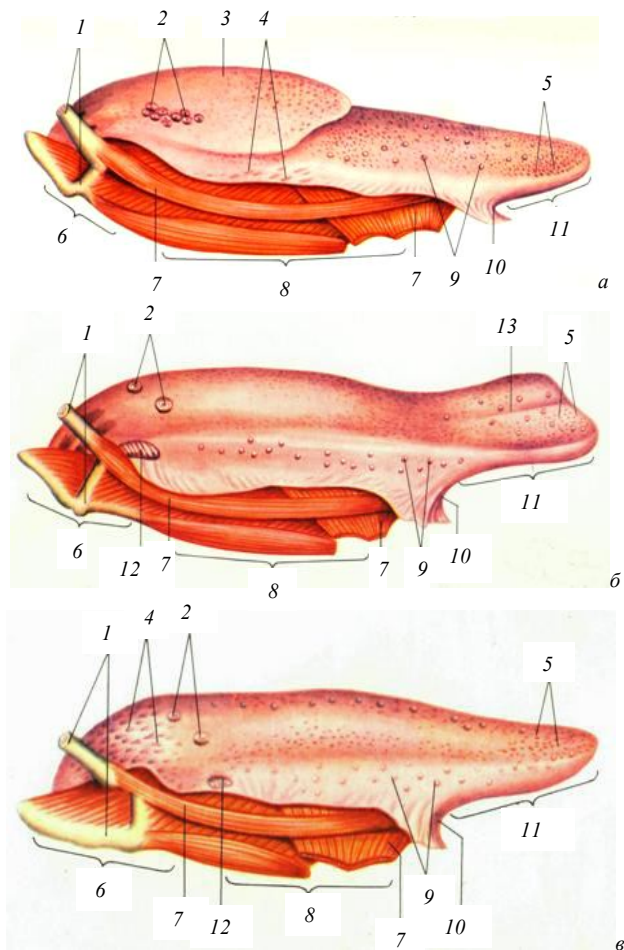


Рис. 8. Язык: а – КРС; б – лошади; в – свиньи;
 1 – подъязычная кость; 2 – валиковидные сосочки; 3 – подушка;
 4 – конические сосочки; 5 – нитевидные сосочки; 6 – корень;
 7 – мышцы; 8 – тело; 9 – грибовидные сосочки; 10 – уздечка;
 11 – верхушка; 12 – листовидные сосочки

Механические сосочки – нитевидные и конические – удерживают частицы корма. Нитевидные сосочки располагаются на верхушке и теле языка, а конические – на корне (у лошади их нет).

Механические сосочки покрыты многослойным плоским ороговевшим эпителием, который особенно толстый на вершине сосочка за счет рогового слоя, что придает сосочку жесткость, а языку шероховатость и предохраняет слизистую от повреждения (рис. 9).

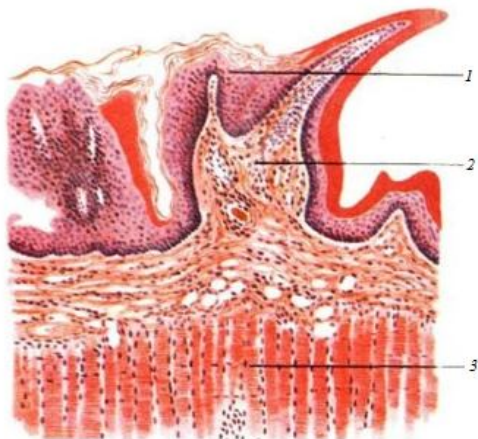


Рис. 9. Строение нитевидного сосочка языка:
1 – эпителий сосочка; 2 – собственная пластинка
слизистой; 3 – мышечная ткань

Вкусовые сосочки – грибовидные, валиковидные и листовидные – выполняют функцию органа вкуса. Грибовидные сосочки находятся среди нитевидных на верхушке и теле языка, валиковидные – на теле языка около корня, листовидные – на боковых поверхностях около корня языка в виде двух овальных утолщений (у крупного рогатого скота их нет).

Каждый вкусовой сосочек представляет собой определенной формы складку слизистой оболочки. У грибовидных сосочков (рис. 10) складка расширена сверху и сужена внизу. У валиковидных сосочков такая же складка, но в глубине слизистой. Листовидные – состоят из ряда продольных складок, разделенных бороздами (рис. 11, 12).

Все вкусовые сосочки имеют сходное гистологическое строение: эпителий сосочков многослойный, плоский, неороговевающий, на боковых сторонах их в слое эпителия залегают *вкусовые луковички* – хеморецепторы, реагирующие на вкус корма (рис. 10, 11).

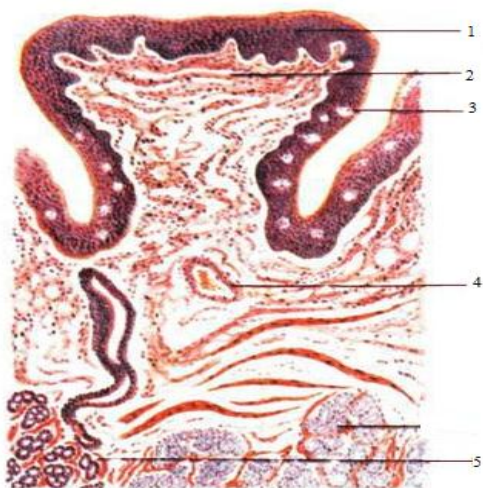


Рис. 10. Строение грибовидного сосочка:
 1 – многослойный плоский ороговевший эпителий;
 2 – собственная пластинка слизистой оболочки;
 3 – вкусовые почки;
 4 – кровеносный сосуд;
 5 – слизистые железы

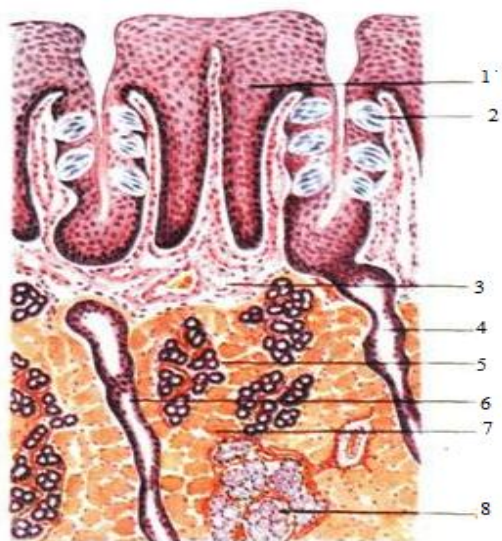


Рис. 11. Строение листовидного сосочка:
 1 – эпителий сосочка;
 2 – вкусовая луковичка с вкусовой порой;
 3 – собственная пластинка слизистой;
 4, 6 – выводные протоки; 5 – серозные железы языка;
 7 – поперечнополосатые мышечные волокна; 8 – слизистые железы

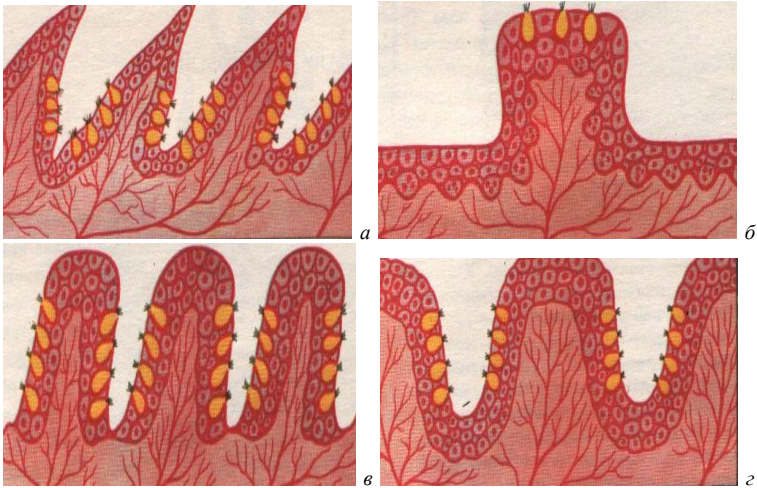


Рис. 12. Сосочки языка: *а* – нитевидный; *б* – грибовидный;
в – листовидный; *г* – валиковидный

Вкусая луковца – эллипсоидной формы тельце, состоящее из плотно уложенных вытянутых клеток анализаторов и опорных клеток. На поверхности эпителия вкусая луковца открывается отверстием – вкусовой порой, которая ведет в небольшое углубление – вкусовую ямку. Вкусые клетки на апикальном полюсе имеют микроворсинки, которые являются вторично чувствующими клетками органа вкуса (рис. 13).

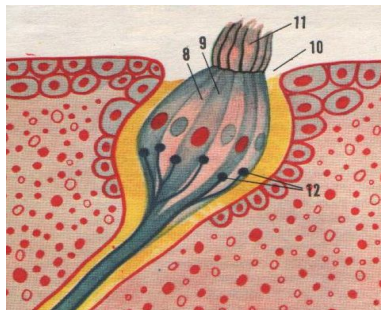


Рис. 13. Вкусая луковца:
8 – клетка-анализатор; *9* – опорная клетка;
10 – пора луковцы; *11* – микроворсинка;
12 – нервное волокно луковцы

Слюнные железы – вырабатывают секрет – слюну, которая увлажняет корм. Секрет может быть серозным, слизистым и смешанным. Слюнные железы, располагающиеся в стенках органов ротовой полости, называются пристенными, к ним относятся многочисленные мелкие губные, щечные, язычные, нёбные железы. Железы, располагающиеся за пределами ротовой полости – застенные: околоушные, нижнечелюстные и подъязычные (парные компактные органы) (рис. 14).

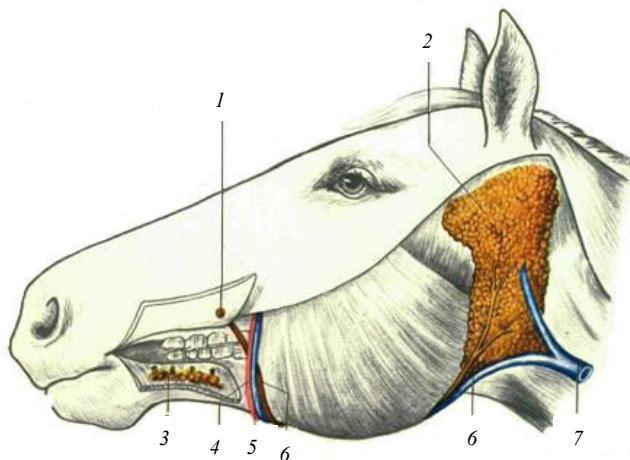


Рис. 14. Слюнные железы:
 1 – выводной проток; 2 – околоушная слюнная железа; 3 – подъязычная слюнная железа;
 4 – артерия; 5 – вена; 6 – протоки; 7 – яремная вена

Околоушная железа – располагается между наружным слуховым проходом, углом нижней челюсти и крылом атланта: у крупного рогатого скота – в виде удлинённого треугольника с вершиной, опущенной вниз; у лошади – в виде прямоугольника, вытянутого дорсовентрально; у свиньи – в виде массивного треугольника, обращенного вершиной дорсально.

Выводные протоки отдельных долек объединяются в общий проток околоушной железы, который проходит в межчелюстном пространстве, затем через сосудистую вырезку выходит на латеральную поверхность и открывается в преддверии ротовой полости на уровне четвертого коренного зуба.

Околоушная железа сложная, серозная, секреторирует по мерокриновому типу секреции.

Гистологическое строение. Сверху железа покрыта соединительнотканной капсулой, от которой в глубь железы отходят *соединительнотканнные междольковые прослойки*, разделяющие железу на дольки. В междольковой соединительной ткани находятся крупные *междольковые выводные протоки*, сосуды и нервы.

Основную массу долек составляют концевые отделы в форме *альвеол*, состоящие из серозных клеток конической или кубической формы с ядром. Вокруг альвеол и протоков располагаются *миоэпителиальные корзинчатые клетки*, способствующие выделению секрета. *Вставочные выводные протоки* нескольких альвеол объединяются в *исчерченный проток*. Исчерченные внутридольковые протоки, объединяясь, образуют *междольковый выводной проток* (рис. 15).

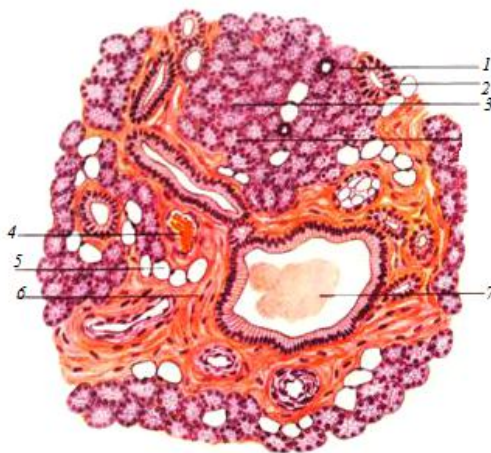


Рис. 15. Околоушная слюнная железа:
 1 – вставочный отдел; 2 – слюнная трубка;
 3 – дольки; 4 – кровеносный сосуд; 5 – жировые клетки; 6 – междольковая соединительная ткань с миоэпителиальными клетками; 7 – секрет

Подчелюстная железа – лежит в межчелюстном пространстве от атланта до сосудистой вырезки, она прикрыта околоушной железой. У крупного рогатого скота эта железа самая крупная, удлинённая, желтоватого цвета, у свиньи – небольшая, округлой формы, у лошади – удлинённая, слегка серповидно изогнутая.

Проток подчелюстной железы проходит в мускулатуре межчелюстного пространства по медиальной поверхности подъязычной железы

и открывается в подъязычной (голодной) бородавке на дне ротовой полости.

Гистологическое строение. Это застенная, сложная, альвеолярно-трубчатая смешанная железа, выделяющая по мерокриновому типу густой тягучий секрет. Дольчатость выражена слабо. На гистопрепарате хорошо заметно большое разнообразие концевых отделов: серозные, слизистые (образованы светлыми слизистыми клетками) и смешанные. Концевые отделы состоят в основном из слизистых клеток, белковые клетки окружают их в виде полулуний. Концевые отделы, вставочные и исчерченные протоки оплетены корзинчатыми миоэпителиальными клетками (рис. 16).

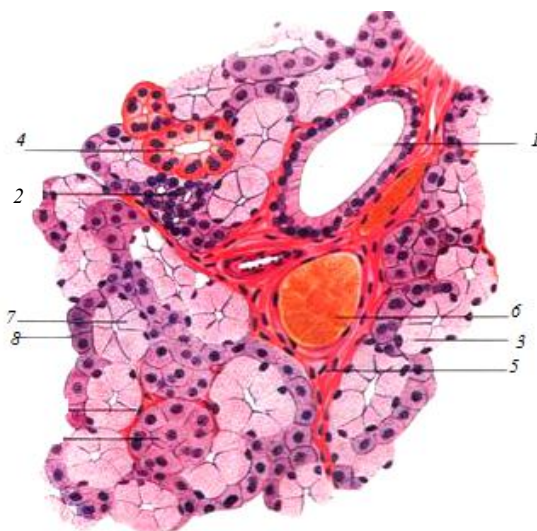


Рис. 16. Подчелюстная железа:

- 1 – междольковый выводной проток;
- 2 – слюнная трубка; 3 – слизистый концевой отдел; 4 – смешанный концевой отдел;
- 5 – соединительная ткань; 6 – кровеносный сосуд;
- 7 – слизистые клетки; 8 – белковые клетки

Подъязычная железа – находится под слизистой оболочкой дна ротовой полости между языком и десной. У крупного рогатого скота и свиньи эта железа двойная: короткопротоковая (многопротоковая) и длиннопротоковая (однопротоковая), у лошади только короткопротоковая.

Выводной проток длиннопротоковой железы у крупного рогатого скота открывается в голодной бородавке, у свиньи – около уздечки языка, у лошади отсутствует. Короткопротоковая железа у всех животных открывается сбоку дна ротовой полости многочисленными (до 30) короткими выводными протоками.

Гистологическое строение. Подъязычная железа не имеет общей капсулы, разделена на дольки. Подъязычная однопротоковая слюнная железа по строению и характеру секрета подобна подчелюстной железе. Подъязычная многопротоковая – чисто слизистая, состоит из трубчатых концевых отделов. Вставочные протоки отсутствуют.

Глотка – полый конусовидный орган, соединяющий ротовую полость с пищеводом, а носовую – с гортанью. Глотку делят на пищеварительную и дыхательную части. Основу глотки образуют мышцы, расширяющие и сужающие ее просвет.

В глотке имеются три входных отверстия – две хоаны (из носовой полости) и зев (из ротовой полости) – и четыре выходных отверстия – два к среднему уху по глоточно-барабанным (евстахиевым) трубам, одно в гортань и одно в пищевод.

При прохождении пищевого кома через глотку сокращениями мышц мягкое нёбо напрягается и закрывает вход в хоаны. Гортань при помощи мышц приближается к ротовой полости, далее корень языка надавливает на надгортанник, вход в гортань закрывается и пищевой ком выталкивается в пищевод.

3.2. Передняя кишка, или пищеводно-желудочный отдел

Пищевод – трубкообразный орган, соединяющий глотку с желудком и служащий для перемещения пищевого кома из ротоглотки в желудок. В нем различают шейную, грудную и брюшную части. Шейная часть пищевода начинается сверху от трахеи, затем на уровне пятого шейного позвонка он опускается на левую сторону трахеи, образуя петлю. Грудная часть проходит в средостении. Затем пищевод прободает диафрагму и входит в брюшную полость. Брюшная часть пищевода проходит по тупому краю печени, образуя на нем пищеводное вдавление, и входит с левой стороны в желудок, а у крупного рогатого скота – в преддверие рубца.

Перед входом в желудок у крупного рогатого скота и свиней пищевод несколько расширяется, а у лошадей, наоборот, просвет пищевода сужается, стенка утолщается, формируя сфинктер, препятствующий рвотным движениям.

Гистологическое строение. Пищевод – трубкообразный орган, состоящий из слизистой оболочки, подслизистой основы, мышечной и наружной оболочек.

Слизистая оболочка покрыта многослойным плоским эпителием и собрана в складки, наличие которых обеспечивает расширение пищевода при прохождении пищевого кома. Собственная пластинка слизистой образована рыхлой соединительной тканью, мышечная пластинка – продольно расположенными пучками гладкой мышечной ткани.

Подслизистая основа образована рыхлой соединительной тканью с большим количеством сосудов, нервов и трубчато-альвеолярных желез, вырабатывающих слизистый или смешанный секрет.

Мышечная оболочка стенки пищевода у крупного рогатого скота на всем протяжении образована поперечнополосатой мышечной тканью, у лошадей и свиней в передней половине поперечнополосатая, а затем гладкая мышечная ткань.

Наружная оболочка шейной и частично грудной частей пищевода представлена адвентицией (рыхлой соединительной тканью), а вторая половина грудной части и брюшная часть покрыты серозной оболочкой (рис. 17).

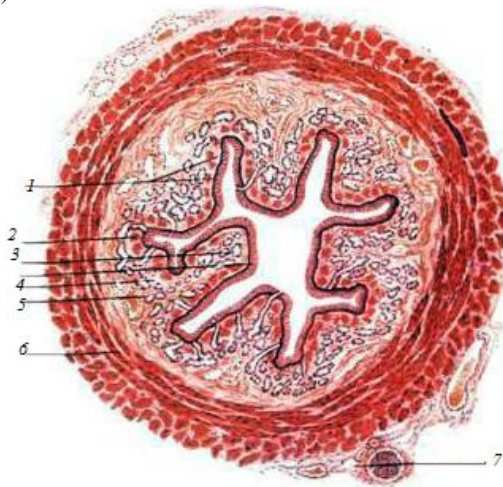


Рис. 17. Гистологическое строение пищевода:

- 1 – многослойный плоский эпителий слизистой оболочки;
- 2 – мышечный слой слизистой оболочки;
- 3 – железы; 4 – собственный слой слизистой оболочки;
- 5 – подслизистая оболочка; 6 – мышечная оболочка;
- 7 – наружная соединительнотканная оболочка

Желудок – полостной орган мешковидной формы, в котором корм задерживается, частично переваривается и всасывается.

По количеству камер различают желудки однокамерные (у лошади и свиньи) и многокамерные (у жвачных). В зависимости от характера слизистой оболочки желудка делят на безжелезистые (пищеводного типа), железистые (кишечного типа) и смешанные (пищеводно-кишечного типа).

Однокамерный желудок у свиньи и лошади, он пищеводно-кишечного типа. Анатомически в нем различают *кардиальную часть*, или кардия (вход из пищевода в желудок), *пилорическую*, или пилорус (выход из желудка в двенадцатиперстную кишку), и *фундальную* (тело, или дно, желудка). Выпуклая сторона желудка называется *большой кривизной*, вогнутая – *малой кривизной*. У свиньи в кардиальной части имеется слепое выпячивание – *дивертикул*, а у лошади это *слепой мешок*. Особенностью желудка лошади является и то, что пищевод, впадая в желудок, не расширяется, как у свиньи и крупного рогатого скота, а сужается и имеет кардиальный сфинктер, в результате этого отрыжка и рвотные движения невозможны (рис. 18, а, 19, а).

В кардиальной части желудка слизистая оболочка не имеет желез, она светлая, плотная, покрыта многослойным плоским эпителием. В остальных частях желудка слизистая оболочка темная, бархатистая, усеяна небольшими желудочными ямками, на дне которых открываются железы – кардиальные, фундальные и пилорические (рис. 18, б, 19, б).

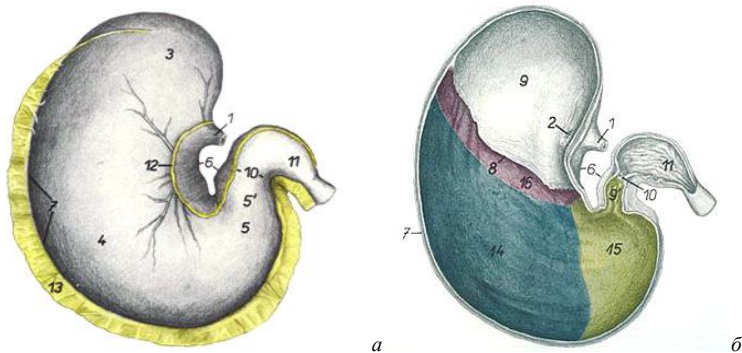
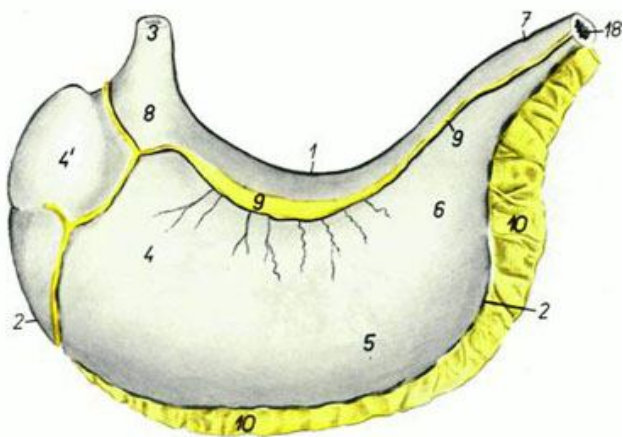
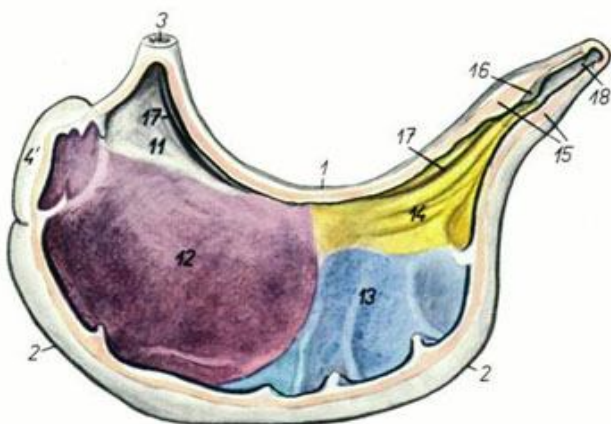


Рис. 18. Общий вид желудка лошади (а) и схема распределения в нем желез (б):
 1 – пищевод; 2 – кардиальная часть; 3 – слепой мешок; 4 – тело;
 5 – пилорическая часть; 6 – малая кривизна; 7 – большая кривизна;
 8 – складчатый край; 9 – безжелезистая зона; 10 – преддверие пилоруса;
 11 – пилорус; 12 – малый сальник; 13 – большой сальник; 14 – зона фундальных желез; 15 – зона пилорических желез; 16 – зона кардиальных желез



a



b

Рис. 19. Общий вид желудка свиньи (*a*) и схема распределения в нем желез (*б*): 1 – малая кривизна; 2 – большая кривизна; 3 – пищевод; 4 – дно желудка; 4' – дивертикул; 5 – тело; 6 – зона пилорических желез; 7 – привратник; 8 – кардиальная часть; 9 – малый сальник; 10 – большой сальник; 11 – безжелезистая зона; 12 – зона кардиальных желез; 13 – желудочные железы; 14 – зона пилорических желез; 15 – пилорический сфинктер; 16 – подушка привратника; 17 – желоб желудка; 18 – двенадцатиперстная кишка

Гистологическое строение. Стенка желудка состоит из слизистой оболочки, подслизистой основы, мышечной и серозной оболочек.

Слизистая оболочка двух типов (рис. 20): пищеводного типа (выстилает кардиальную часть желудка, покрыта многослойным плоским эпителием, образует мелкие складки, желез нет) и кишечного (покрыта однослойным цилиндрическим эпителием, вырабатывающим слизь, образует складки и ямки, богата железами, вырабатывающими желудочный сок).

В зависимости от расположения, особенностей строения и вырабатываемых секретов железы делят на кардиальные, фундальные и пилорические.

Фундальные железы самые распространенные, расположены в теле и дне желудка. В них различают шейку, тело и дно. Тело и дно железы являются ее секреторными отделами, а перешеек – выводным протоком, открывающимся в дно желудочной ямки. Просвет железы очень узкий, а стенки образованы главными, обкладочными (париетальными), добавочными (слизистыми) и эндокринными клетками. *Кардиальные железы* по структуре подобны фундальным, но короче, с более широким просветом и расположены реже.

Главные клетки кубической или несколько удлинённой формы, содержат пепсиноген – фермент в неактивной форме, который под влиянием соляной кислоты превращается в пепсин, участвующий в расщеплении белков. *Обкладочные клетки* крупнее остальных, овальной формы, вырабатывают хлориды, которые в просвете желудка превращаются в соляную кислоту и активизируют пепсиноген, превращая его в пепсин. *Добавочные клетки* кубической или цилиндрической формы, вырабатывают слизь, которая предохраняет поверхность слизистой от воздействия соляной кислоты и пепсина. *Эндокринные клетки* очень разнообразны и вырабатывают гормоноподобные вещества, которые принимают участие в регуляции деятельности всей пищеварительной системы.

Подслизистая основа состоит из рыхлой соединительной ткани с большим количеством кровеносных, лимфатических сосудов и нервов.

Мышечная оболочка образована гладкой мышечной тканью и состоит из двух-трех слоев: внутреннего – косога, среднего – кольцевого и наружного – продольного.

Серозная оболочка состоит из рыхлой соединительной ткани и однослойного плоского эпителия. Перекидываясь с малой кривизны желудка на печень, серозная оболочка формирует малый сальник, а спускаясь с большой кривизны желудка, образует большой сальник.

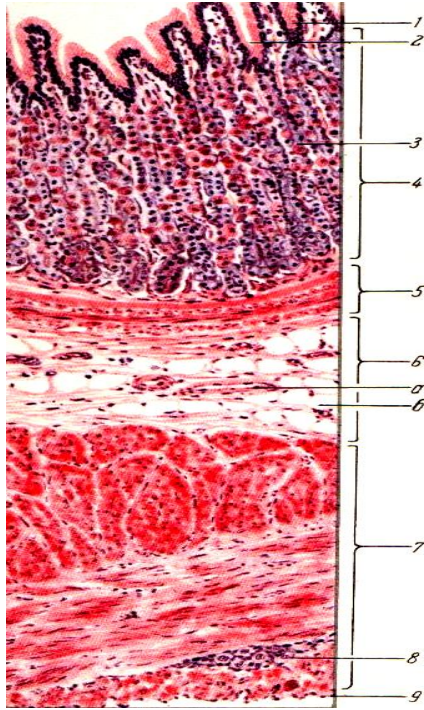


Рис. 20. Гистологическое строение дна желудка собаки:
 1 – цилиндрический эпителий; 2 – желудочная ямка;
 3 – фундальные железы желудка; 4 – собственный
 слой слизистой оболочки желудка; 5 – мышечный
 слой слизистой оболочки; 6 – подслизистая
 оболочка; 7 – наружная мышечная оболочка;
 8 – нервный ганглий; 9 – серозная оболочка;
 а – кровеносный сосуд; б – жировая клетка

Многокамерный желудок состоит из четырех камер: рубец, сетка, книжка и сычуг. Рубец, сетка и книжка – это преджелудки (имеют слизистую оболочку пищеводного типа). Сычуг – собственно желудок (слизистая оболочка кишечного типа). Преджелудки являются резервуаром для временного хранения и предварительной обработки грубого корма.

Рубец – начальная, а у взрослых животных и самая крупная камера. Занимает всю левую половину брюшной полости и частично заходит в правую.

Поступившая в рубец и сетку слабо пережеванная и смоченная слюной пища мацерируется и частично расщепляется под действием ферментов корма и микрофлоры, обитающей в желудке (инфузории и другие микроорганизмы).

Анатомически рубец разделен желобами на дорсальный и вентральный мешки. При впадении пищевода в краниальный конец дорсального мешка образуется расширенное преддверие рубца, на стенке которого имеется пищеводный желоб в виде двух складок, по которому жидкость, минуя рубец и сетку, попадает в книжку. Слизистая оболочка рубца образует многочисленные выросты – сосочки рубца до 1 см высотой.

Сетка – самая маленькая округлая камера, являющаяся продолжением преддверия рубца и располагающаяся в области мечевидного отростка. Из преддверия рубца через всю сетку проходит пищеводный желоб. Слизистая оболочка сетки образует многочисленные ячеистые выросты.

Функцией сетки является перемешивание и сортировка корма, поступающего из рубца. Сортировка корма осуществляется с помощью ячеек: более крупные частицы вновь возвращаются в рубец, а измельченные поступают далее в книжку.

Книжка – округлая камера, расположенная в правом подреберье между сеткой и сычугом. Функция книжки – дополнительное перемешивание и перетирание пищи перед поступлением ее в сычуг.

Книжка имеет два отверстия – одно из книжки, другое в сычуг. Между отверстиями по дну книжки идет желоб желудка. Слизистая оболочка книжки образует большое количество складок – листочков. Поверхность листочков покрыта мелкими грубыми сосочками, которые при движении листочков работают как терка.

Сычуг (собственно желудок) – камера грушевидной формы, расположенная в правом подреберье и частично заходящая в область мечевидного хряща. В молочный период это самая крупная камера, так как преджелудки у молодняка не функционируют до начала поедания грубых кормов (рис. 21, 22).

На нем различают вогнутую, или малую, кривизну и выпуклую, или большую, кривизну. Расширенным краниальным концом сычуг сообщается с книжкой, суженный каудальный конец – пилорус переходит в двенадцатиперстную кишку. В сычуге различают кардиальную, фундальную и пилорическую зоны (рис. 21, 22). Слизистая оболочка образует продольные, нерасправляющиеся, спирально идущие складки, подразделяющиеся на большие, средние и малые.

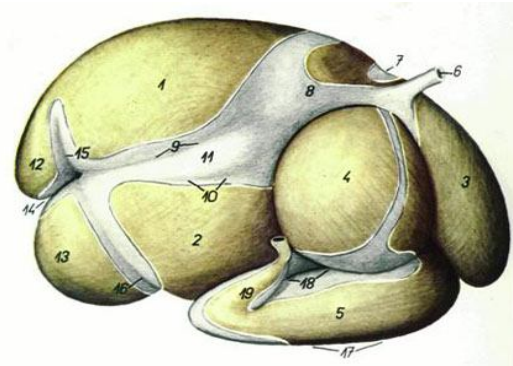


Рис. 21. Многокамерный желудок крупного рогатого скота с правой стороны:
 1 – дорсальный мешок рубца; 2 – вентральный мешок рубца; 3 – сетка; 4 – книжка; 5 – сычуг; 6 – пищевод; 7 – борозда рубца и сетки; 8 – преддверие рубца; 9 – правая добавочная борозда; 10 – правая продольная борозда; 11 – островок рубца; 12 – каудодорсальный слепой мешок; 13 – каудовентральный слепой мешок; 14 – каудальная борозда рубца; 15 – дорсальная поперечная борозда; 16 – вентральная поперечная борозда; 17 – большая кривизна сычуга; 18 – малая кривизна сычуга; 19 – пилорус

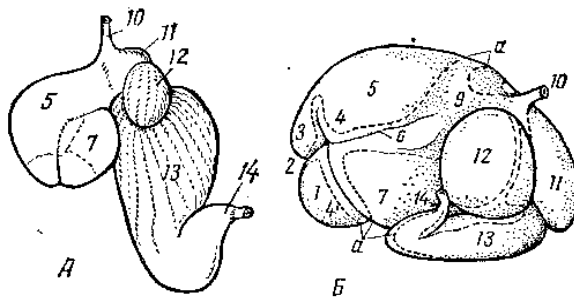


Рис. 22. Многокамерный желудок: а – новорожденного теленка; б – взрослой коровы; 1 – каудовентральный слепой мешок; 2 – поперечный каудальный желоб; 3 – каудодорсальный слепой мешок; 4, 4' – дорсальный и вентральный венечные желоба; 5 – дорсальный мешок; 6 – правый и левый продольные желоба; 7 – вентральный мешок; 9 – преддверие рубца; 10 – пищевод; 11 – сетка; 12 – книжка; 13 – сычуг; 14 – пилорус; а – линия разреза серозной оболочки после удаления сосудов

3.3. Средняя кишка, или тонкий кишечник

Тонкий кишечник имеет большую длину (свыше 40 м у крупного и около 30 м у мелкого рогатого скота и лошади, свыше 20 м у свиньи) и состоит из двенадцатиперстной, тощей, подвздошной кишок и застенных желез, связанных с двенадцатиперстной кишкой: печени и поджелудочной железы. Диаметр тонкого кишечника относительно небольшой. В тонком кишечнике происходят наиболее активные процессы переваривания и всасывания пищи.

Двенадцатиперстная кишка. У *крупного рогатого скота* она длиной 90–120 см, шириной 5–7 см, подвешена на короткой брыжейке, а местами лежит экстраперитонеально (рис. 23). Вследствие этого двенадцатиперстная кишка не меняет своего положения в брюшной полости.

Располагается в основном в правом подреберье и лишь немного заходит в поясничную область. Начинаясь от сычуга, она направляется вперед до печени. Около ворот печени в правом подреберье делает S-образный изгиб, поднимается каудодорсально, доходит до правой почки, отсюда направляется назад до подвздошной кости, после чего поворачивает налево и вперед и без резких границ переходит в тощую кишку. Примерно на середине в двенадцатиперстную кишку впадает желчный проток, а несколько дальше его – проток поджелудочной железы.

У *лошади* двенадцатиперстная кишка имеет длину около 1 м, лежит в правом подреберье и поясничной области. Начальный участок ее несколько расширен. Позади правой почки двенадцатиперстная кишка поворачивает налево, где и переходит в тощую кишку. Печеночный и поджелудочный протоки впадают рядом на расстоянии 10–12 см от пилоруса (рис. 24).

У *свиньи* двенадцатиперстная кишка длиной 40–80 см, лежит в правом подреберье и поясничной области. Направляясь назад, не доходит до подвздошной кости, делает поворот около правой почки и возвращается к печени, где переходит в тощую кишку. Желчный проток открывается в начале двенадцатиперстной кишки, а поджелудочный – ближе к середине (рис. 25).

Тощая кишка – самая длинная и узкая кишка. У *крупного рогатого скота* ее длина равна 37–39 м. Висит на брыжейке, образуя множество петель и завитков. Располагается в виде гирлянды вокруг лабиринта ободочной кишки преимущественно в правой половине брюшной полости: в подреберье, подвздошной и паховой областях. Без резких границ переходит в подвздошную кишку (рис. 23).

У лошади тощая кишка длиной 20–30 м. Висит на длинной брыжейке (до 50 см), располагаясь в чашеобразном углублении, образованном большой ободочной и слепой кишками. Обследовать лучше в подреберьях и левой подвздошной области (рис. 24).

У свиньи тощая кишка длиной 15–20 м, висит на длинной брыжейке, легко смещается, занимает все свободные пространства в брюшной полости между печенью и ободочной кишкой (рис. 25). Обследовать ее лучше в подреберьях. Кроме того, ее петли заходят в область мечевидного отростка, пупочную, подвздошные и паховые области.

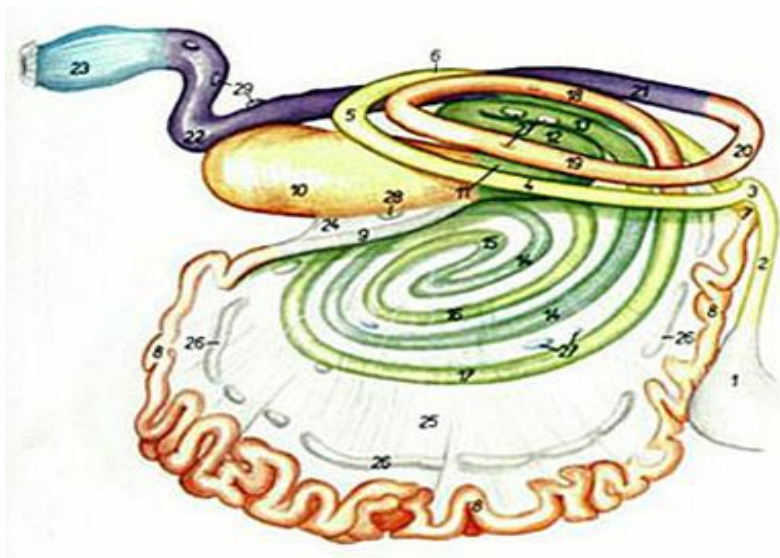


Рис. 23. Кишечник крупного рогатого скота:

1 – сычуг; 2 – двенадцатиперстная кишка; 3 – изгиб краниальной части двенадцатиперстной кишки; 4 – нисходящая часть двенадцатиперстной кишки; 5 – изгиб каудальной части двенадцатиперстной кишки; 6 – восходящая часть двенадцатиперстной кишки; 7 – изгиб двенадцатиперстной и тощей кишок; 8 – тощая кишка; 9 – подвздошная кишка; 10 – слепая кишка; 11 – восходящая часть ободочной кишки; 12 – средняя извилина проксимальной петли; 13 – дорсальная извилина проксимальной петли; 14 – спиральный лабиринт ободочной кишки; 15 – центральный поворот; 16 – центрифугальные извилины; 17 – последняя центрифугальная извилина; 18 – дорсальная извилина дистальной петли; 19 – вентральная извилина дистальной петли; 20 – поперечная часть ободочной кишки; 21 – нисходящая часть ободочной кишки; 22 – S-образная часть ободочной кишки; 23 – прямая кишка; 24 – подвздошнослепая связка; 25 – брыжейка тощей кишки; 26 – брыжеечные лимфоузлы; 27 – ободочные лимфоузлы; 28 – лимфоузлы слепой кишки; 29 – каудальные брыжеечные лимфоузлы

Подвздошная кишка – короткая, лежит в правой подвздошной области. У крупного рогатого скота ее длина составляет около 50 см, у свиньи и лошади – 30 см. Подвешена на короткой брыжейке. Начинается от последнего витка тощей кишки и заканчивается при впадении в толстый кишечник на границе слепой и ободочной кишок. У лошади впадает в головку слепой кишки.

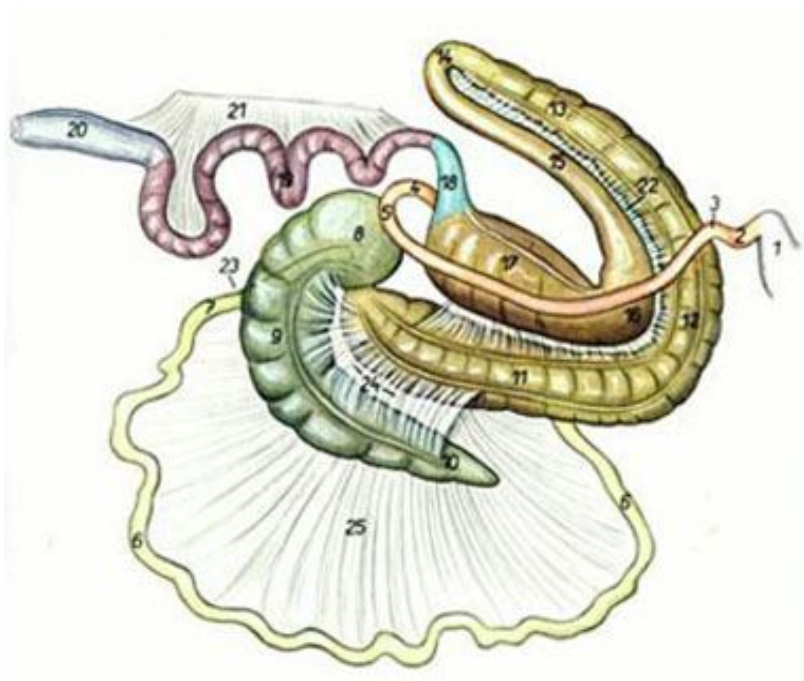


Рис. 24. Кишечник лошади:

- 1 – желудок; 2 – краниальная часть двенадцатиперстной кишки;
- 3 – краниальный изгиб двенадцатиперстной кишки;
- 4 – переход двенадцатиперстной кишки в тощую; 5 – поворот двенадцатиперстной кишки; 6 – тощая кишка; 7 – подвздошная кишка; 8 – головка слепой кишки; 9 – тело слепой кишки;
- 10 – верхушка слепой кишки; 11 – правое вентральное положение большой ободочной кишки; 12 – диафрагмальное положение; 13 – левое вентральное положение; 14 – центральная извилина; 15 – левое дорсальное положение; 16 – диафрагмальный изгиб; 17 – правое дорсальное положение; 18 – поперечное колено; 19 – малая ободочная кишка; 20 – прямая кишка; 21– 25 – связки и брыжейки

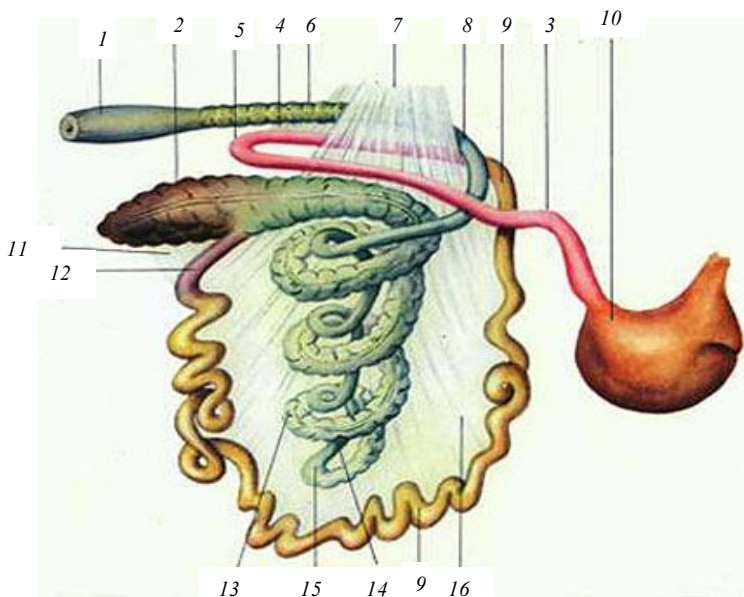


Рис. 25. Кишечник свиньи:

- 1 – ампулообразное расширение; 2 – слепая кишка;
 3 – двенадцатиперстная кишка; 4 – изгиб двенадцатиперстной кишки;
 5 – петля двенадцатиперстной кишки; 6 – прямая кишка; 7, 11 – связки;
 8 – поперечное колено; 9 – тощая кишка; 10 – желудок; 12 – подвздошная
 кишка; 13 – центрипетальная петля ободочной кишки; 14 – центрифугальная
 петля подвздошной кишки; 15 – вершина конуса; 16 – брыжейка

Гистологическое строение. Стенки всех кишок тонкого отдела построены однотипно: они состоят из слизистой оболочки, подслизистой основы, мышечной и серозной оболочек.

Слизистая оболочка представлена тремя слоями: эпителий, собственная и мышечная пластинки. Она собирается в складки, которые расправляются при прохождении пищи, кроме того, многочисленные выпячивания – ворсинки – во много раз увеличивают поверхность слизистой. Ворсинка – выпячивание слизистой оболочки, образованное всеми ее слоями. У крупного рогатого скота листовидной, у остальных сельскохозяйственных животных пальцевидной формы. На площади в 1 мм^2 располагается 25–40 ворсинок. Каждая ворсинка покрыта эпителием, в состав которого входят каемчатые, бокаловидные и эндокринные клетки (рис. 26). Каемчатые клетки – это высокодифференцированные клетки, функцией которых является всасывание веществ и

транспортировка их в подлежащие ткани ворсинки. Бокаловидные клетки имеют типичную структуру и выделяют слизь. Жизненный цикл клеток кишечника около 48 ч.

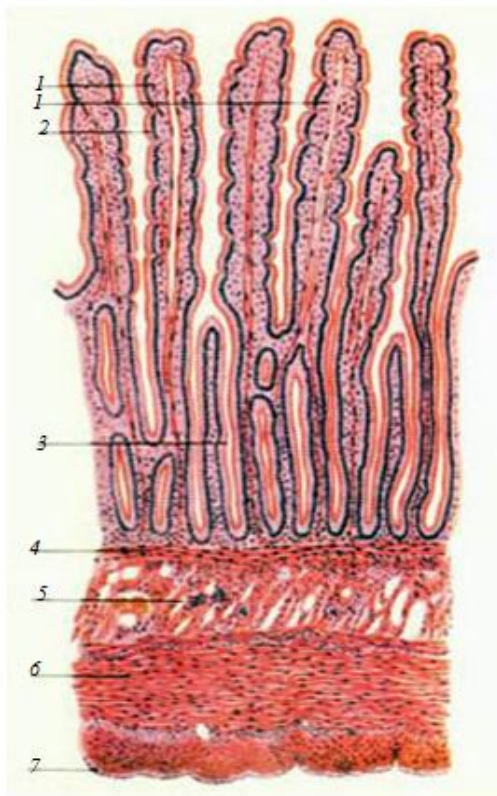


Рис. 26. Гистологическое строение стенки двенадцатиперстной кишки: 1 – ворсинка; 2 – крипта; 3 – эпителий; 4 – мышечный слой слизистой оболочки; 5 – бруннеровы железы; 6 – мышечная оболочка; 7 – серозная оболочка

Кишечные крипты – углубления эпителия слизистой оболочки в виде простых трубчатых, иногда разветвленных желез. Вокруг одной ворсинки может располагаться несколько крипт. В криптах встречаются те же виды клеток, что и в ворсинках.

Следующий слой – подслизистая основа, она образована рыхлой соединительной тканью, в которой проходит большое количество сосудов и нервов. Особенностью подслизистой основы двенадцатиперстной кишки, в сравнении с другими кишками тонкого отдела, является развитие трубчатых (у жвачных) или альвеолярно-трубчатых (дуоденальных) желез. Протоки желез открываются между криптами или на дне их.

Мышечная оболочка у всех кишок двухслойная: внутренний слой кольцевой, наружный – продольный.

Серозная оболочка состоит из рыхлой соединительной ткани и мезотелия, она переходит в брыжейки и связки кишок.

Печень – самая крупная застенная железа организма. В общей сложности печень в организме выполняет свыше 500 функций. Основные из них приведены ниже.

1. Как пищеварительная железа, она вырабатывает желчь, которая эмульгирует жиры, омыляет жирные кислоты, усиливает действие ферментов поджелудочной железы. Поэтому печень крупнее по размерам у хищных животных, пища которых богаче жиром, чем у травоядных.

2. Печень выполняет барьерную функцию, обезвреживая экзогенные и эндогенные токсины, попадающие в кровь из желудочно-кишечного тракта, в том числе ядовитые продукты белкового метаболизма, превращая их в мочевины.

3. В печени депонируются углеводы, витамины А, Д, Е, К, кровь (до 20 %), синтезируются важнейшие белки плазмы крови (фибриноген, глобулины, альбумины, протромбин), фосфопротеины, витамин В₁₂.

4. У плода печень является также мощным органом кровеобразования – в этот период развития она занимает всю брюшную полость до таза.

Располагается печень в переднем отделе брюшной полости позади диафрагмы с правой стороны (рис. 27).

Печень крупного рогатого скота красно-бурого цвета, плотной консистенции, имеет уплощенную выпукло-вогнутую форму, расположена в подреберье. Выпуклая сторона, прилежащая к диафрагме, называется диафрагмальной, вогнутая, прилежащая к желудку и кишечнику, – висцеральной. Дорсально на печени различают тупой, вентрально – острый края. На тупом крае имеется вдавление пищевода и каудальной полой вены. На висцеральной стороне печени расположен желчный пузырь грушевидной формы, дно которого выступает вентрально за край печени. На вентральном крае с висцеральной стороны

находится неглубокая вырезка, в которой проходит круглая связка (запустевшая пупочная вена). Слева от нее расположена левая доля, справа – правая. На правой доле различают квадратную долю – внизу, между круглой связкой и желчным пузырем, и хвостатую долю с хвостатым отростком – наверху. Границей между ними служит углубление – ворота печени. Здесь входят воротная вена и печеночная артерия, выходят нервы, лимфатические сосуды и печеночный проток. Последний в области ворот соединяется с пузырьным протоком желчного пузыря, образуя желчный проток, который идет к двенадцатиперстной кишке (рис. 28).

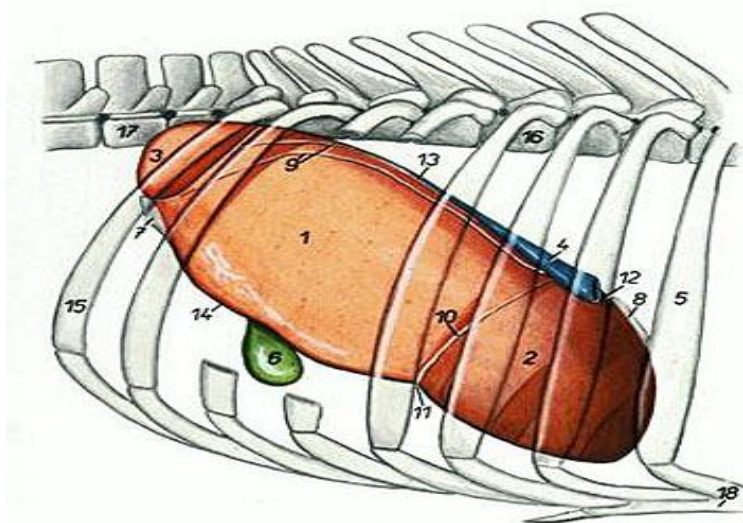


Рис. 27. Топография печени крупного рогатого скота: 1 – правая доля; 2 – левая доля; 3 – хвостатый отросток; 4 – каудальная полая вена; 5 – шестое ребро; 6 – желчный пузырь; 7 – правая треугольная связка; 8 – левая треугольная связка; 9 – венечная связка; 10 – серповидная связка; 11 – вырезка круглой связки; 12 – пищеводное вдавление; 13 – дорсальный край; 14 – вентральный край; 15 – тринадцатое ребро; 16 – девятый грудной позвонок; 17 – второй поясничный позвонок; 18 – грудная кость

У лошади только левая доля разделена на левую латеральную и левую медиальную доли. Хвостатый отросток прилежит к правой доле. Желчный пузырь отсутствует. Желчь поступает в двенадцатиперстную кишку по печеночному протоку (рис. 29).

У свиньи правая и левая доли разделены глубокими вырезками на правую латеральную и медиальную и левую латеральную и медиальную. Желчный пузырь тесно срастается с печенью. Квадратная доля маленькая (рис. 30).

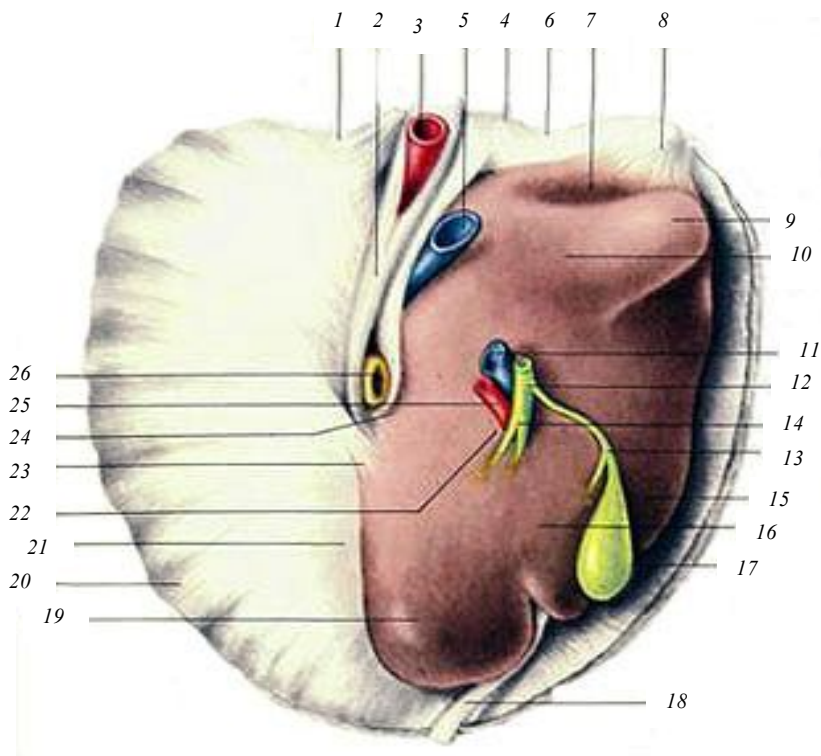


Рис. 28. Печень крупного рогатого скота: 1, 4, 6 – венечная связка; 2 – серповидная связка; 3 – печеночная артерия; 5 – каудальная полая вена; 7 – почечное вдавление; 8 – правая треугольная связка печени; 9 – хвостатый отросток печени; 10 – хвостатая доля печени; 11 – воротная вена; 12 – желчный проток; 13 – пузырный проток; 14 – разветвление; 15 – правая доля печени; 16 – квадратная доля печени; 17 – желчный пузырь; 18 – круглая связка печени; 19 – левая доля печени; 20 – диафрагма; 21 – тупой край печени; 22 – ворота печени; 23 – левая треугольная связка; 24 – пищеводное вдавление; 25 – печеночная артерия; 26 – пищевод

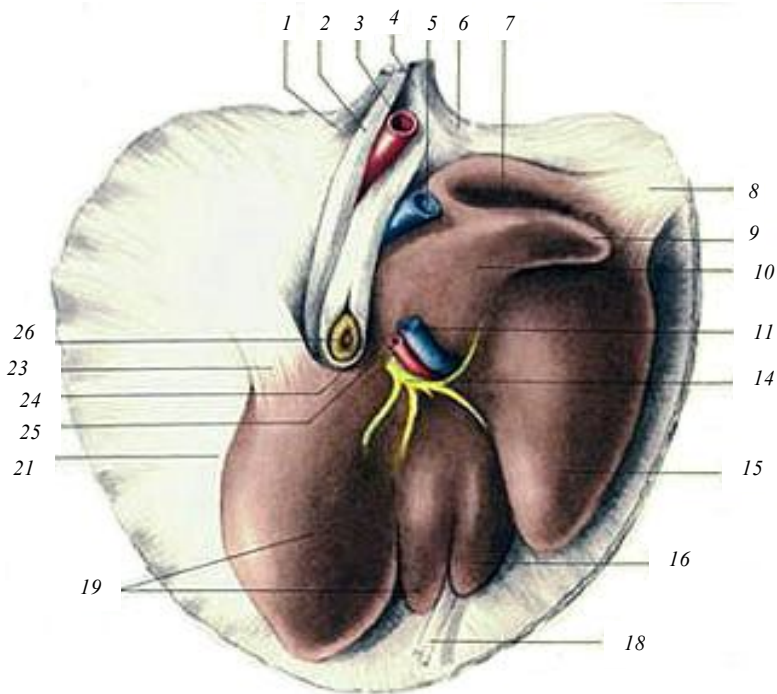


Рис. 29. Печень лошади: 1 – левая латеральная ножка диафрагмы; 2 – левая медиальная ножка диафрагмы; 3 – аорта; 4 – правая медиальная ножка диафрагмы; 5 – каудальная полая вена; 6 – правая латеральная ножка диафрагмы; 7 – почечное вдавление; 8 – правая треугольная связка печени; 9 – хвостатый отросток печени; 10 – хвостатая доля печени; 11 – воротная вена; 14 – печеночный проток; 15 – правая доля печени; 16 – квадратная доля печени; 18 – круглая связка печени; 19 – левая доля печени; 21 – тупой край печени; 23 – левая треугольная связка печени; 24 – пищеводная вырезка; 25 – печеночная артерия; 26 – пищевод

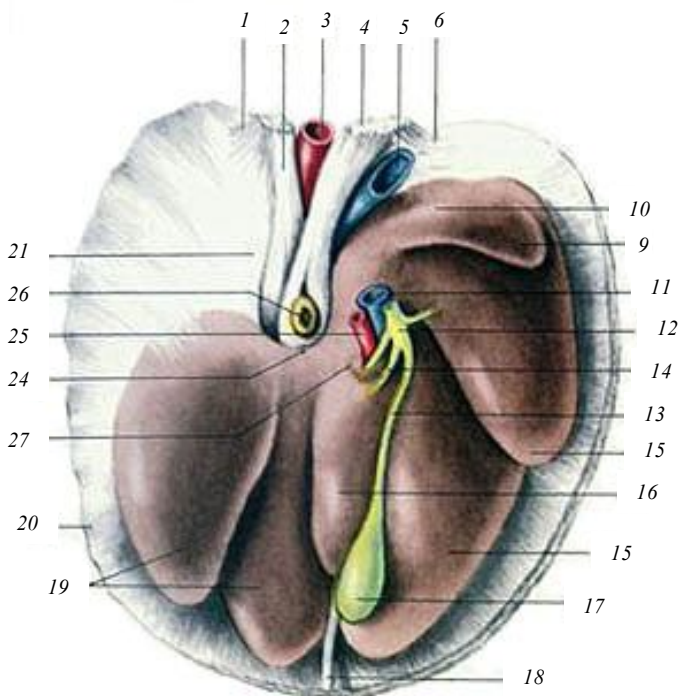


Рис. 30. Печень свиньи: 1 – левая латеральная ножка диафрагмы; 2 – левая медиальная ножка диафрагмы; 3 – аорта; 4 – правая медиальная ножка диафрагмы; 5 – каудальная полая вена; 6 – правая латеральная ножка диафрагмы; печени: 9 – хвостатый отросток печени; 10 – хвостатая доля печени; 11 – воротная вена; 12 – желчный проток; 13 – пузырный проток; 14 – печеночный проток; 15 – правая доля печени; 16 – квадратная доля печени; 17 – желчный пузырь; 18 – круглая связка печени; 19 – левая доля печени; 20 – мышечный край диафрагмы; 21 – сухожильный центр диафрагмы; 23 – левая треугольная связка печени; 24 – пищеводная вырезка; 25 – печеночная артерия; 26 – пищевод; 27 – ворота печени

Гистологическое строение. Печень – компактный орган, состоящий из соединительнотканной стромы и паренхимы. Строма состоит из капсулы, соединительнотканых междольковых прослоек и внутريدольковых ретикулярных волокон. Тонкая соединительнотканная капсула печени сверху покрыта серозной оболочкой. В области ворот соединительная ткань капсулы проникает внутрь органа

и разветвляется, деля его на дольки. В междольковой соединительной ткани проходят желчный выводной проток, артерии и вены. Они расположены вблизи друг от друга и формируют триаду.

Паренхима печени образована печеночными дольками многогранной формы. У свиней дольчатость печени выражена более четко, у жвачных животных и лошадей она менее заметна. В центре дольки находится просвет – центральная вена дольки. От нее радиально отходят тяжи печеночных клеток гепатоцитов – печеночные пластинки (балки). Между ними расположены щели – печеночные капилляры (рис. 31).

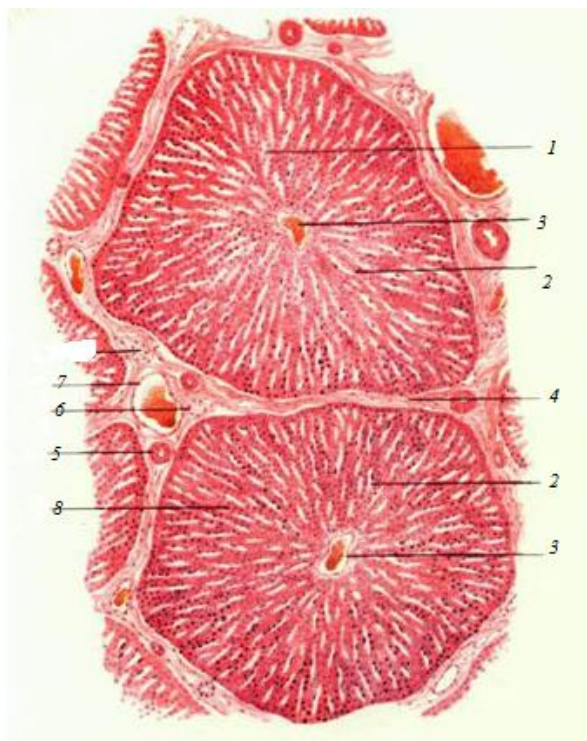


Рис. 31. Гистологическое строение печени:
1 – печеночные трабекулы; 2 – внутридольковый синусоидный капилляр; 3 – центральная вена; 4 – междольковые прослойки соединительной ткани; 5–7 – печеночная триада (артерия, вена, желчный выводной проток); 8 – печеночные клетки (гепатоциты)

Поджелудочная железа – орган с двойной секрецией – внешней и внутренней. Как железа внешней секреции, она вырабатывает поджелудочный (панкреатический) сок, содержащий трипсин, хемотрипсин, карбоксипептидазу, рибонуклеазу, липазу и другие ферменты, расщепляющие белки, жиры и углеводы корма. Как железа внутренней секреции, она вырабатывает гормоны (инсулин, глюкагон, липокаин), регулирующие углеводный обмен, участвующие в регуляции белкового и жирового обмена. Внешнесекреторная часть железы составляет 97 % ее массы.

У крупного рогатого скота поджелудочная железа желто-бурого или розового цвета, в ней различают левую долю, тело и правую долю. Тело и правая доля поджелудочной железы лежат вдоль двенадцатиперстной кишки. Левая доля направлена перпендикулярно к ним и прилегает к рубцу. Выводной проток открывается в двенадцатиперстную кишку обособленно от желчного протока (рис. 32).

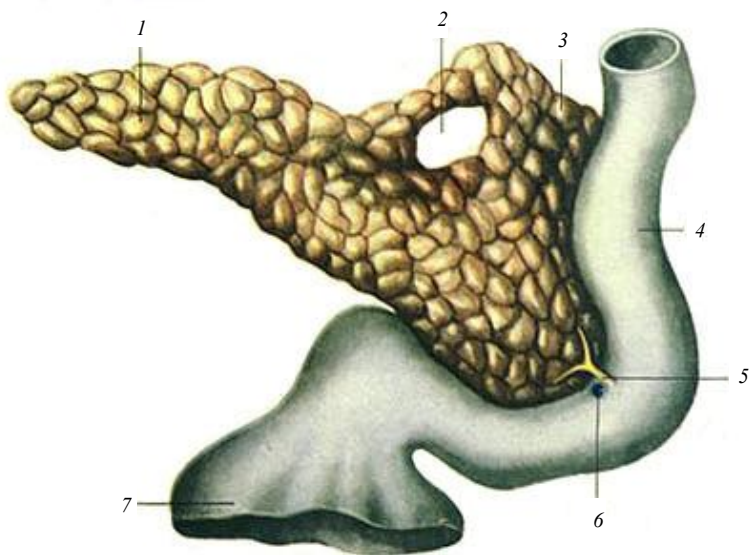


Рис. 32. Строение поджелудочной железы лошади:
 1 – левая доля поджелудочной железы; 2 – вырезка (отверстие) для воротной вены; 3 – правая доля поджелудочной железы; 4 – двенадцатиперстная кишка; 5 – общий выводной проток; 6 – печеночный проток; 7 – пилорическая часть желудка

У лошади правая доля слабо отграничена от тела. Главный выводной проток открывается в двенадцатиперстную кишку вместе с печеночным протоком. Добавочный проток, если он развит, открывается самостоятельно.

У свиньи поджелудочная железа желтоватого цвета, располагается между двумя последними грудными и двумя первыми поясничными позвонками.

Гистологическое строение. Поджелудочная железа – компактный орган, состоящий из стромы и паренхимы.

Строма состоит из рыхлой соединительной ткани, образующей капсулу и отходящие от нее прослойки, разделяющие железу на доли.

Паренхима железы состоит из экзокринной и эндокринной частей. Экзокринная часть представлена концевыми отделами – альвеолами, или альвеолотрубками, образованными однослойным призматическим эпителием. Клетки альвеол вырабатывают панкреатический сок. Система выводных протоков начинается со вставочных протоков, состоящих из мелких кубических клеток. Во вставочный проток открываются, как правило, просветы нескольких альвеол. Группа таких альвеол вместе со вставочным протоком называется ацинусом. Вставочные протоки, объединяясь, образуют внутримальковковые протоки, а они, в свою очередь, формируют межальковковые выводные протоки.

Эндокринная часть поджелудочной железы образована панкреатическими островками (Лангерганса). Они разбросаны по всей железе и составляют около 1 % паренхимы органа. Островки имеют разные размеры и форму и состоят из нескольких видов клеток. Наиболее многочисленными (до 70 %) являются В- или β -клетки, они вырабатывают инсулин, который способствует превращению глюкозы в гликоген печени и мышц, в результате чего уровень глюкозы в крови снижается. Другой формой клеток являются А- или α -клетки, составляющие около 20 % клеток островков, они вырабатывают глюкагон, который способствует превращению гликогена печени в глюкозу, и тем самым увеличивают содержание сахара в крови. У островков нет оболочек, отделяющих их от экзокринной паренхимы.

Кроме указанных видов клеток в островках есть и другие клетки: продуцирующие гормон липокаин, принимающий участие в жировом обмене; малодифференцированные, являющиеся камбием для остальных видов клеток (рис. 33).

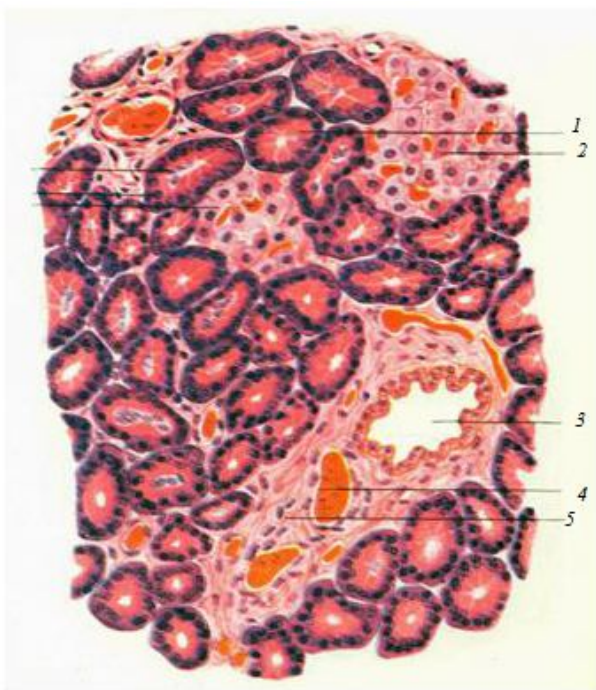


Рис. 33. Гистологическое строение поджелудочной железы: 1 – концевые отделы; 2 – островок Лангерганса; 3 – выводной проток; 4 – кровеносный сосуд; 5 – междольковая соединительная ткань

3.4. Задняя кишка, или толстый кишечник

Толстый кишечник у сельскохозяйственных животных в среднем в четыре раза короче тонкого. У крупного рогатого скота его длина достигает 11 м, у лошади – 9, у свиньи – 4 м. На всем протяжении он имеет неодинаковый диаметр и состоит из слепой, ободочной и прямой кишок. В толстом кишечнике происходит всасывание, в основном, воды и растворенных в ней солей, а также формирование каловых масс.

Слепая кишка – у крупного рогатого скота имеет длину 30–70 см, она гладкая, цилиндрической формы. Ее слепой конец называется верхушкой, остальная часть – телом. Расположена в правой половине брюшной полости над ободочной кишкой (см. рис. 23).

У лошади слепая кишка в форме запятой огромных размеров. На всем ее протяжении имеются четыре продольных мышечных тяжа – тени. Между тенями стенка кишки образует четыре ряда карманов. В слепой кишке различают краниально направленную верхушку, тело и основание (головка). В основание впадает подвздошная кишка и выходит ободочная (см. рис. 24).

У свиньи слепая кишка короткая и широкая, в стенке ее проходят три продольных мышечных тяжа – тени, которые собирают стенку в поперечные складки и карманы. Располагается слепая кишка в поясничной области, касаясь телом левой почки (см. рис. 25).

Ободочная кишка – у крупного рогатого скота достигает 9 м и образует диск, состоящий из начальной петли, спирального лабиринта и конечной петли. Начальная петля начинается от места впадения подвздошной кишки в толстый кишечник, направляется вперед, затем назад и снова вперед, после чего переходит в спиральный лабиринт. Спиральный лабиринт на полтора оборота закручивается к центру, после чего переходит в конечную петлю. Конечная петля идет назад, затем вперед и вновь назад, где без границ переходит в прямую кишку.

Ободочная кишка лошади самая объемистая. В зависимости от диаметра различают большую ободочную и малую ободочную кишки. Большая ободочная кишка лежит в виде подковы и образует шесть положений (правое вентральное, вентральное диафрагмальное, левое вентральное, левое дорсальное, дорсальное диафрагмальное, правое дорсальное). После этого ободочная кишка резко сужается и становится малой ободочной кишкой, которая, образуя петли, переходит в прямую кишку. Ободочная кишка лошади в разных участках имеет от двух до четырех теней и от двух до четырех рядов карманов.

Ободочная кишка свиньи имеет вид конуса, вершиной направленного краниоventрально, а основанием каудодорсально, и состоит из двух извилин и конечной петли. Она имеет две тени и два ряда карманов.

Прямая кишка – короткая, с гладкой поверхностью, расположена в тазовой полости и открывается наружу заднепроходным отверстием – анусом, который снабжен различными мышцами, закрывающими его. В конце прямой кишки у свиньи и лошади имеется ампулообразное расширение.

Гистологическое строение. Стенка кишок толстого отдела состоит из слизистой оболочки, подслизистой основы, мышечной и серозной оболочек. Слизистая оболочка не образует ворсинок. Общекисечечные железы – крипты – многочисленные, глубокие. Однослойный цилиндрический эпителий, покрывающий слизистую оболочку,

содержит большое количество бокаловидных клеток, вырабатывающих слизь. В собственной пластинке слизистой оболочки и в подслизистой основе находится большое количество фолликулов.

Мышечная оболочка двухслойная в тех местах, где поверхность кишки гладкая, а в местах образования теней и карманов она имеет особенности: внутренний кольцевой слой развит равномерно, а наружный продольный слой образует лентообразные утолщения – тени.

Серозная оболочка толстого отдела кишечника в целом такая же, как и других отделов, но в конечном участке прямой кишки она замещается адвентицией (рис. 34).

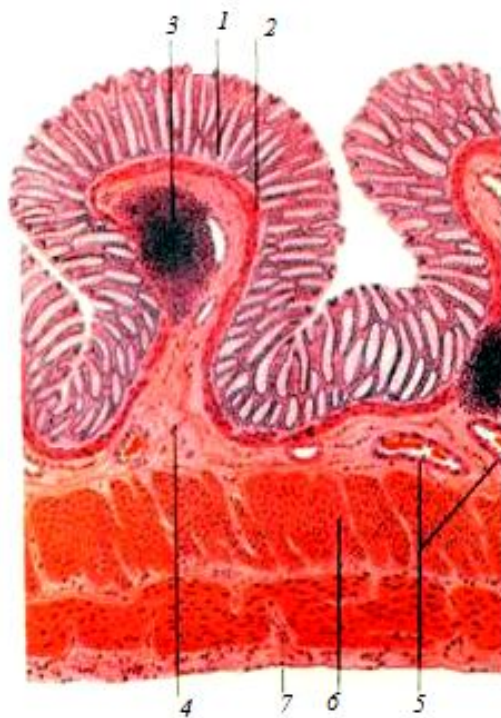

Рис. 34. Гистологическое строение толстой кишки:
1 – крипта; 2 – мышечный слой слизистой оболочки;
3 – лимфоидный фолликул; 4 – подслизистая основа;
5 – кровеносные сосуды; 6 – мышечная оболочка;
7 – серозная оболочка

4. СИСТЕМА ОРГАНОВ МОЧЕВЫДЕЛЕНИЯ

В состав системы органов мочевого выделения входят почки, мочеточники, мочевой пузырь, мочеиспускательный канал, мочеполовой синус (у самок) или мочеполовой канал (у самцов). Функции органов мочевого выделения:

1. Осуществляют выработку, временное хранение и выделение из организма жидких конечных продуктов обмена – мочи.

2. Выполняют экскреторную функцию, извлекая из крови и удаляя из организма вредные продукты азотистого обмена (мочевину, мочевую кислоту, аммиак, креатин, креатинин), инородные вещества (краски, лекарства и др.).

3. Удаляют избыток воды, минеральные вещества и кислые продукты, регулируют водно-солевой обмен и поддерживают относительное постоянство осмотического давления и активной реакции крови.

4. В почках синтезируются гормоны (ренин, ангиотензин), участвующие в регуляции кровяного давления и диуреза (мочеотделения).

Почки – парный орган бобовидной формы, бурого цвета. Сверху почка покрыта *капсулой*, на медиальной стороне имеется углубление – *ворота*, здесь в почку входят почечная артерия и нервы, а выходят мочеточник и почечная вена. На разрезе почки ясно видны три зоны: *корковая* – темно-красная, расположена на периферии, в ней образуется моча; *мозговая*, или мочевыводящая, – светлой окраски, находится наиболее глубоко; *промежуточная* – наиболее темная, содержит большое количество сосудов, лежит между корковой и мозговой зонами (рис. 35).

Классификация почек

1. Множественные почки – состоят из отдельных почечек, объединенных прослойками соединительной ткани и капсулой в единый компактный орган. Такие почки встречаются у белого медведя и дельфина.

2. Бороздчатые многососочковые почки – отдельные почечки срастаются своими центральными частями. На поверхности такой почки ясно заметны дольки, разделенные бороздками, а на разрезе видны многочисленные пирамиды, заканчивающиеся сосочками. Такое строение почек у крупного рогатого скота.

3. Гладкие многососочковые почки – полное слияние корковой зоны. Такие почки у свиньи и человека.

4. Гладкие однососочковые почки – полное слияние не только корковых, но и мозговых зон: у них лишь один общий сосочек, погруженный в почечную лоханку. Такие почки у лошади, мелких жвачных, собак, кошек и других животных.

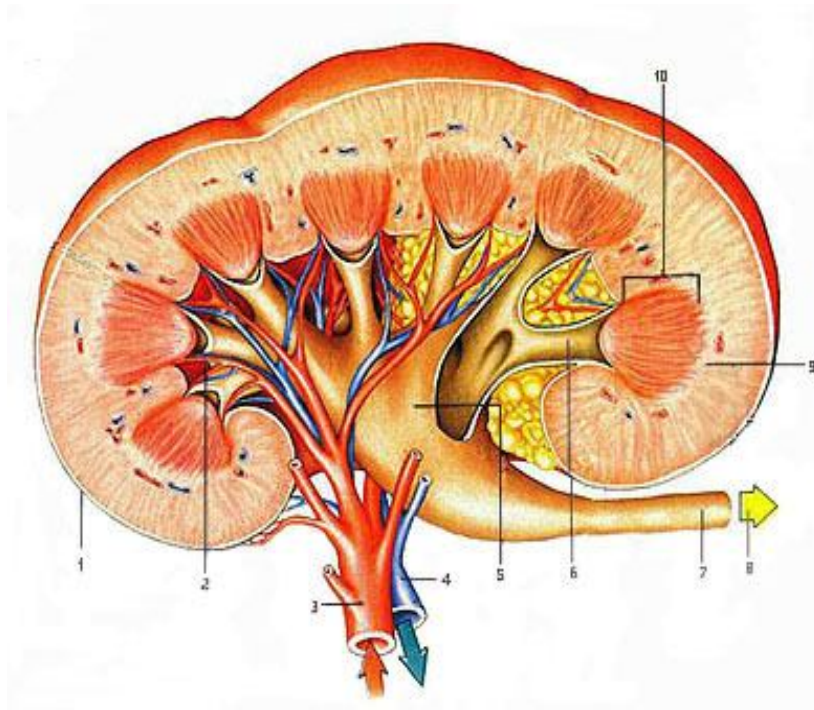


Рис. 35. Схема строения почки свиньи на разрезе:
 1 – капсула почки; 2 – почечная чашечка;
 3 – почечная артерия; 4 – почечная вена;
 5 – почечная лоханка; 6 – стебелек; 7 – мочеточник;
 8 – направление мочеточника; 9 – корковое вещество;
 10 – почечный сосочек

У крупного рогатого скота почки бобовидные, бороздчатые много-сосочковые. Левая почка перекручена по продольной оси, висит на брыжейке, которая позволяет ей смещаться за правую почку при наполнении рубца. Поэтому левая почка у КРС называется блуждающей (рис. 36).

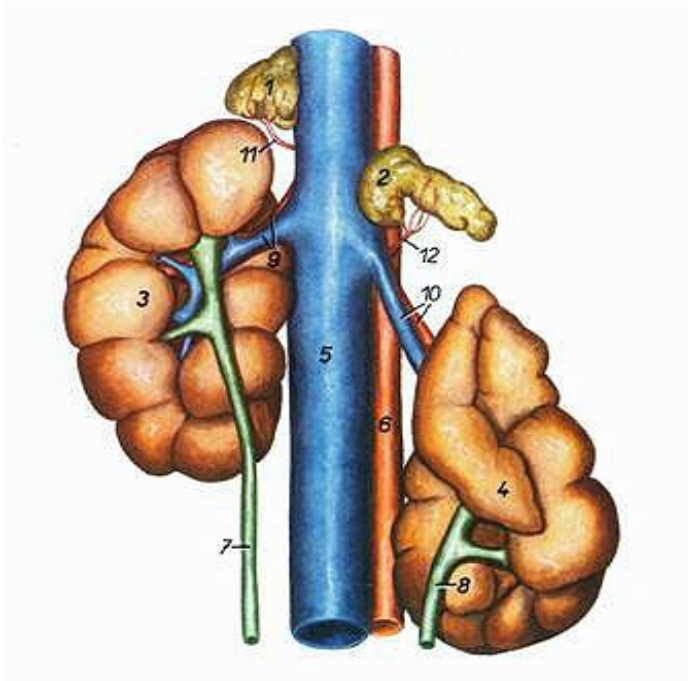


Рис. 36. Почки и надпочечники крупного рогатого скота:
 1 – правый надпочечник; 2 – левый надпочечник; 3 – правая почка;
 4 – левая почка; 5 – каудальная полая вена; 6 – аорта;
 7 – правый мочеточник; 8 – левый мочеточник; 9 – правая
 почечная артерия и вена; 10 – левая почечная артерия и вена;
 11 – каудальная надпочечная ветвь правой почечной артерии;
 12 – каудальная надпочечная ветвь левой почечной артерии

У свиньи почки гладкие, многососочковые, бобовидные, уплощенные дорсовентрально. Пирамид 10–12, столько же сосочков. Некоторые сосочки могут слиться. К сосочкам подходят чашечки, открывающиеся непосредственно в почечную лоханку, расположенную в синусе почки. Обе почки лежат в поясничной области, на уровне 1–4-го поясничных позвонков (рис. 37–39).

У лошади почки гладкие, однососочковые. Правая почка сердцевидной формы, левая – бобовидной. Правая почка почти целиком лежит в подреберье, на уровне от 16-го ребра до 1-го поясничного позвонка. Левая почка лежит на уровне 1–3-го поясничных позвонков и редко заходит в подреберье (рис. 40).

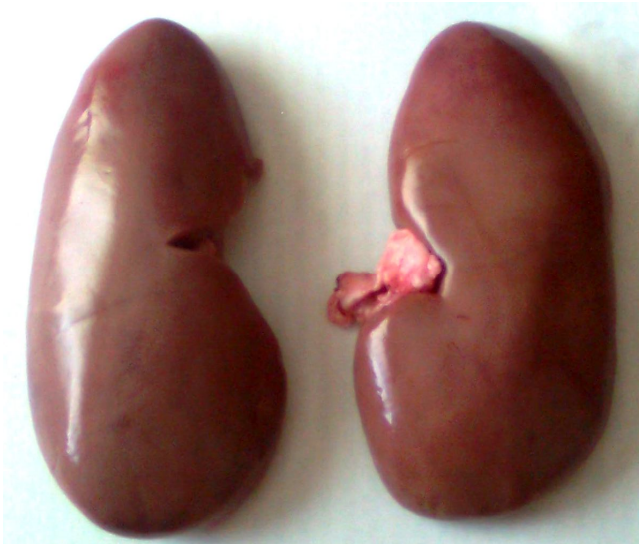

Рис. 37. Внешний вид почек свиньи

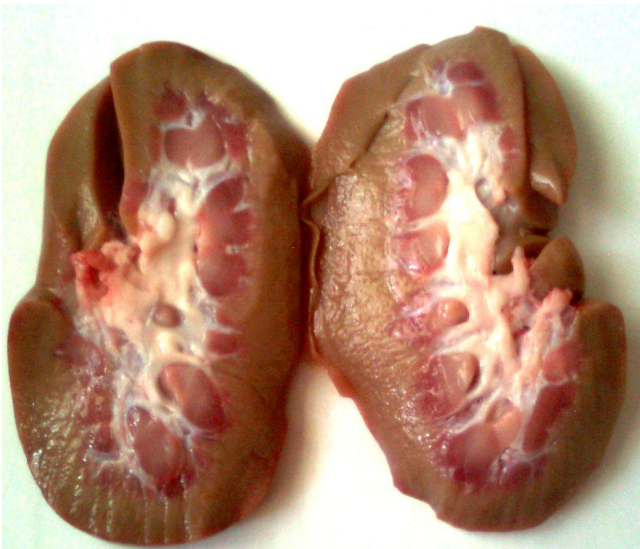

Рис. 38. Почки свиньи на разрезе

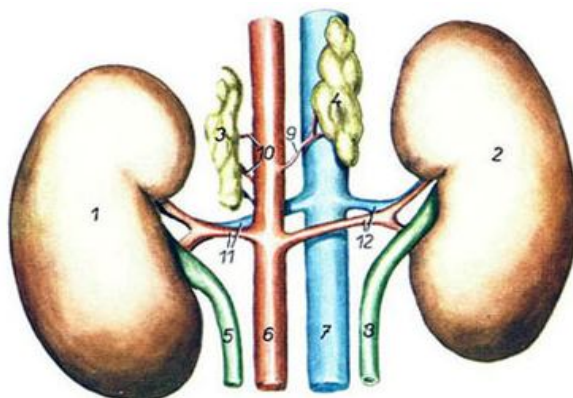


Рис. 39. Почки и надпочечники свиньи:
 1 – левая почка; 2 – правая почка; 3 – левый надпочечник;
 4 – правый надпочечник; 5 – левый мочеточник; 6 – аорта;
 7 – каудальная полая вена; 8 – правый мочеточник; 9 – средняя
 надпочечная артерия правая; 10 – средние надпочечные
 артерии левые; 11 – левая почечная артерия и вена;
 12 – правая почечная артерия и вена

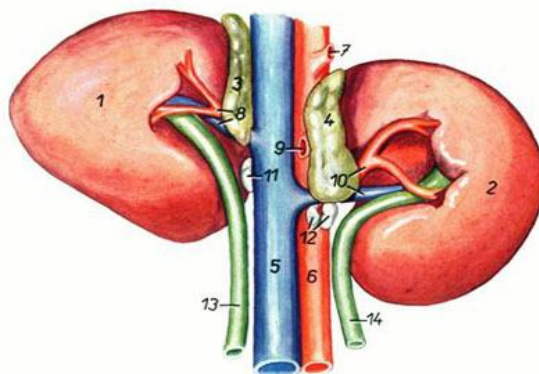


Рис. 40. Почки лошади:
 1 – правая почка; 2 – левая почка; 3 – правый надпочечник;
 4 – левый надпочечник; 5 – каудальная полая вена; 6 – аорта;
 7 – чревная артерия; 8 – правая почечная артерия и вена;
 9 – краниальная брыжеечная артерия; 10 – левая почечная
 артерия и вена; 11, 12 – почечные лимфоузлы; 13 – правый
 мочеточник; 14 – левый мочеточник

Гистологическое строение. Почка – компактный орган, состоит из стромы и паренхимы. Строма представлена соединительнотканной капсулой. Под ней находится корковое вещество, ниже расположено мозговое вещество почки. Кортиковое вещество заходит в мозговое в виде почечных колонок, а мозговое – внутрь коркового в виде мозговых лучей, разделяя почку на дольки (рис. 41). Кортиковое и мозговое вещество почки образовано эпителиальными структурами – нефронами.

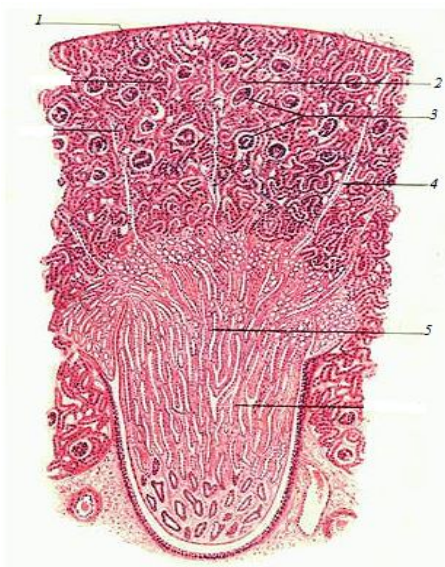

Рис. 41. Гистологическое строение почки:
 1 – капсула; 2 – главные и вставочные отделы;
 3 – мальпигиевы тельца; 4 – мозговые лучи;
 5 – прямые канальцы (нисходящие и восходящие
 части петли Генле, собирательные трубочки)

Нефрон состоит из капсулы нефрона, проксимального отдела, петли нефрона (Генле) и дистального отдела.

Капсула нефрона имеет вид двустенной чаши. Наружный листок капсулы заметен в виде круга, опоясывающего сосудистый клубочек. Внутренний листок капсулы очень плотно прилегает к капиллярам сосудистого клубочка и состоит из крупных клеток. Между наружным и внутренним листками капсулы заметно пространство – полость капсулы почечного тельца, в которую поступает первичная моча, фильт-

рующаяся через сложный биологический фильтр. Внутри капсулы находится сосудистый клубочек. Он образован капиллярами приносящей артерии. Капилляры сосудистого клубочка объединяются в выносящую артерию, которая за пределами почечного тельца распадается на капилляры, питающие почку. Затем они объединяются вновь и образуют вены. Таким образом, в почке между двумя артериями существует капиллярная сеть, которая названа чудесной артериальной сетью почки (рис. 42).

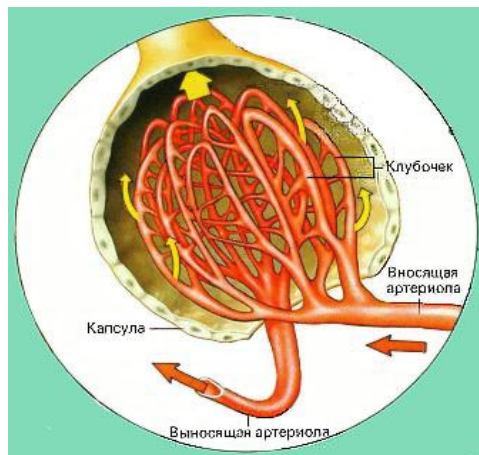


Рис. 42. Строение капсулы Шумлянско – Боумена

Между кровью капилляров сосудистого клубочка и полостью капсулы почечного тельца в наиболее тонких участках стенка состоит только из базальной мембраны. Через нее в полость капсулы проходят все составные части крови, кроме крупных белковых молекул и форменных элементов крови. Фильтрация происходит под давлением, так как диаметр выносящей артерии меньше диаметра приносящей артерии.

Первичная моча из полости капсулы почечного тельца попадает в проксимальный отдел нефрона. Здесь первичная моча в результате обратного всасывания (резорбции) аминокислот, сахаров, неорганических солей и воды превращается во вторичную мочу.

Проксимальный отдел переходит в петлю нефрона. Это прямой канал, состоящий из нисходящей части, опускающейся в мозговое вещество и образованной плоским эпителием, и восходящей части, вновь

поднимающейся в корковое вещество и образованной кубическим эпителием. В петле нефрона продолжается резорбция солей и воды.

Восходящая часть петли нефрона переходит в извитой дистальный отдел, стенка которого состоит из кубического эпителия со светлой цитоплазмой. Здесь происходит резорбция воды и частично – хлоридов. У некоторой части нефронов дистальный отдел подходит вплотную к почечному тельцу. В этих участках клетки дистальных отделов обладают способностью образовывать гормональные вещества, принимающие участие в регуляции кровяного давления.

Продолжением дистальных отделов нефрона являются собирательные трубочки, представляющие собой начальные этапы мочеотводящей системы почки и образующие основную массу мозгового вещества (рис. 43, 44).

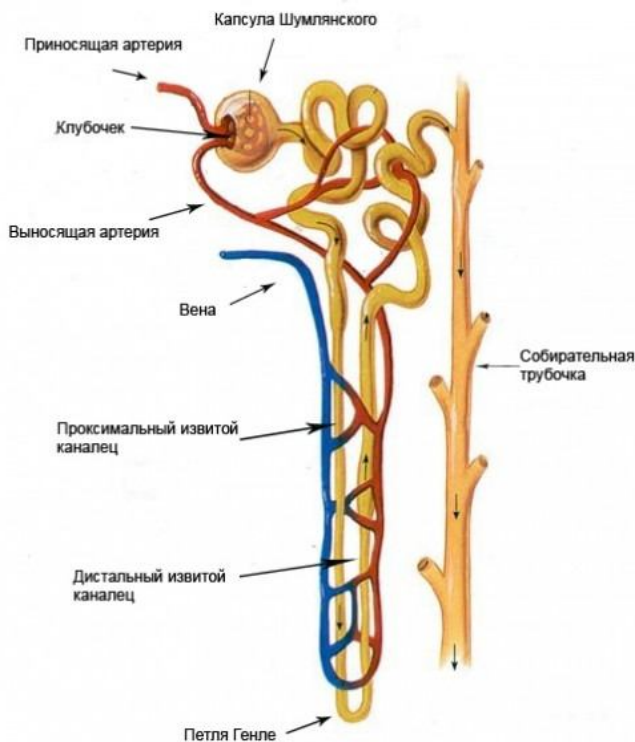


Рис. 43. Строение нефрона

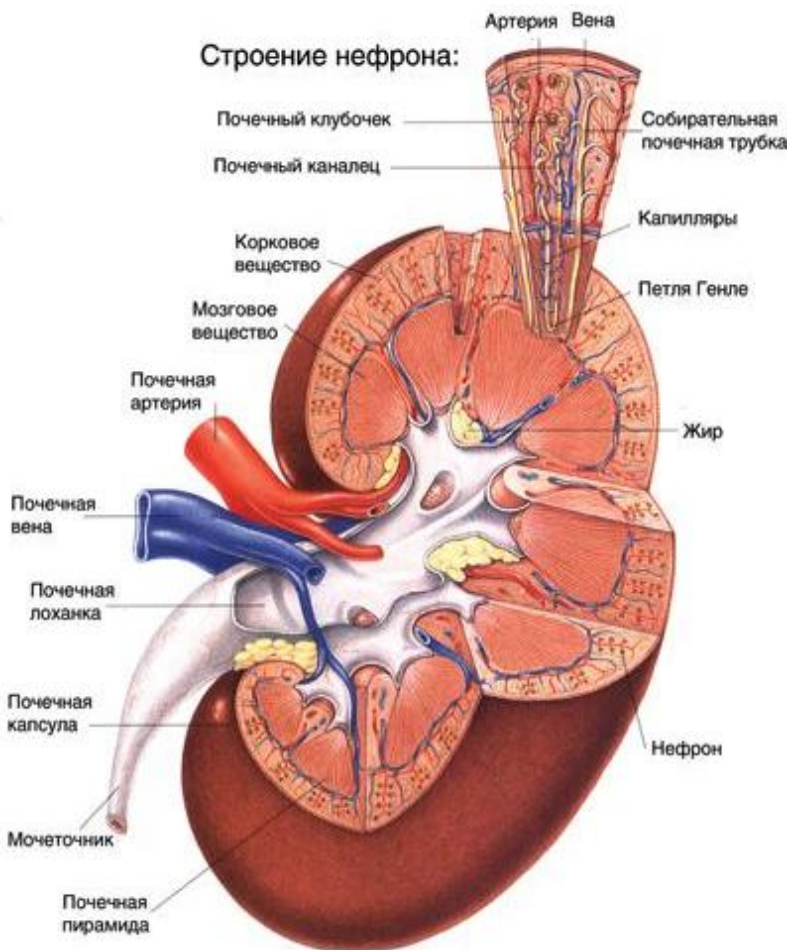


Рис. 44. Схема строения почки и нефрона

Мочеточники – длинные узкие трубочки, идущие от ворот почек до мочевого пузыря вдоль боковых стенок брюшной полости. Идут в каудальном направлении и входят косо в дорсальную стенку мочевого пузыря. Проходя косо некоторое расстояние между мышечной и слизистой оболочками, они открываются возле шейки мочевого пузыря. Такое расположение мочеточников препятствует обратному току

мочи в мочеточник из наполненного мочевого пузыря. Стенка мочеточника состоит из слизистой, мышечной и серозной оболочек.

Мочевой пузырь – непарный трубчатый орган грушевидной формы. В нем различают верхушку, расположенную краниально, тело и шейку, обращенную каудально.

Стенка мочевого пузыря состоит из слизистой оболочки, покрытой многослойным переходным эпителием, мышечной и серозной оболочек. Мышечная оболочка образована тремя слоями гладкой мышечной ткани: наружным и внутренним продольными и средним кольцевым. На шейке мочевого пузыря мышечные пучки образуют сфинктер. Серозная оболочка в каудальной части тела и шейке сменяется адвентицией (рис. 45, 46).

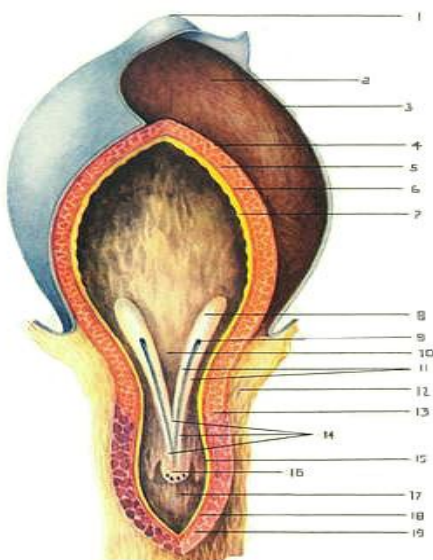


Рис. 45. Строение мочевого пузыря: 1 – верхушка мочевого пузыря; 2 – тело мочевого пузыря; 3 – серозная оболочка; 4 – наружный слой мышечной оболочки; 5 – средний слой мышечной оболочки; 6 – внутренний слой мышечной оболочки; 7 – слизистая оболочка пузыря; 8 – валик мочеточника; 9 – отверстие мочеточника; 10 – пузырный треугольник; 11 – мочеточниковые складки; 12 – адвентиция; 13 – сфинктер пузыря; 14 – мочеиспускательный гребень; 15 – слизистая оболочка уретры; 16 – семенной холмик; 17 – мочеиспускательный канал; 18 – слой гладкой мышечной ткани; 19 – мышца уретры

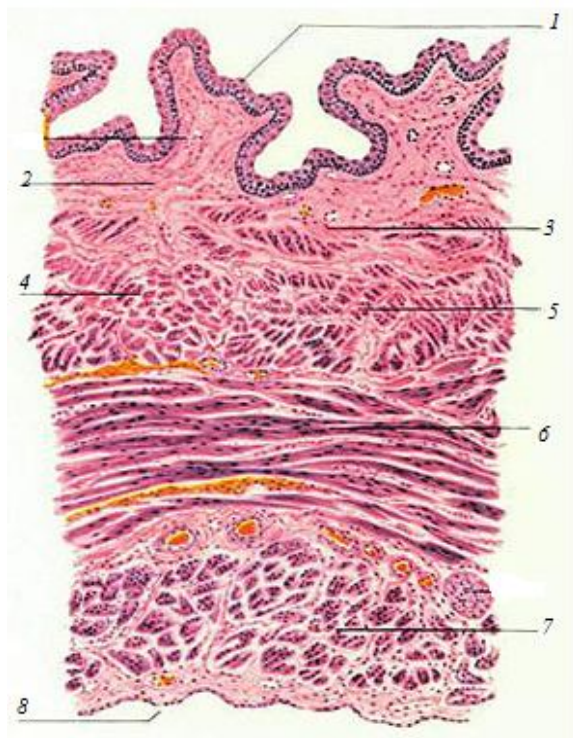


Рис. 46. Гистологическое строение стенки мочевого пузыря:
 1 – переходный эпителий; 2 – собственный слой слизистой оболочки; 3 – кровеносный сосуд;
 4 – подслизистый слой; 5 – внутренний продольный мышечный слой; 6 – средний кольцевой мышечный слой;
 7 – наружный продольный мышечный слой;
 8 – серозная оболочка

Мочеспускательный канал – трубчатый непарный орган. Начинается от шейки мочевого пузыря. У самок впадает во влагалище, открываясь на его вентральной стороне. У самцов он почти сразу соединяется с мочепроводом, образуя мочеполовой канал, открывающийся на головке полового члена. Стенка мочеспускательного канала состоит из слизистой оболочки, покрытой многослойным переходным эпителием; мышечной оболочки, формирующей в каудальной части уретры сфинктер из поперечнополосатой мышечной ткани; адвентиции.

5. СИСТЕМА ОРГАНОВ ДЫХАНИЯ

Органы дыхания состоят из воздухоносных путей (нос с носовой полостью, гортань, трахея и бронхи легкого) и респираторных отделов (альвеолы и ацинусы легкого). В воздухоносных путях воздух согревается, увлажняется, очищается от пыли и микроорганизмов и анализируется. В респираторных отделах происходит обмен газов между кровью и альвеолярным воздухом.

Нос – начальный участок дыхательных путей. В нем воздух согревается, увлажняется и анализируется на запах. Анатомически нос имеет спинку, боковые стенки, кончик (верхушку) и корень, в основе которых лежат кости черепа.

Снаружи нос покрыт кожей с волосами, лишь на кончике носа волос нет (исключением являются лошади). Кожа здесь толстая, пигментированная и усеяна многочисленными серозными железами, которые выделяют свой секрет на поверхность носового зеркала, вследствие чего оно всегда влажное и холодное. Вокруг зеркала находится небольшое число чувствительных волос. У крупного рогатого скота оно называется носогубным зеркальцем, у свиньи – хоботковым зеркальцем.

Носовая полость – имеет два входных отверстия – ноздри – и два выходных – хоаны. В стенке ноздрей лежат хрящи, благодаря которым ноздри сохраняют зияние. Подвижность ноздрей обеспечивается специальными мышцами, которые хорошо развиты у лошадей. Внутри полость носа разделена продольной хрящевой носовой перегородкой. В каждой половине носовой полости имеется по две носовые раковины: более узкая – дорсальная – и более широкая – вентральная, которые делят носовую полость на четыре хода.

По дорсальному носовому ходу воздух идет к лабиринту решетчатой кости, покрытому обонятельным эпителием, поэтому этот ход называется обонятельным и воздух в нем анализируется на запах.

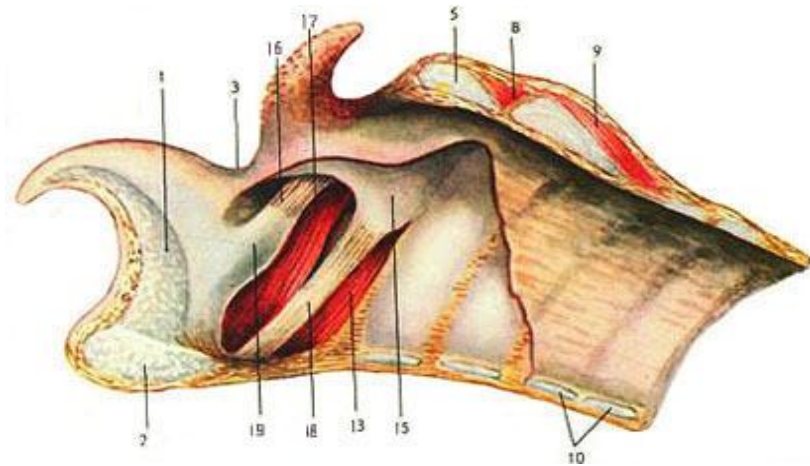
По среднему носовому ходу воздух поступает в пазухи костей черепа, в которых он согревается. Данный ход называется синусным.

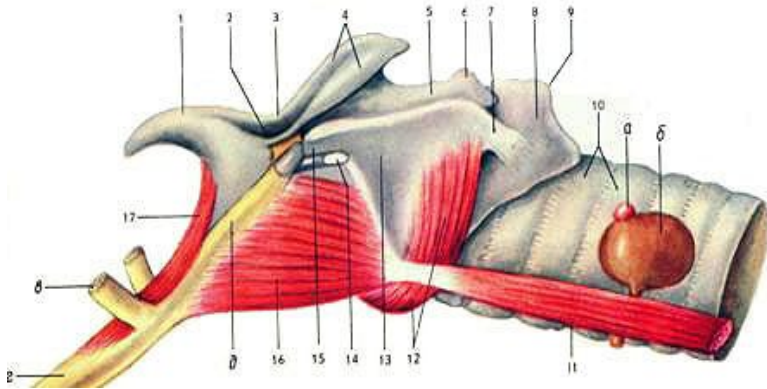
Вентральный носовой ход расположен между вентральной носовой раковиной и дном носовой полости, он самый широкий, по нему воздух, согреваясь и увлажняясь, поступает в хоаны – это собственно дыхательный ход.

Между хрящевой носовой перегородкой и раковинами имеется щель – общий носовой ход. По нему воздух идет во всех направлениях. Из хоан воздух поступает в дыхательную часть глотки, а оттуда в гортань.

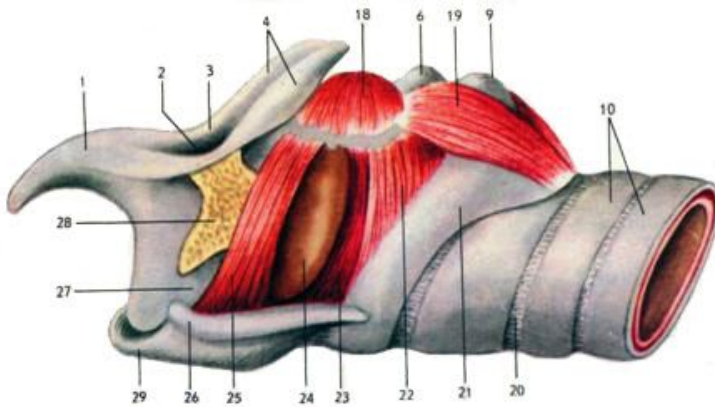
Изнутри носовая полость покрыта слизистой оболочкой, которая выстлана многослойным плоским эпителием, обонятельным эпителием и многорядным мерцательным эпителием. В собственной пластинке слизистой оболочки залегают многочисленные слизистые и серозные железы, секрет которых, смешиваясь с секретом бокаловидных клеток, способствует прилипанию пыли и других частиц. Сюда же по носослезному протоку стекают слезы, омывающие глаз. Здесь же располагается большое количество сосудов, это способствует согреванию воздуха.

Гортань – лежит под глоткой близ углов нижней челюсти. Она проводит воздух в трахею, не допускает попадания пищи в дыхательные пути и содержит голосовой аппарат. Состоит гортань из пяти хрящей: надгортанник (овальной формы, эластический, самый краниальный), щитовидный хрящ (самый массивный, длинный, формирует ventральную и боковые стенки гортани), два черпаловидных (в виде неправильных треугольников) и кольцевидный, или перстневидный, хрящ (кольцом охватывает каудальный конец гортани). Хрящи между собой и с подъязычной костью соединены суставами и связками. Надгортанник, закрывающий вход в гортань при прохождении пищевого кома, и частично черпаловидные хрящи состоят из эластического хряща, остальные – из гиалинового хряща, обеспечивая зияние гортани. В полости гортани между черпаловидными и щитовидными хрящами расположены две голосовые складки с голосовой щелью между ними (рис. 47).





Б



В

Рис. 47. Гортань: *А* – крупного рогатого скота; *Б* – свиньи; *В* – лошади;
 1 – надгортанник; 2 – вход в гортань; 3 – черпаловидно-надгортанная складка;
 4–6 – черпаловидный хрящ; 7 – каудальные рога щитовидного хряща;
 8, 9, 21 – кольцевидный (перстневидный) хрящ; 10 – хрящи трахеи;
 11 – грудинощитовидная мышца; 12, 22 – кольцевидно-черпаловидная латеральная мышца; 13 – пластинка щитовидного хряща; 14 – глубокая щитовидная вырезка;
 15 – передние рожки щитовидного хряща; 16 – подъязычно-щитовидная мышца;
 17 – подъязычно-надгортанная мышца; 18 – желудочковая мышца;
 19 – кольцевидно-черпаловидная дорсальная мышца; 20 – кольцевидные связки трахеи; 23, 25 – голосовые складки; 24 – желудочек гортани; 26 – боковая стенка гортани; 27 – основание надгортанника; 28 – участок подъязычной кости;
 29 – вентральная стенка гортани из щитовидного хряща;
 а, б – щитовидная железа; в, з, д – подъязычная кость

Трахея – трубчатый орган, соединяющий гортань с легкими. Она состоит из хрящевых незамкнутых колец, соединенных между собой связками. Кольца трахеи образованы гиалиновым хрящом, что обеспечивает их эластичность. Перед входом в легкие трахея делится на два главных бронха (рис. 48, 49). Место деления называется бифуркацией. У крупного рогатого скота и свиньи выше бифуркации от трахеи отходит трахейный бронх к правому легкому. Форма поперечного разреза трахеи у крупного рогатого скота конусовидная; у свиньи – округлая, концы хрящей заходят друг за друга; у лошади – овальная (рис. 50).

Гистологически стенка трахеи состоит из четырех оболочек: слизистой, подслизистой основы, фибрино-хрящевой и адвентиции.

Слизистая оболочка состоит из многорядного мерцательного эпителия и собственной пластинки. Подслизистая основа представлена рыхлой соединительной тканью. Фибрино-хрящевая оболочка образует незамкнутые кольца. Наружной оболочкой трахеи является адвентиция, состоящая из соединительной ткани (рис. 48).

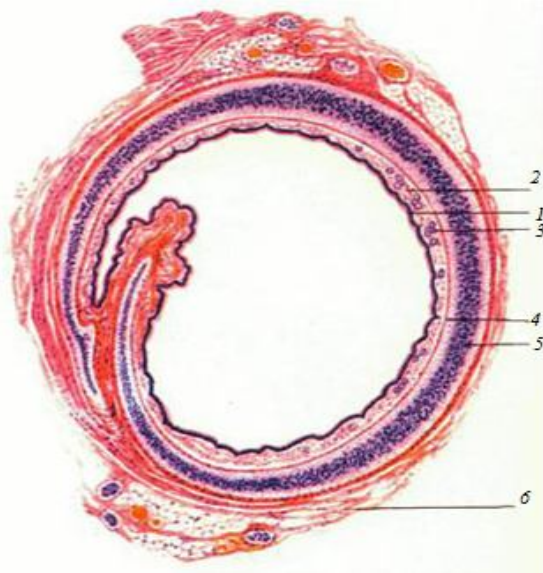
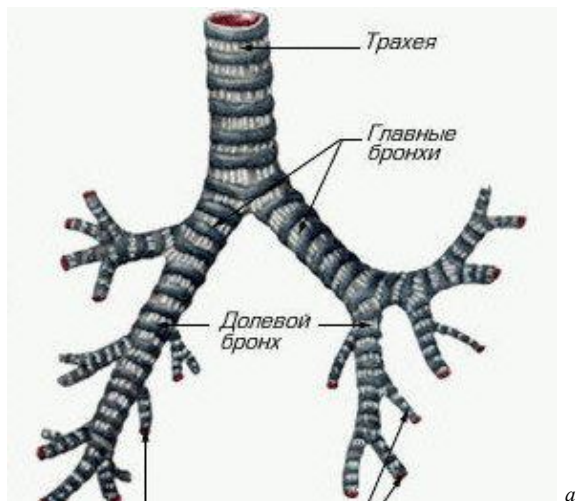


Рис. 48. Гистологическое строение трахеи:
 1 – многорядный мерцательный эпителий; 2 – слизистая оболочка; 3 – железы; 4 – подслизистая основа;
 5 – фибрино-хрящевая оболочка; 6 – адвентиция



а



б

Рис. 49. Схема (а) и анатомический препарат (б) трахеи и бронхиального дерева

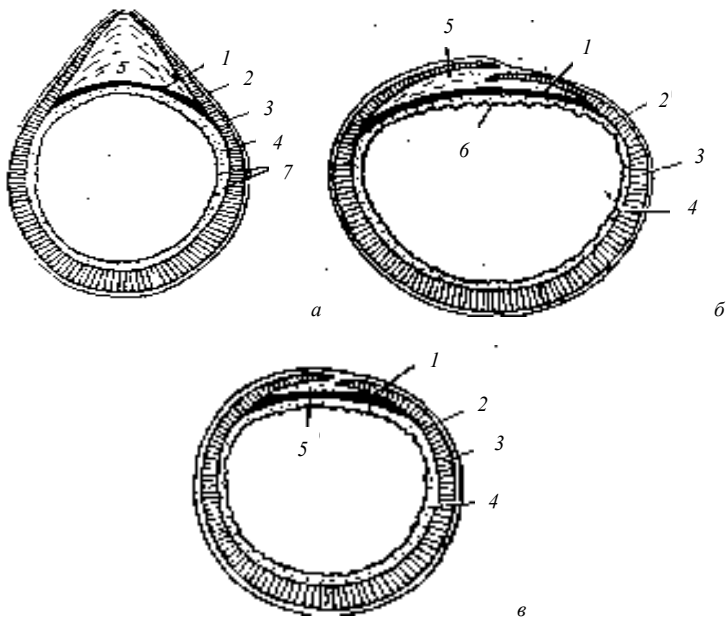


Рис. 50. Форма трахеальных колец: *а* – крупного рогатого скота; *б* – лошади; *в* – свиньи; 1 – трахейная мышца; 2 – адвентиция; 3 – трахейный хрящ; 4 – слизистая оболочка; 5 – кольцевидная связка; 6 – мерцательный эпителий; 7 – трахейные железы

Легкие – крупный парный орган дыхания, в котором осуществляется газообмен между вдыхаемым воздухом и кровью. Легкие имеют форму конуса – вершина обращена вперед, а основание лежит на диафрагме. Они окружают сердце и заполняют собой практически всю грудную клетку.

У крупного рогатого скота легкие конусовидной формы. Широкое основание обращено каудально, округлая вершина – краниально, тупой край – к позвоночнику, острый – вентрально. На легких различают поверхности: диафрагмальную – вогнутую, реберную – выпуклую, сердечную и средостенную – между правым и левым легкими.

Каждое легкое имеет *верхушечную*, *сердечную* и *диафрагмальную* доли. У правого легкого верхушечная доля разделена, а также имеется *добавочная* доля. Всего у крупного рогатого скота восемь долей легких. К верхушечной доле подходит добавочный трахейный бронх, который идет от трахеи до бифуркации (рис. 51–54).

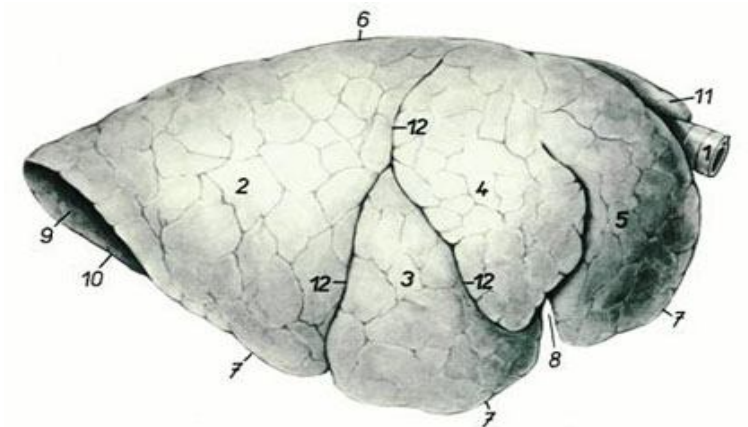


Рис. 51. Легкие крупного рогатого скота с правой стороны:
 1 – трахея; 2 – каудальная доля; 3 – средняя доля; 4 – каудальная часть краниальной доли; 5 – краниальная часть краниальной доли правого легкого; 6 – дорсальный (тупой) край; 7 – вентральный край; 8 – сердечная вырезка; 9 – диафрагмальная поверхность; 10 – основной край; 11 – краниальная часть краниальной доли левого легкого; 12 – краниальная и каудальная междолевые вырезки

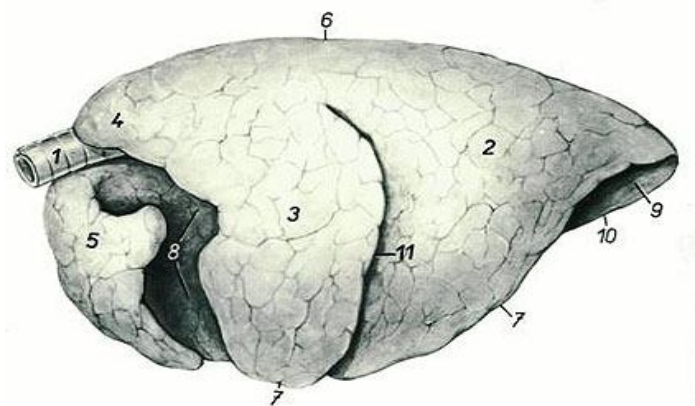


Рис. 52. Легкие крупного рогатого скота с левой стороны:
 1 – трахея; 2 – каудальная доля; 3 – каудальная часть краниальной доли; 4 – краниальная часть краниальной доли левого легкого; 5 – краниальная часть краниальной доли правого легкого; 6 – дорсальный (тупой) край; 7 – вентральный край; 8 – сердечное вдавление; 9 – диафрагмальная поверхность; 10 – средостенный край; 11 – междолевая щель

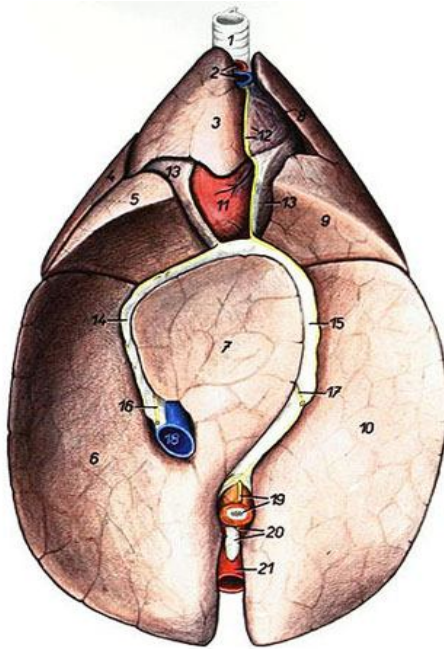


Рис. 53. Легкие крупного рогатого скота с диафрагмальной стороны:

- 1 – трахея; 2 – краниальная полая вена, плечеголовный ствол;
- 3 – краниальная часть краниальной доли правого легкого;
- 4 – каудальная часть краниальной доли правого легкого;
- 5 – средняя доля; 6 – правая каудальная доля; 7 – добавочная доля;
- 8 – краниальная часть краниальной доли левого легкого; 9 – каудальная часть краниальной доли левого легкого; 10 – левая каудальная доля;
- 11 – верхушка сердца; 12 – краниальное средостение; 13 – сердечная сорочка; 14 – брыжейка каудальной полой вены; 15 – каудальное средостение; 16 – правый диафрагмальный нерв; 17 – левый диафрагмальный нерв; 18 – каудальная полая вена; 19 – пищевод;
- 20 – каудальные средостенные лимфоузлы; 21 – аорта

У свиньи легкие более округлые, состоят из семи долей: две верхушечные, две диафрагмальные, две сердечные (не выступают за края диафрагмальных) и добавочная. Есть трахейный бронх (рис. 54).

У лошади легкие очень крупные, длинные, слабо разделенные на доли. Состоят из пяти долей: две верхушечные, две сердечно-диафрагмальные (в каждом легком сердечная доля соединяется с диафрагмальной и образует сердечно-диафрагмальную) и добавочная. Трахейный бронх отсутствует (рис. 54).

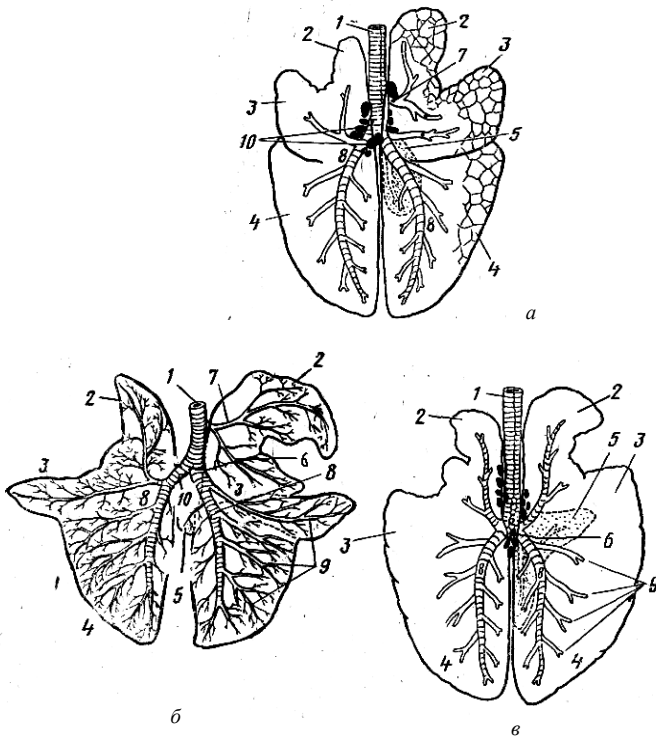


Рис. 54. Схема долей легких и строение бронхиального дерева:
a – свиньи; *б* – коровы; *в* – лошади; 1 – трахея; 2 – верхушечные доли;
 3 – сердечные доли; 4 – диафрагмальные доли; 5 – добавочная доля;
 6 – бифуркация трахеи; 7 – трахейный бронх; 8 – главный бронх;
 9 – средний бронх; 10 – лимфатические узлы

Гистологическое строение. Легкое – компактный орган, покрытый снаружи серозной оболочкой – легочной плеврой. Соединительнотканная строма легкого развита слабо. Она образует тонкую, но плотную капсулу и междольковые прослойки, в которых проходят сосуды, нервы и бронхи.

Паренхима легкого образована воздухоносными путями (бронхиальным деревом) и респираторными, или дыхательными, отделами (альвеолярным деревом).

В состав бронхиального дерева входят крупные, средние, мелкие бронхи и концевые (терминальные) бронхиолы.

Альвеолярное дерево составляет дольки легкого. Каждая терминальная бронхиола распадается на несколько респираторных. Респираторные бронхиолы разделяются на альвеолярные ходы, каждый из которых кончается двумя альвеолярными мешочками, стенка их образована альвеолами.

Альвеола – тонкостенный пузырек. Внутренняя поверхность его выстлана однослойным плоским эпителием. Снаружи к альвеолам вплотную прилегают кровеносные капилляры.

Давление кислорода в венозной крови, поступающей в легочные капилляры, гораздо ниже, а углекислого газа – гораздо выше, чем в альвеолярном воздухе. Разность давлений и обеспечивает диффузию кислорода из альвеолярного воздуха в кровь, а углекислого газа – в обратном направлении (рис. 55).

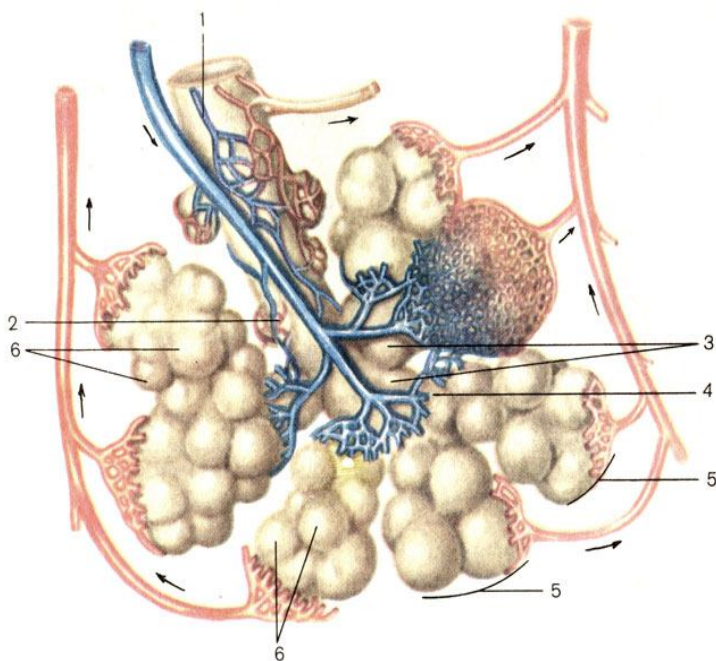


Рис. 55. Схема строения дольки легкого: 1 – бронхиола; 2 – терминальная бронхиола; 3 – дыхательная бронхиола; 4 – альвеолярные ходы; 5 – альвеолярные мешочки; 6 – альвеолы легкого

6. ОРГАНЫ РАЗМНОЖЕНИЯ САМОК

В половую систему самки входят яичники, яйцеводы, матка, влагалище, мочеполовое преддверие (синус) и наружные половые органы.

Яичник – парный орган, в котором у половозрелых животных происходит оогенез (образование и рост женских половых клеток) и вырабатываются половые гормоны.

У *коровы* яичник овальной формы, 2–4 см в длину. Краниальный конец его обращен к воронке яйцевода; к каудальному концу подходит яичниковая связка, соединяющая его с маткой. К дорсальному краю яичника прикрепляется брыжейка, образуя его серозную оболочку. Вентральный край свободный. По всей свободной поверхности яичника происходит овуляция. Подвешены яичники на уровне крестцовых бугров подвздошной кости.

У *кобылы* яичник крупный, 5–8 см в длину, бобовидной формы, практически весь покрыт серозной оболочкой (брыжейкой), поэтому овуляция возможна только в районе овуляционной ямки. Расположены яичники позади почек.

У *свиньи* яичники бугристые, так как животное многоплодное и в них одновременно растет несколько пузырчатых фолликулов в каждом. Расположены яичники на уровне 5–6-го поясничного позвонка.

Гистологическое строение. Яичник образован соединительнотканной стромой и паренхимой, представленной фолликулами в разных стадиях роста. В яичнике различают *корковое вещество* – периферическую фолликулярную зону и *мозговое вещество* – центральную сосудистую зону. В корковом веществе проходят крупные сосуды, которые, разветвляясь, проникают в корковое вещество и доносят туда питательные вещества.

Снаружи яичник покрыт однослойным поверхностным эпителием, являющимся продолжением целомического эпителия. Под эпителием в виде широкой волокнистой полосы видна *белочная оболочка*, образованная соединительной тканью. Ниже располагаются фолликулы разной степени зрелости. *Фолликулом* называется ооцит 1-го порядка (женская половая клетка в стадии роста), окруженный *фолликулярными клетками*, осуществляющими трофическую функцию. Мелкие *первичные фолликулы*, состоящие из одного слоя фолликулярных клеток, располагаются под белочной оболочкой. Более крупные – *растущие фолликулы*, стенка которых образована несколькими рядами фолликулярных клеток, лежат в более глубоких участках коркового вещества.

Самые крупные – *пузырчатые фолликулы* занимают почти всю толщу коркового вещества, они сложного строения. Пузырчатый фол-

ликул отделен от окружающих его тканей яичника соединительнотканной оболочкой – *текой фолликула*, с большим количеством сосудов. Под соединительнотканной оболочкой лежат слои фолликулярных клеток, образующих *зернистый слой* фолликула. В стенке фолликула заметен *яйценосный бугорок* – место залегания ооцита 1-го порядка. Он окружен *блестящей оболочкой* – продуктом деятельности ооцита и фолликулярных клеток. Фолликулярные клетки лежат вокруг ооцита в виде *лучистого венца*. Основная масса пузырчатого фолликула состоит из фолликулярной жидкости, образованной деятельностью фолликулярных клеток (рис. 56).

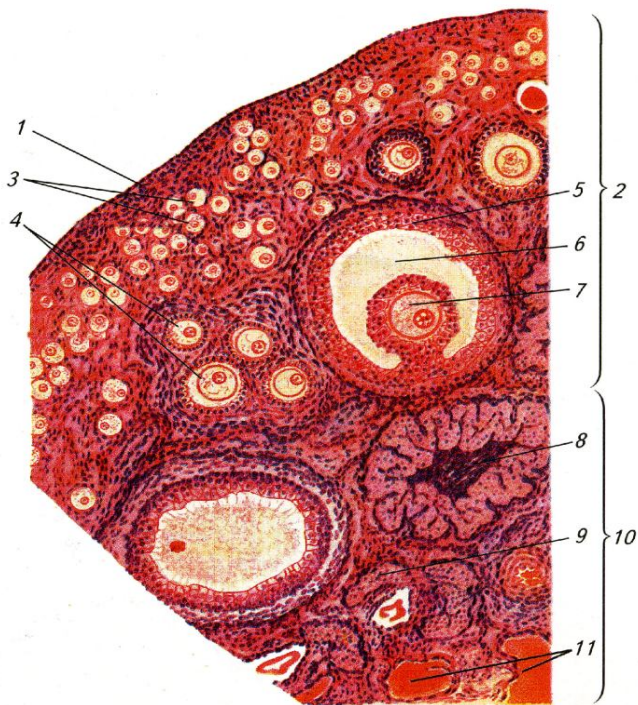


Рис. 56. Строение яичника: 1 – зачатковый эпителий; 2 – корковое вещество; 3 – примордиальные фолликулы; 4 – растущие фолликулы; 5 – пузырчатый фолликул (Граафов пузырек); 6 – полость пузырчатого фолликула, заполненная жидкостью; 7 – яйцеклетка (ооцит 1-го порядка); 8 – желтое тело; 9 – атретические тела; 10 – мозговое вещество; 11 – соединительная ткань и кровеносные сосуды

В период течки стенка пузырьчатого фолликула лопается и половая клетка вместе с лучистым венцом попадает в яйцепровод. Полость фолликула заполняется разрастающимися фолликулярными клетками, которые преобразуются в *лютеоциты* – клетки, содержащие желтый пигмент и вырабатывающие *прогестерон*. Сюда же прорастают сосуды и соединительная ткань. Формируется желтое тело – временная железа внутренней секреции, функционирующая в период беременности. С окончанием беременности желтое тело рассасывается и замещается соединительнотканью рубцом.

Яичник является также железой внутренней секреции. *Интерстициальные клетки*, лежащие группами в корковом веществе, вырабатывают женские половые гормоны.

Яйцепровод (яйцевод) – парный трубкообразный орган, в котором женские половые клетки завершают стадию созревания, происходит оплодотворение и начинается дробление зиготы. Он имеет вид извилистой трубки, расположенной между яичником и маткой, длиной у коровы 20–30 см, свиньи – 15–30 см, кобылы – 10–30 см, с двумя отверстиями: яичниковым и маточным. На яичниковом конце имеется воронкообразное расширение – *воронка яйцевода* с изрезанными краями – *бахромкой воронки*. В него из яичника в момент овуляции попадает яйцеклетка. Маточное отверстие яйцевода открывается в конце рога матки.

Стенка яйцевода образована слизистой, мышечной и серозной оболочками. Движение яйцеклетки по яйцеводу осуществляется током слизи, движением ресничек эпителия и сокращением мышечной оболочки.

Матка – непарный орган для внутриутробного развития зародыша и плода. У сельскохозяйственных животных относится к типу двурогих. Она состоит из рогов, тела и шейки.

У *коров* рога матки длинные (20–30 см), закручены спирально в виде рогов барана и к концу заострены. Каудально рога переходят в тело матки. Снаружи тело имеет длину около 10 см, но внутри его проходит перегородка, в результате чего его полость сокращается вдвое. За телом следует толстостенная шейка длиной 7–11 см с продольными складками, образующими уступы. Шейка в полость матки открывается *внутренним маточным отверстием*, во влагалище – *наружным маточным отверстием*. Шейка несколько выдается во влагалище, образуя влагалищную порцию матки. Матка подвешена на маточной брыжейке или широкой маточной связке. Расположена в лонной области (рис. 57).

У свиньи рога матки очень длинные и достигают 2–3 м, образуют петли, подобно тощей кишке, тело матки короткое – до 5 см. Шейка длинная – 15–18 см, с волнообразными складками, плотно закрывающими ее канал. Шейка без границ переходит с одной стороны в тело матки, с другой – во влагалище (рис. 58).

У кобылы рога матки сравнительно короткие, толстые, направлены краниоventрально. Тело почти такой же длины, как и рога. Шейка толстостенная, с продольными складками, имеет большую влагалищную порцию (рис. 59).

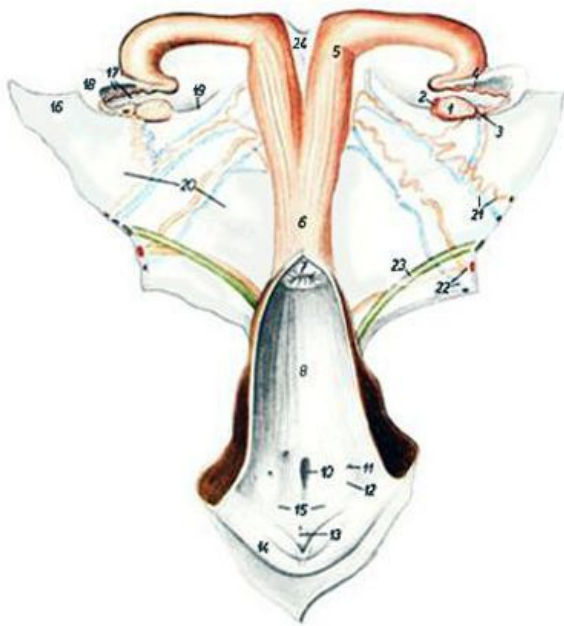


Рис. 57. Строение половых органов коровы:

- 1 – яичник; 2 – желтое тело; 3 – воронка яйцевода;
- 4 – яйцевод; 5 – рог матки; 6 – тело матки; 7 – шейка матки;
- 8 – полость влагалища; 10 – наружное отверстие уретры и дивертикул уретры; 11 – протоки латеральных желез преддверия;
- 12 – возвышение латеральных желез преддверия;
- 13 – клитор; 14 – половая губа; 15 – преддверие влагалища;
- 16 – брыжейка яичника; 17 – брыжейка яйцевода;
- 18 – яичниковая bursa; 19 – связка яичника; 20 – широкая маточная связка; 21 – яичниковая артерия и вена; 22 – маточная артерия и вена;
- 23 – мочеточник; 24 – межроговая связка

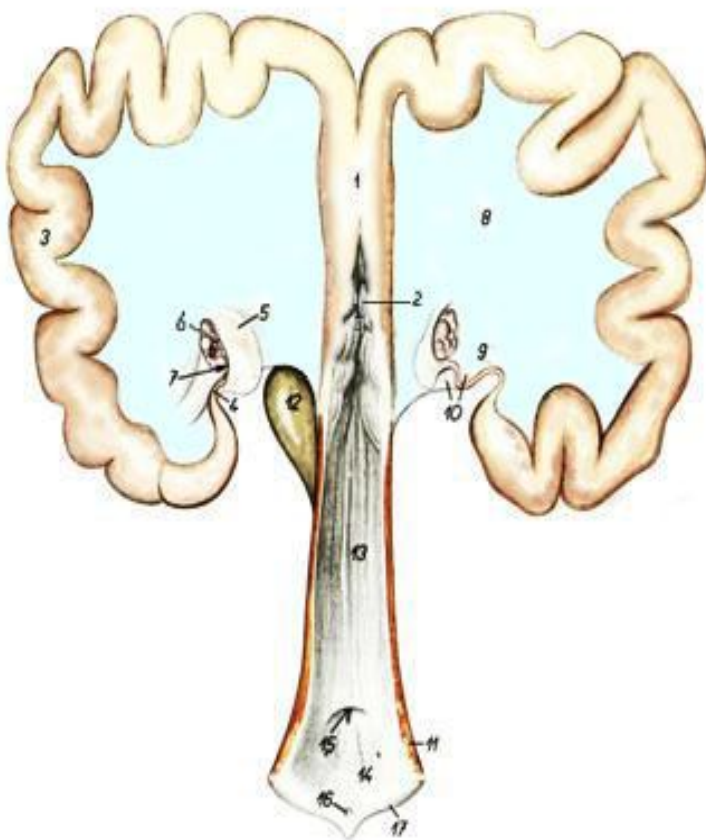


Рис. 58. Строение половых органов свињи:

- 1 – тело матки; 2 – шейка матки; 3 – рог матки;
 4 – яйцепровод; 5 – воронка яйцепровода; 6 – яичник;
 7 – яичниковая бурса; 8 – широкая маточная связка;
 9 – специальная связка яичника; 10 – брыжейка яйцепровода;
 11 – сжиматель вульвы; 12 – мочевой пузырь;
 13 – влагалище; 14 – преддверие влагалища;
 15 – наружное отверстие уретры;
 16 – клитор; 17 – срамная губа

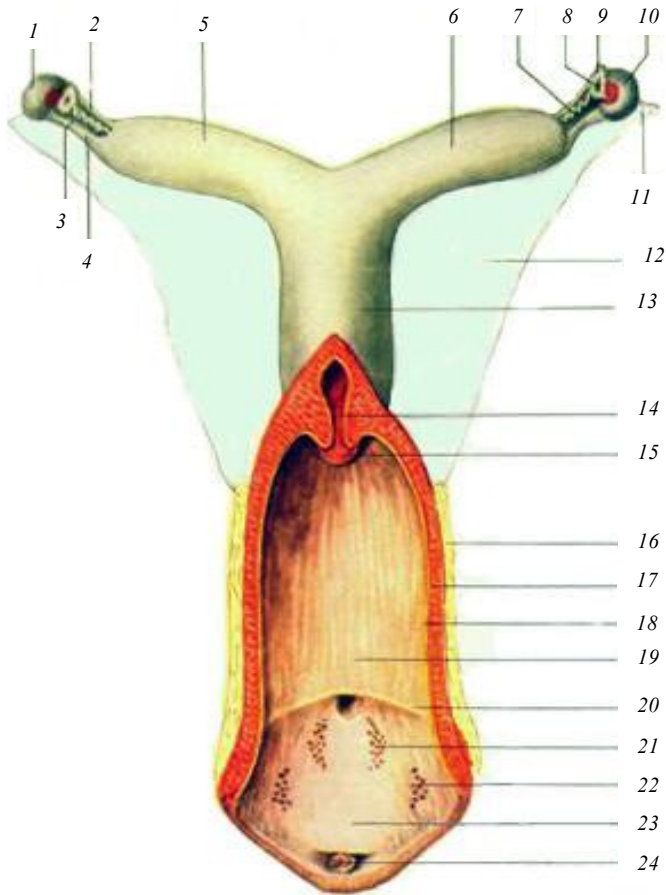


Рис. 59. Строение половых органов лошади:

- 1 – яичник; 2 – левый яйцевод; 3 – продольный канал придатка яичника;
 4 – брыжейка яйцевода; 5 – левый рог матки; 6 – правый рог матки;
 7 – правый яйцевод; 8 – воронка яйцевода; 9 – бахромка яйцевода;
 10 – желтое тело яичника; 11 – брыжейка яичника;
 12 – широкая маточная связка; 13 – тело матки; 14 – шейка
 матки; 15 – влагалищное отверстие; 16 – адвентиция;
 17 – мышечная оболочка влагалища;
 18 – слизистая оболочка влагалища; 19 – влагалище;
 20 – переход влагалища в мочеполовой синус;
 21, 22 – преддверные железы;
 23 – мочеполовой синус; 24 – клитор

Гистологическое строение. Матка – трубкообразный орган. Ее стенка образована слизистой, мышечной и серозной оболочками.

Слизистая оболочка (эндометрий) выстлана у большинства млекопитающих однослойным цилиндрическим эпителием, вырабатывающим слизь. В определенные периоды цикла (например, при обратном развитии желтого тела) эпителий может меняться на многорядный или многослойный. Собственная пластинка слизистой образована соединительной тканью с большим количеством разнообразных клеток. В ней в области рогов и тела залегают простые разветвленные трубчатые железы, секрет которых используется для питания зародыша на ранних этапах развития. У жвачных стенка слизистой образует выпячивания – *карункулы*, богатые кровеносными сосудами. В период беременности они становятся крупными образованиями и как шапочками покрываются выростами хориона – *котиледонами*. Слизистая оболочка шейки образует многочисленные крупные и мелкие складки, продольные у крупного рогатого скота и лошади, волнообразные у свиньи.

Мышечная оболочка (миометрий) образована гладкой мышечной тканью, расположенной в два слоя. Внутренний кольцевой слой развит лучше продольного. В области шейки кольцевой слой особенно мощный, формирует сфинктер, удерживающий канал шейки в закрытом состоянии. Открывается канал во время охоты и при изгнании плода. Между кольцевым и продольным слоями у жвачных заметен средний сосудистый слой. Мышечная оболочка матки сильно утолщается во время беременности.

Серозная оболочка (периметрий) состоит из собственной пластинки и мезотелия. Сильно утолщается и перестраивается во время беременности (рис. 60).

Влагалище – непарный трубкообразный орган, служащий для совокупления. Располагается оно между маткой и мочеполовым синусом. Длина влагалища у коровы 22–28 см, у свиньи – 10–12 см. Каудальной границей его является отверстие мочеиспускательного канала. У молодых животных на границе с мочеполовым синусом имеется зачаток девственной плевы. Стенка влагалища состоит из слизистой и мышечной оболочек и адвентиции. Лишь небольшой краниальный участок покрыт серозной оболочкой. Слизистая оболочка влагалища выстлана многослойным плоским эпителием, не имеет желез и образует продольные складки. Мышечная оболочка состоит из кольцевого и продольного слоев, адвентиция – из рыхлой соединительной ткани, удерживает орган в его положении.

Мочеполовое преддверие – продолжение влагалища после впадения в него мочеиспускательного канала. Отверстие мочеиспускательного канала открывается в вентральной стенке мочеполового преддверия. Каудально мочеполовое преддверие граничит с наружными половыми органами – вульвой. Стенка преддверия состоит из слизистой и мышечной оболочек и адвентиции. Слизистая оболочка покрыта многослойным плоским эпителием. Она имеет железы и кавернозный слой с сильно развитыми сосудами.

Наружные половые органы (вульва) – состоят из половых губ, половой щели и клитора. Вульва расположена ниже ануса. Расстояние между ними называется промежностью. *Половые губы* – складки кожи, в основе которых залегает мышца – сжиматель половой щели. Между половыми губами расположен вход в мочеполовое преддверие – *половая щель*. Места соединения половых губ называют вентральной и дорсальной комиссурами или спайками. У коров с вентральной спайки свисает пучок волос. У вентральной комиссуры выступает головка клитора, который является гомологом пещеристого тела пениса. Тело клитора погружено в стенку преддверия.

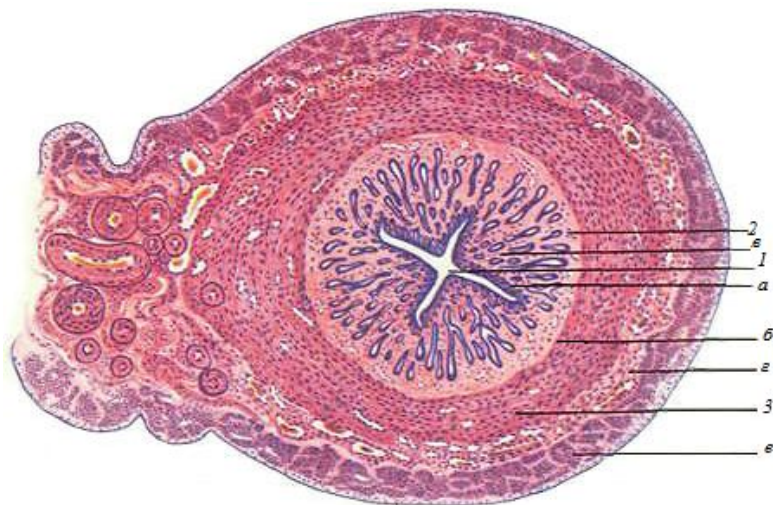


Рис. 60. Гистологическое строение матки: 1 – просвет матки; 2 – слизистая оболочка: а – эпителий; б – собственная пластинка; в – маточные железы; 3 – миометрий: г – подслизистый слой, сосудистый слой; д – надсосудистый слой

7. ОРГАНЫ РАЗМНОЖЕНИЯ САМЦОВ

К органам размножения самцов относятся: семенники, придатки семенников, семенные канатики, семяпроводы, добавочные половые железы, семенниковый мешок, мочеполовой канал, половой член и препуций.

Семенник – парный орган эллипсоидной формы, в котором у половозрелых животных происходит сперматогенез и вырабатываются половые гормоны. На семеннике различают: свободный и придатковый края, головчатый конец, с которым связана головка придатка; хвостатый конец, к которому прилежит хвост придатка; латеральную и медиальную поверхности (рис. 61).

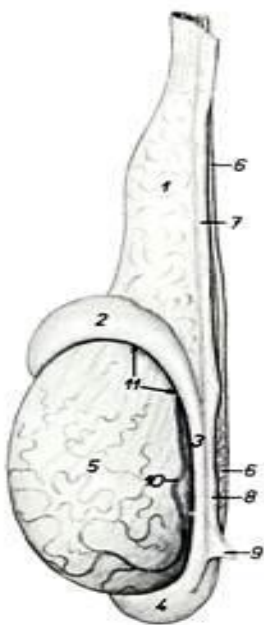


Рис. 61. Строение семенника и его придатка:
1 – семенной канатик;
2 – головка придатка;
3 – тело придатка;
4 – хвост придатка;
5 – семенник;
6 – семяпровод;
7 – проксимальная брыжейка семенника;
8 – дистальная брыжейка семенника;
9 – паховая связка придатка;
10 – артерия семенника;
11 – синус придатка

Гистологическое строение. Семенник – компактный орган, снаружи одетый серозной или собственной влагалищной оболочкой. Под ней расположена белочная оболочка, образованная плотной соединительной тканью. В области головчатого конца соедини-

тельная ткань от белочной оболочки проникает в центр семенника. От средостения во все стороны отходят тонкие соединительнотканые перегородки – септы, или трабекулы, которые делят семенник на дольки. Белочная оболочка, средостение и септы – это строма семенника.

Паренхима органа состоит из долек. Каждая долька образована двумя-тремя извитыми семенными канальцами и расположенной между ними интерстициальной тканью с небольшим количеством рыхлой соединительной ткани. Стенка извитого канальца состоит из сперматогенного эпителия на разных стадиях развития. В интерстициальной ткани находятся группы эндокринных клеток, которые вырабатывают мужские половые гормоны – андрогены (тестостерон). По выходе из долек в средостение извитые канальцы переходят в прямые семенные канальцы. Эти канальцы переплетаются друг с другом, образуя сеть семенника (рис. 62).

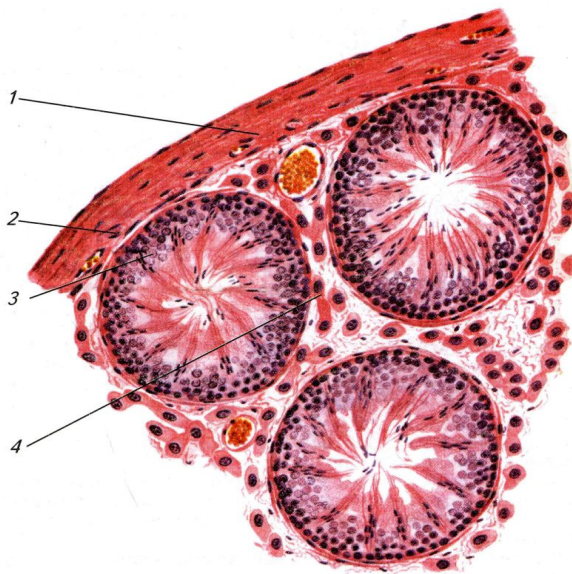


Рис. 62. Гистологическое строение семенника:
1 – белочная оболочка; 2 – сосудистая оболочка;
3 – извитые семенные канальцы; 4 – интерстиций семенника

Придаток семенника – состоит из головки, тела и хвоста. Головка придатка образована 12–20 выносящими канальцами, в которые вли-

ваются каналцы сети семенника. Выносящие каналцы впадают в проток придатка, который находится в теле и хвосте. В хвосте придатка проток расширяется, поворачивает к головчатому концу семенника и переходит в семяпровод. В придатке семенника происходит накопление и созревание спермиев. Продвижение спермиев по придатку осуществляется благодаря сокращению гладкомышечных клеток его стенки. Сами спермии неподвижны. Семенники с придатками подвешены на семенных канатиках и заключены в семенниковый мешок (рис. 63).

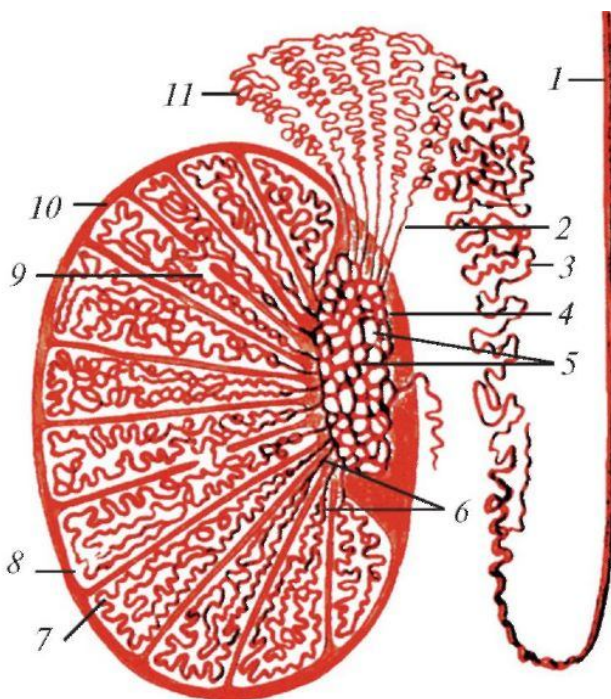


Рис. 63. Схема строения семенника и его придатка:
 1 – семявыносящий проток; 2 – выносящие каналцы семенника;
 3 – проток придатка; 4 – средостение семенника; 5 – сеть семенника;
 6 – прямые семенные каналцы; 7 – извитые каналцы; 8 – долька семенника; 9 – сообщения между семенными каналцами соседних долек; 10 – белочная оболочка; 11 – долька придатка семенника

Семенниковый мешок – выпячивание брюшной стенки со всеми ее слоями, последовательно одевающими семенники. Внутренние слои, непосредственно прилежащие к семеннику и придатку, образованы серозными оболочками. Наружные слои семенникового мешка образуют мошонку.

Опускаясь из брюшной полости в мошонку, семенники увлекают за собой висцеральный листок серозной оболочки, которая, прилегая к семеннику и придатку, образует специальную влагалищную оболочку. Parietalный листок серозной оболочки выстилает изнутри семенниковый мешок и образует общую влагалищную оболочку. Между влагалищными оболочками имеется щелевидная влагалищная полость. Небольшое количество серозной жидкости, находящейся в полости, способствует скольжению семенников и уменьшает возможность их ущемления. Снаружи к общей влагалищной оболочке прикрепляется мышца – подниматель семенника.

Мошонка – состоит из кожи и мышечно-эластической оболочки, сросшихся между собой. Внутренний слой мошонки – мышечно-эластическая оболочка, образованная за счет фасции, подкожного слоя и гладкой мышечной ткани. Эта оболочка образует перегородку мошонки, разделяющую полость ее на две камеры. В каждой камере заключено по одному семеннику с придатком. Кожа мошонки розоватая или пигментированная, содержит потовые и сальные железы и покрыта редкими короткими волосами. Расположена мошонка у быка и жеребца между бедрами, у хряка каудальнее бедер. Расстояние между анусом и мошонкой называется промежностью.

Семенной канатик – это складка брыжейки семенника в виде сплющенного конуса, куда заключены сосуды, нервы, мышцы (внутренний подниматель семенника и семяпровод). Семенной канатик отходит от придатка семенника и через паховый канал проникает в брюшную полость, где его составные части расходятся в разные стороны.

Семяпровод – отходит от хвоста придатка, идет в составе семенного канатика. Достигнув брюшной полости, направляется дорсокаудально в тазовую полость, проходит дорсально от мочевого пузыря и впадает в мочеиспускательный канал, который с этого места называется мочеполовым. Семяпровод – парный узкий трубкообразный орган. Его стенка состоит из слизистой, мышечной и серозной оболочек. Спермии передвигаются по семяпроводу благодаря сокращению его мышечной оболочки. Конечный участок семяпровода у быка и жеребца утолщен. Это железистая часть, или ампула, семяпровода. В ее

стенке развиваются железы, секрет которых, добавляясь к семени, питает спермии.

Мочеполовой канал – служит для выведения спермы и мочи. Начинается с впадения семяпроводов в мочеиспускательный канал и заканчивается на головке полового члена. В нем различают тазовую и половочленную части. Тазовая часть лежит на дне тазовой полости, каудально доходит до седалищной дуги, перегибается через нее, переходит на вентральную поверхность полового члена – становится половочленной частью мочеполового канала. В тазовую часть мочеполового канала открываются добавочные половые железы. Их секрет вместе со спермиями составляет сперму. Половочленная часть проходит в вентральной части полового члена. Стенка мочеполового канала образована слизистой оболочкой, кавернозным телом и мышечной оболочкой.

Половой член – орган совокупления. В нем различают корень, тело и головку. На всем протяжении он построен из плотной соединительной ткани и кавернозных тел и содержит мочеполовой канал. Плотная соединительная ткань формирует белочную оболочку, от которой отходят перегородки – трабекулы. В трабекулах много коллагеновых и эластических волокон, гладкомышечных клеток. Между трабекулами образуются ходы и расширения, выстланные эндотелием, – каверны. Обильный приток крови к кавернам во время полового возбуждения приводит к увеличению и напряжению полового члена – эрекции. На дорсальной стороне пениса проходят сосуды. На вентральной его стороне имеется желобок, в котором залегает мочеполовой канал.

У быка половой член длинный (до 100 см) и сравнительно тонкий. Корень пениса начинается ножками от седалищных бугров, прикрыт луковично-кавернозными мышцами. Объединяясь, ножки переходят в длинное тело с S-образным изгибом. Кавернозные тела в пенисе быка развиты слабо, поэтому при эрекции не происходит заметного утолщения пениса. У жеребца половой член не имеет S-образного изгиба, тело уплощено с боков, хорошо развиты кавернозные тела в теле и головке. При эрекции пенис сильно увеличивается в размерах. У хряка половой член по строению сходен с пенисом быка, но меньших размеров (45–50 см) и головка спиралевидно закручена (рис. 64).

Корень и тело полового члена закрыты снаружи кожей туловища. В области головки кожа образует складку – препуций.

Добавочные половые железы – пузырьковидные, луковичные и предстательная.

Пузырьковидная железа парная, сложная, трубчато-альвеолярная. У быка и хряка крупная, бугристая; у жеребца гладкая, грушевидная. Расположена дорсальнее мочевого пузыря. Главный выводной проток железы открывается вместе с семяпроводом в начало мочеполового канала. Железа вырабатывает густой клейкий секрет, который служит для питания спермиев, а также может образовывать влагалищную пробку в половых путях самки, препятствующую вытеканию спермы.

Луковичная (бульбоуретральная) железа парная, сложная, альвеолярно-трубчатая, расположена на конце тазовой части мочеполового канала. Покрывается луковично-кавернозной мышцей. Секрет ее предохраняет спермии от остатков мочи в мочеполовом канале.

Предстательная железа состоит из застенной и пристенной частей. Застенная часть – тело железы, расположенное поперек шейки мочевого пузыря и мочеполового канала. Пристенная часть залегает в стенке тазовой части мочеполового канала. Эта железа сложная, альвеолярно-трубчатая, протоки ее открываются в мочеполовой канал. Ее секрет поддерживает двигательную активность спермиев и нейтрализует кислую среду влагалища (рис. 65).

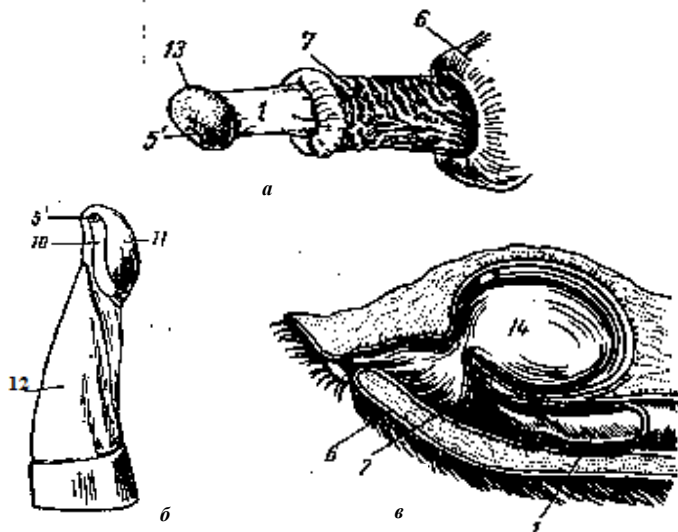


Рис. 64. Строение полового члена: *а* – жеребца; *б* – быка; *в* – хряка;
1 – головка полового члена; *5'* – отверстие мочеполового канала;
6 – препуций; *7* – наружный листок; *10* – отросток мочеполового канала;
11 – головка полового члена; *12* – тело; *13* – венчик головки;
14 – дивертикул препуция

Препуций – складка кожи, скрывающая передний конец пениса. В препуции быка и хряка различают два листка – наружный и внутренний. Между листками препуция имеется щелевидное пространство. Препуций жеребца двойной – наружный и внутренний. Каждый из них состоит из двух листков (наружного и внутреннего). При эрекции внутренний препуций расправляется, допуская значительное удлинение пениса.

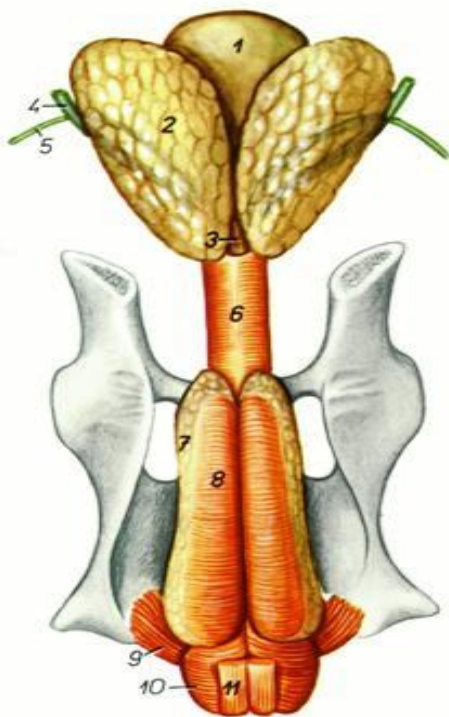


Рис. 65. Половые органы хряка:

- 1 – мочевой пузырь; 2 – пузырьковидная железа;
- 3 – предстательная железа; 4 – мочеточник;
- 5 – семяпровод; 6 – мочеполая мышца;
- 7 – луковичная железа;
- 8 – седалищно-луковичная мышца;
- 9 – седалищно-кавернозная мышца;
- 10 – луковично-губчатая мышца;
- 11 – ретрактор полового члена

8. СИСТЕМА ОРГАНОВ КОЖНОГО ПОКРОВА

Кожа – прочная, упругая оболочка, покрывающая тело животного и в области естественных отверстий переходящая в слизистую оболочку. Масса кожи у большинства взрослых животных находится в пределах 5–7 % от массы тела. У новорожденных животных кожа относительно тяжелее – от 11 до 18 %. Толщина кожи различается у животных разных видов и на разных участках тела: у крупного рогатого скота кожа плотная, средней толщины (3–6 мм), у свиней грубая и толстая (5–7 см), у лошадей 1–7 мм. Более толстая кожа находится на дорсальной поверхности шеи (загривке), спине, крупе; средней толщины – по бокам; наиболее тонкая – на брюхе и медиальных поверхностях конечностей, особенно в области паховой складки. Имеются отличия в толщине кожи, связанные с полом и особенностями поведения.

Функции кожи

1. *Защитная функция* включает механическую защиту от внешних воздействий. Наиболее важная роль в реализации защитных механизмов кожи принадлежит эпидермису. Роговой слой защищает от радиационных воздействий и химических раздражителей. Кожа служит естественной и постоянной средой обитания для многочисленных микроорганизмов: бактерий, грибов и вирусов, в то же время она непроницаема для них.

2. *Иммунная функция.* Кожа играет важную роль в процессах иммунитета. Основными элементами иммунной системы кожи являются кератиноциты, клетки Лангерганса, эпидермальные Т-лимфоциты.

3. *Рецепторная функция* реализуется многочисленными нервными рецепторами, воспринимающими болевое, тактильное (осязание, вибрация) и температурное (тепловое, холодное) раздражение. Кожа – это огромное рецепторное поле, постоянно реагирующее на различные раздражения, поступающие из окружающей среды, ЦНС и внутренних органов.

4. *Терморегулирующая функция* осуществляется путем поглощения и выделения кожей тепла. Теплоотдача через поверхность кожи осуществляется путем излучения, проведения и испарения. Отдача тепла при соприкосновении с окружающей внешней средой происходит путем изменения кровотока в коже. Наиболее эффективным путем отдачи тепла является испарение выделяемого пота.

5. *Обменная функция* объединяет секреторную, экскреторную, резорбционную и дыхательную активность. Кожа участвует в обмене углеводов, белков, липидов, воды, минеральных веществ и витаминов. Кожа и подкожная жировая клетчатка – мощные депо питательных веществ, расходующихся в период голодания.

6. *Резорбционная функция*. Кожа является многослойной оболочкой с тремя анатомически различаемыми слоями. Некоторые химические вещества с малыми размерами молекул могут проникать внутрь через волосяные фолликулы, а также выводные протоки сальных и потовых желез. Данное свойство кожи используется при местном применении лекарственных мазей.

7. *Секреторная функция* осуществляется сальными и потовыми железами, которые секретируют на поверхность кожи свой секрет. Кожное сало – сложное по составу жировое вещество полужидкой консистенции, в состав которого входят свободные и связанные жирные кислоты в виде эфиров холестерина и других липидных соединений. На поверхности кожи кожное сало, смешиваясь с потом, образует тонкую пленку водно-жировой эмульсии, играющей важную роль в поддержании нормального физиологического состояния кожи.

8. *Эндокринная функция* осуществляется эпидермальными эндокриноцитами, гормоны которых в основном регулируют процессы регенерации эпидермиса.

9. *Дыхательная функция* заключается в поглощении кислорода из воздуха и выделении углекислого газа. Кожное дыхание усиливается при повышении температуры окружающей среды, во время физической работы, при пищеварении, развитии островоспалительных процессов в коже и др.; оно тесно связано с окислительно-восстановительными процессами и контролируется ферментами, деятельностью потовых желез, богатых кровеносными сосудами и нервными волокнами.

Строение кожи

Кожа состоит из трех слоев: эпидермиса, дермы и подкожной основы (подкожная жировая клетчатка).

Эпидермис – наружная часть кожи, представлен многослойным плоским ороговевающим эпителием. Около 95 % клеток эпидермиса являются кератиноцитами (производными эктодермы), которые по

мере дифференцировки продвигаются от базальной мембраны по направлению к поверхности кожи.

Эпидермис состоит из пяти слоев: базального, шиповатого, зернистого, блестящего и рогового.

Основа эпидермиса – его самый внутренний *базальный слой*, состоящий из одного ряда мелких клеток цилиндрической формы, называемых базальными кератиноцитами. Они имеют крупные темноокрашенные базофильные ядра. Между собой клетки соединены межклеточными мостиками (десмосомами), а к базальной мембране крепятся полудесмосомами. Митотическая активность клеток базального слоя обеспечивает формирование вышележащих структур эпидермиса.

Непосредственно над базальным слоем кератиноциты увеличиваются в размерах и формируют *шиповатый слой*, состоящий из трех – шести (у слонов иногда 15) рядов шиповатых кератиноцитов, постепенно уплощающихся к поверхности кожи. Клетки этого слоя имеют полигональную форму и также связаны между собой десмосомами. В базальном и шиповатом слоях встречаются митозы, так как за счет них в основном происходит формирование и регенерация эпидермиса.

Зернистый слой состоит из двух-трех рядов клеток, имеющих вблизи шиповатого слоя цилиндрическую или кубическую форму, а ближе к поверхности кожи – ромбовидную.

Блестящий слой виден в участках наиболее развитого эпидермиса, состоит из трех-четырех рядов вытянутых по форме, слабо контурированных клеток. Ядра в верхних слоях клеток отсутствуют.

Роговой слой образован полностью ороговевшими безъядерными клетками – корнеоцитами (роговыми пластинками), которые содержат нерастворимый белок кератин. Корнеоциты соединяются друг с другом с помощью взаимопроникающих выростов оболочки и ороговевающих десмосом. В поверхностной зоне рогового слоя десмосомы разрушаются и роговые чешуйки легко отторгаются. Наиболее развит роговой слой там, где кожа подвергается наибольшему механическому воздействию.

Эпидермис отделен от дермы базальной мембраной, которая является эластической опорой, не только прочно связывающей эпителий с коллагеновыми волокнами дермы, но и препятствующей росту эпидермиса в дерму. Она выполняет барьерную, обменную и другие функции.

Дерма – соединительнотканная часть кожи – состоит из трех компонентов: волокон, основного вещества и немногочисленных клеток.

Дерма является опорой для волос, ногтей, потовых и сальных желез, сосудов и нервов. В ней выделяют два слоя: сосочковый и сетчатый.

Тонкий верхний сосочковый слой, состоящий из аморфного бесструктурного вещества и тонких соединительнотканых (коллагеновых, эластических и ретикулярных) волокон, образует сосочки, залегающие между эпителиальными гребнями шиповатых клеток. Более *толстый сетчатый слой* распространяется от основания сосочкового слоя до подкожной жировой клетчатки; строма его состоит главным образом из пучков толстых коллагеновых волокон, расположенных параллельно поверхности кожи. Дерма относительно бедна клетками. В сосочковом слое встречаются клеточные элементы, свойственные рыхлой соединительной ткани, а в сетчатом – фиброциты. Вокруг сосудов и волос в дерме могут встречаться небольшие лимфоцитарные и гистиоцитарные инфильтраты. В дерме находятся гистиоциты, или оседлые макрофаги, а также тучные клетки, или тканевые базофилы, локализующиеся главным образом вокруг кровеносных сосудов, синтезирующие и высвобождающие гистамин. В некоторых участках сосочкового слоя расположены гладкие мышечные волокна, преимущественно связанные с волосными луковицами (мышцы, поднимающие волос). В сосочковом слое дермы располагаются эрогенные зоны, пронизанные инкапсулированными нервными окончаниями и состоящие из внутренней колбы и окружающей ее капсулы, они выполняют специфические функции. Так, пластинчатые тельца Фатера – Пачини и осязательные тельца Мейснера расположены в коже ладоней, стенках ушных раковин, губ, век, половых органов, в сосках молочной железы, в сосочках языка.

Подкожная жировая клетчатка. Состоит из рыхлой сети коллагеновых, эластических и ретикулярных волокон, в петлях которых располагаются дольки жировой ткани – скопления крупных жировых клеток, содержащих большие капли жира. В гиподерме расположена крупноячеистая глубокая венозная сеть. Подкожная жировая клетчатка смягчает механические воздействия на кожу, обеспечивает подвижность кожи, является жировым депо организма и участвует в терморегуляции (рис. 66).

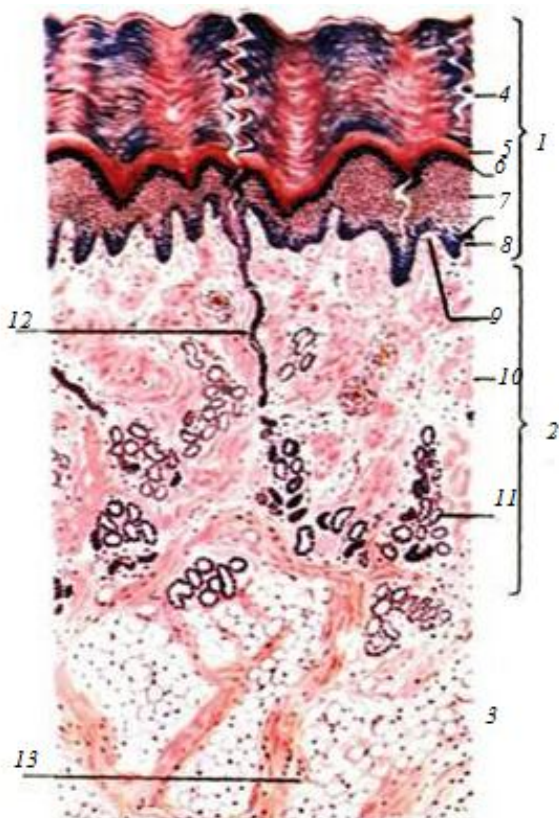


Рис. 66. Строение кожи без волоса:

- 1 – эпидермис; 2 – дерма; 3 – подкожная основа;
- 4 – роговой слой; 5 – блестящий слой; 6 – зернистый слой;
- 7 – слой шиповатых клеток; 8 – базальный слой;
- 9 – сосочковый слой; 10 – сетчатый слой;
- 11 – концевые отделы потовых желез;
- 12 – выводные протоки потовых желез;
- 13 – подкожная жировая клетчатка

Сальные железы встречаются по всему кожному покрову (у человека за исключением ладоней и подошв) и обычно находятся в тесном контакте с волосными фолликулами, куда открываются их протоки. *Исключение:* в коже каймы губ, головки полового члена, крайней плоти, малых половых губ, а также в соске и околососковом кружке мо-

лочной железы сальные железы открываются непосредственно на поверхности кожи. Около каждого фолликула имеется одна или более сальных желез. *По строению* сальные железы относятся к простым альвеолярным железам и имеют голокриновый *тип секреции*, при котором образование секрета связано с разрушением клеток.

Большинство сальных желез имеет сферическую форму. Их секреторные отделы состоят из одной-двух долек, окруженных соединительной тканью. Дольки состоят из альвеол, открывающихся в общий проток. Альвеолы сальной железы лишены просветов, это компактные образования, состоящие из концентрически расположенных клеток, лежащих на базальной мембране. В альвеолах сальной железы имеются малодифференцированные призматические клетки, способные к митотическому делению и составляющие наружный слой железистого эпителия. Клетки, расположенные внутри альвеол, имеют круглую или полигональную форму и цитоплазму с каплями жира. В полностью дифференцированных клетках липидные капли занимают всю цитоплазму, а ядра сморщиваются и отмирают. По мере накопления жира клетки смещаются по направлению к выводному протоку и распадаются. Короткий выводной проток сальных желез выстлан многослойным эпителием, непосредственно переходящим в эпителий наружного эпителиального влагалища волосяного фолликула (рис. 67, 68).

Потовые железы представляют собой простые тубулярные железы. Их можно обнаружить на любом участке кожного покрова, однако имеются исключения, как и у сальных желез. Для потовых желез, в зависимости от локализации в коже, характерны два типа секреции:

1. *Мерокриновый тип* у желез, секреция которых не сопровождается гибелью клеточных элементов. Мерокриновые потовые железы располагаются практически на всей поверхности кожи. Они состоят из секреторного отдела, представленного клубочком, окруженным базальной мембраной и выстланным однослойным эпителием, клетки которого в состоянии покоя и при участии в образовании секрета имеют цилиндрическую форму и содержат секреторные гранулы, а после выделения секрета уплощаются. На базальной мембране кроме секреторных располагаются также миоэпителиальные клетки, сокращающиеся под влиянием нервных импульсов, с чем связано выделение секрета. Выводной проток мерокриновой потовой железы заканчивается в базальном слое эпидермиса, а затем продолжается в виде штопорообразной извитой щели, открываясь на поверхности кожи потовой порой.

2. *Голокриновый* (апокриновый) тип у желез, секреция которых связана с частичной гибелью клетки. Апокриновые потовые железы располагаются лишь на отдельных участках (в подмышечных впадинах,

вокруг заднего прохода, на коже лобка и околососкового кружка молочной железы, а также в коже больших половых губ). Они отличаются более глубоким залеганием, имеют большую величину, а их выводные протоки, сходные с выводными протоками мерокриновых потовых желез, впадают в сально-волосные фолликулы (рис. 67).

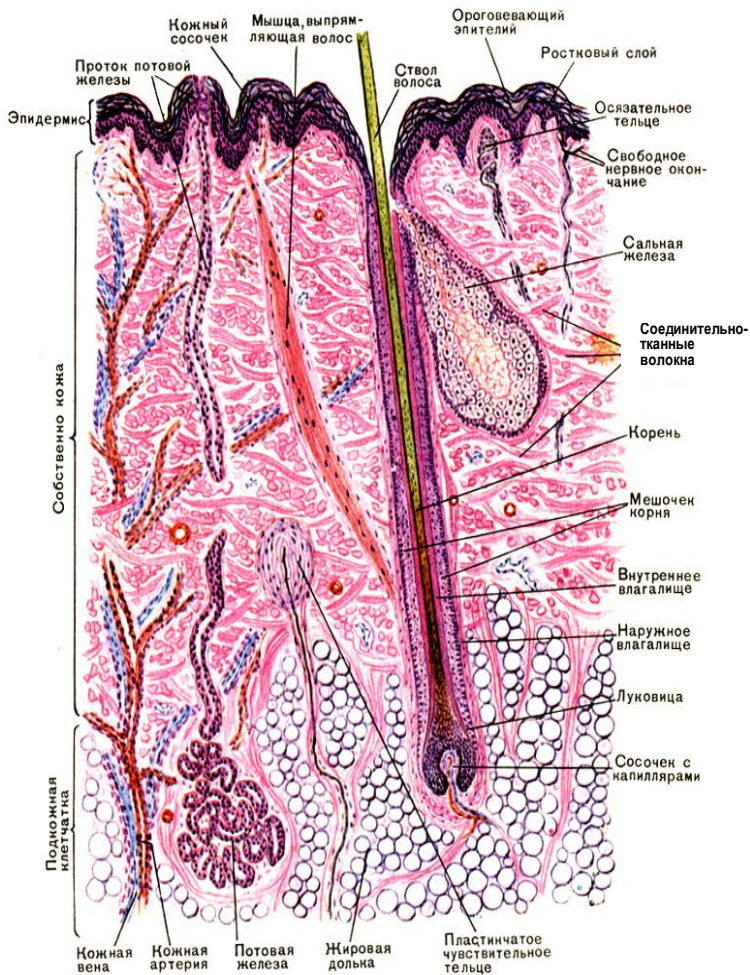


Рис. 67. Схема строения кожи с волосом

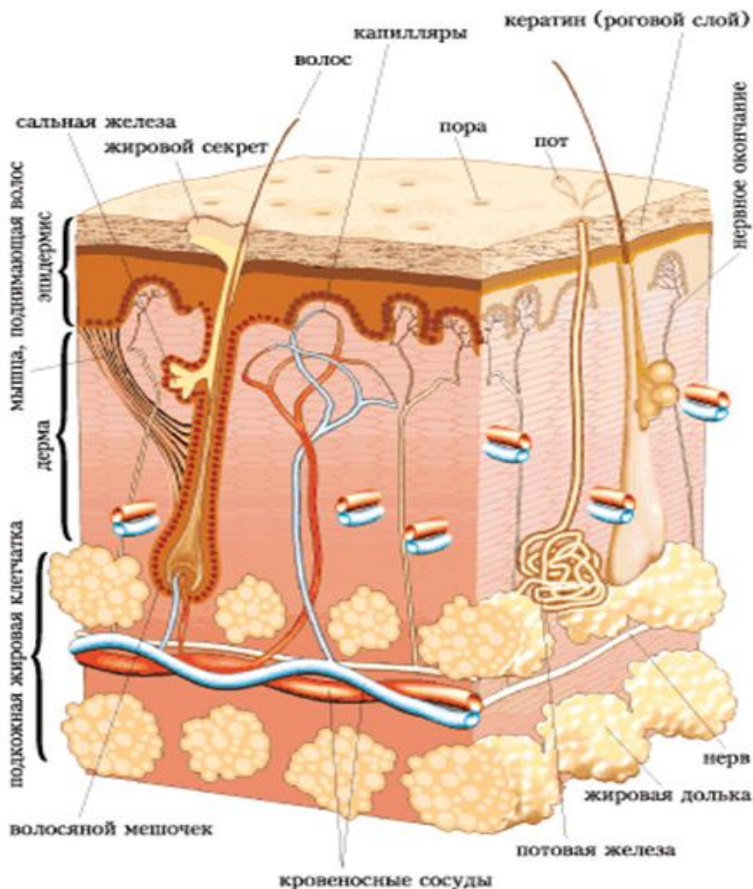


Рис. 68. Объемное изображение кожи с волосом

Строение волоса. Волосы являются характерным покровом для кожи млекопитающих. Они защищают животных от влаги, механических, электрических и иных воздействий. Кроме того, они задерживают тепло в организме. Обезжиренные волосы обладают высокой гигроскопичностью, плохо проводят электрический ток и отражают световое воздействие. Термоизоляция достигается главным образом за счет нахождения в густом волосяном покрове воздуха. Густота волосяного покрова в пре-

делах вида и между видами, а также и породами находится в зависимости как от толщины кожи, так и от температуры окружающей среды. Волосы имеют различную длину, тонину, плотность и цвет. По строению волосы делят на три типа: покровные (кроющие), длинные и синузозные (осязательные).

Покровные волосы отличаются наличием сердцевины. Они имеют умеренную длину и тонину. Среди них выделяют шерстные (у овец) и щетинистые (у свиней). В шерстных волосах сердцевина развита слабо, поэтому такие волосы нежные. Щетинистые, или остевые, волосы, напротив, грубые, с сердцевиной.

Длинные волосы сравнительно толстые, грубые и встречаются в отдельных местах кожного покрова, образуя челку, гриву, щетки и хвост.

Синузозные волосы толстые, характеризуются наличием в волосяной сумке синусов, заполненных кровью. Лежат они глубже кроющих волос, богато иннервируются, вследствие чего называются чувствительными волосами. Развита они обычно на губах, щеках, подбородке и вокруг глаз.

Волосы являются производными эпидермиса кожи и представляют собой твердые ороговевшие эластичные нити, состоящие из эпителиальных клеток.

В каждом волосе различают две части: стержень и корень. Стержень – часть волоса, выступающая над поверхностью кожи. Корень волоса заложен в дерме и иногда доходит до подкожной жировой клетчатки. Корень окружен эпителиальными корневыми влагалищами и погружен в соединительнотканную сумку – дермальное влагалище. Корень с окружающими его влагалищами представляет собой *волосяной фолликул*. Волосяной фолликул имеет цилиндрическую форму и открывается на поверхности кожи своеобразным расширением – воронкой, в которой помещается стержень волоса. На границе верхней и средней трети фолликула в него открывается выводной проток сальной железы. Эпителий, выстилающий фолликул, состоит лишь из клеток базального и шиповатого слоев. Эта часть эпителиальной стенки фолликула носит название наружного корневого влагалища. Наружное корневое влагалище служит источником клеток волоса и фолликула при смене волос и заживлении ран кожи.

Соединительнотканная сумка волосяного фолликула состоит из соединительной ткани с большим количеством эластических и ретикулярных волокон. Последние на границе с наружным корневым влага-

лицем образуют базальную мембрану. Волосяные фолликулы оплетены большим количеством нервных волокон.

Самая глубокая расширенная часть корня волоса называется волосяной луковицей. У основания фолликула в луковицу волоса вдается *волосяной* (дермальный) *сосочек*, содержащий сосуды, питающие луковицу волоса.

Волосяная луковица состоит из полигональных клеток, постоянно размножающихся и содержащих большое количество пигмента. Клетки луковицы образуют как сам волос, так и несколько рядов клеток, расположенных между корнем волоса и наружным корневым влагалищем, формируя внутреннее корневое влагалище, которое прерывается в верхней части фолликула, как правило, на уровне протока сальной железы. Оно состоит из трех слоев: внутри располагается кутикула внутреннего влагалища, к наружной стороне от нее лежат грануло-содержащий слой Гексли и бледный слой Генле.

В корне волоса можно различить мозговое вещество, корковое вещество и кутикулу. *Мозговое вещество* определяется только в длинных волосах и состоит из одного или нескольких слоев клеток полигональной формы, содержащих остатки ядра и пигмент. Они происходят из стволовой клетки, расположенной непосредственно над сосочком, и, продвигаясь вверх, дифференцируются. *Корковое вещество*, представляющее основную массу волоса, состоит из одного или нескольких слоев клеток, дифференцирующихся из камбиальных клеток луковицы, расположенных латеральнее камбиальных клеток мозгового вещества: по мере дифференцировки эти клетки удлиняются в вертикальном направлении. Прилежащая к корковому веществу *кутикула волоса* состоит из 10 слоев клеток (роговых пластинок), располагающихся черепицеобразно и не содержащих пигмента. Кутикула корня волоса, соединяясь с кутикулой внутреннего корневого влагалища, создает прочную связь волоса со стенками волосяного фолликула.

Корень волоса без резкой границы переходит в его стержень, в котором заканчиваются все процессы дифференцировки. В стержне имеется корковое вещество и кутикула, мозговое вещество в толстых волосах исчезает на уровне воронки. Примерно на уровне середины фолликула к соединительнотканной сумке под острым углом прикрепляется *мышца, поднимающая волос*. При сокращении мышцы происходит не только эрекция волоса, но и выдавливание секрета сальных желез. Попавшее на поверхность кожи кожное сало, обладая низкой теплопроводностью, препятствует потере тепла (рис. 69).

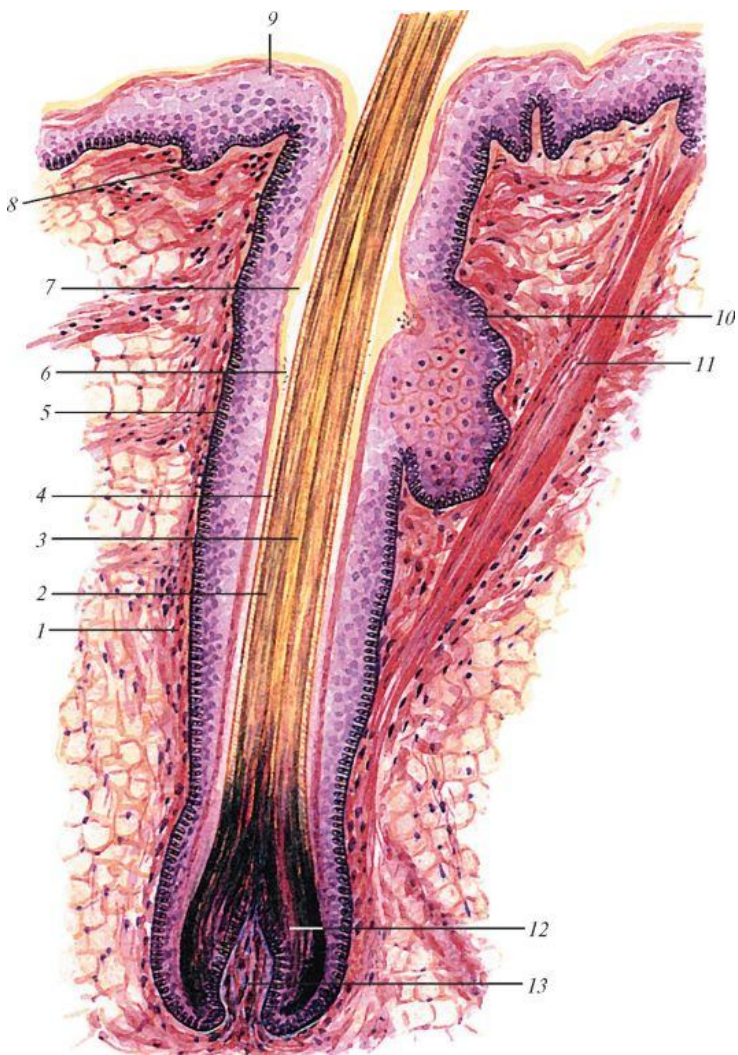


Рис. 69. Схема строения волоса: 1 – волосяная сумка; 2 – кора волоса; 3 – мозговое вещество волоса; 4 – кутикула; 5 – наружное корневое влагалище; 6 – два слоя внутреннего корневого влагалища; 7 – волосяная воронка; 8 – базальный (ростковый) слой эпидермиса; 9 – роговой слой эпидермиса; 10 – сальная железа; 11 – мышца, поднимающая волос; 12 – луковица волоса; 13 – сосочек волоса (по В. Г. Елисееву и др.)

9. СТРОЕНИЕ МОЛОЧНОЙ ЖЕЛЕЗЫ

Молочная железа сельскохозяйственных животных – вымя – крупная, сложная, застенная, альвеолярно-трубчатая. У свиньи вымя множественное, состоит из четырех – восьми пар долей, лежащих на вентральной поверхности грудной и брюшной стенки в виде отдельных холмов вдоль белой линии живота. У рогатого скота и лошади вымя простое – его доли слились в единый орган, расположенный в паховой области между бедер. У крупного рогатого скота и лошади 4 доли вымени, у овцы и козы – 2. У рогатого скота каждая доля имеет свой сосок. У лошади и свиньи один сосок связан с другими долями.

Строение вымени коровы. Вымя крупного рогатого скота имеет основание, тело и дно. Поверхность вымени, прилежащая к животу, называется основанием. Каудальная складчатая поверхность вымени называется молочное зеркало. Основная масса железы – тело вымени, вентральная часть – дно вымени. Снаружи вымя покрыто кожей с потовыми и сальными железами и редкими нежными волосами. Под кожей лежит поверхностная фасция вымени, а под ней – глубокая фасция, которая, спускаясь от белой линии живота в виде подвешивающей связки, разделяет вымя на правую и левую половины. Каждая половина состоит из двух долей: передней и задней, нечетко отделенных одна от другой. Каждая доля имеет свою систему протоков и свой сосок, в котором различают основание, тело и верхушку. Сосок сверху покрыт кожей, но в отличие от кожи вымени в ней нет (у коровы и свиньи) потовых и сальных желез и волос, много нервных окончаний (рис. 70).

У лошади сосок связан с двумя долями вымени, так что в каждом соске имеется по 2 цистерны и по 2 протока. У свиньи в каждом соске по 1–3 цистерны и столько же протоков.

Гистологическое строение. Молочная железа – это типичный компактный (паренхиматозный) орган, не имеющий полостей, состоит из стромы и паренхимы.

Строму образует соединительная ткань, расположенная под глубокой фасцией вымени. Она делит железу на дольки. В междольковой соединительной ткани проходят кровеносные и лимфатические сосуды, нервы, междольковые выводные протоки – молочные каналы, объединяющиеся в молочные ходы. Последние, сильно расширяясь в каждой доле, открываются в молочную цистерну, расположенную в дне вымени и соске. Нижний конец молочной цистерны сужается и переходит в сосковый канал длиной около 1 см, выстланный многослойным плоским ороговевающим эпителием. Стенка соска имеет слизистую оболочку с большим количеством коллагеновых и эластических

волокон и несколько мышечных слоев, состоящих из гладкомышечных клеток. Особенно развит кольцевой слой, образующий сфинктер соска.

Паренхима молочной железы состоит из многочисленных альвеолотрубок (альвеол), стенки которых образованы однослойным кубическим или цилиндрическим эпителием, вырабатывающим составные части молока (рис. 71). Каждая альвеола оплетена сетью капилляров. Альвеолярное молоко удаляется из альвеолотрубок благодаря сокращению миоэпителиальных отростчатых клеток. Из альвеол молоко поступает в выводные протоки, из них в молочные каналы, затем в молочные ходы, а из них в молочные цистерны.

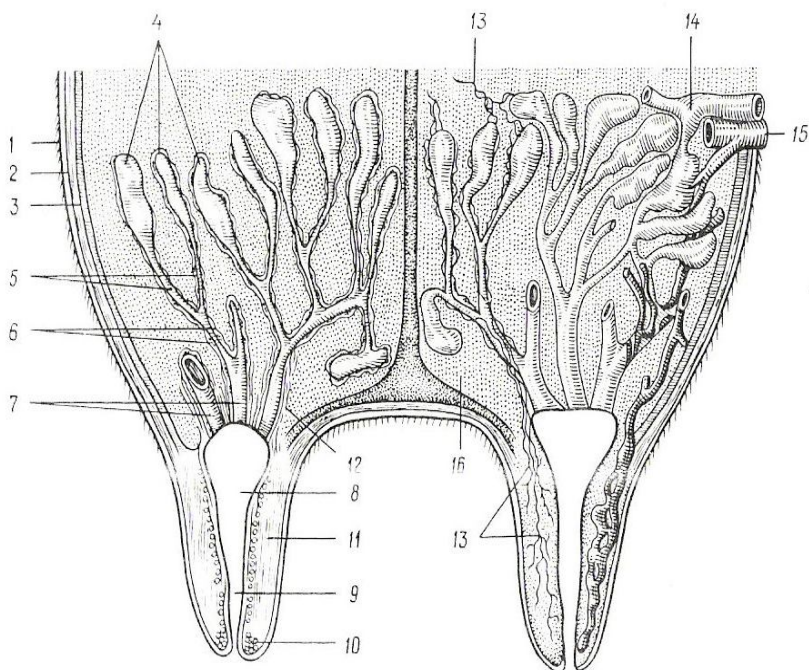


Рис. 70. Строение молочной железы: 1 – кожа; 2 – поверхностная фасция; 3 – глубокая фасция; 4 – молочные альвеолы с альвеолярными протоками; 5 – выводные канальцы; 6 – молочные каналы; 7 – молочные ходы; 8 – молочная цистерна; 9 – сосковый канал; 10 – сфинктер канала; 11 – гладкие мышцы соска; 12 – гладкие мышцы молочных ходов; 13 – нервы; 14 – артерия; 15 – вена; 16 – соединительная ткань

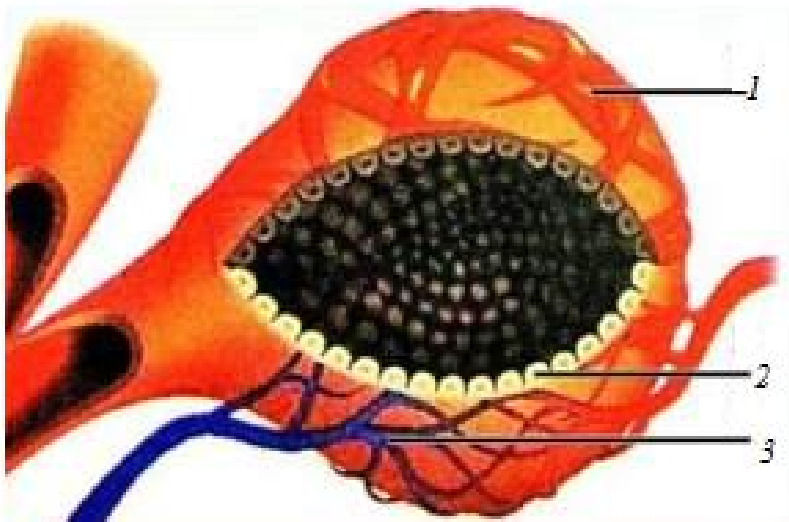


Рис. 71. Строение альвеолы вымени: 1 – миоэпителиальные клетки; 2 – артериовенозная сеть; 3 – эпителиальные клетки, секретирующие молоко

Изменение внутренней структуры вымени при различных физиологических состояниях животного. Наивысшей функциональной активности вымя достигает в период лактации. В это время паренхима составляет 70–80 % массы железы. Альвеолотрубки имеют широкий просвет, высокий эпителий. Тесно прилежат друг к другу, разделяясь нежными прослойками рыхлой соединительной ткани. К концу лактации уменьшаются размеры альвеол, утолщаются внутри- и междольковые прослойки рыхлой соединительной ткани. В ней образуются скопления жировых клеток (рис. 72).

В период сухостоя альвеолы спавшиеся, эпителий их низкий, соединительнотканнные прослойки широкие, с большими жировыми скоплениями. У старых и малопродуктивных коров лучше развита строма по сравнению с паренхимой, построенная из более плотной соединительной ткани, чем у молодых и продуктивных животных. У хорошо упитанных животных строма увеличивается за счет отложения жира – жировое вымя (рис. 73).

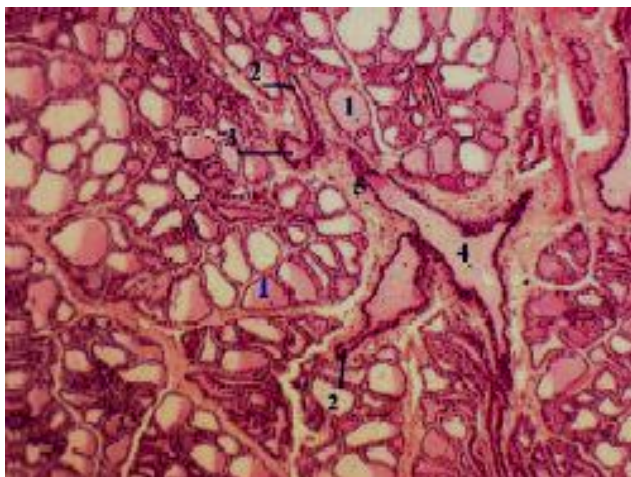


Рис. 72. Гистологическое строение лактирующей молочной железы: 1 – альвеолы; 2 – альвеолярные ходы; 3 – внутривольковые протоки; 4 – междольковые протоки

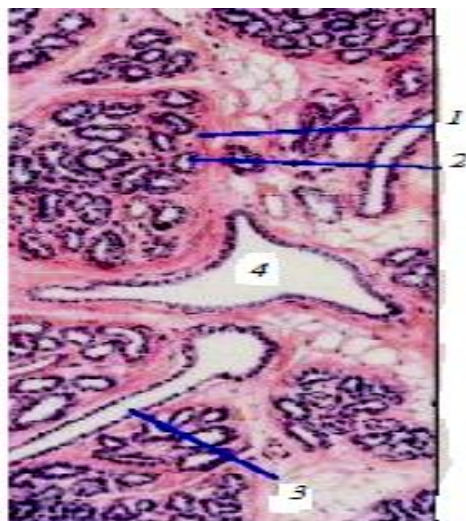


Рис. 73. Гистологическое строение нелактирующей молочной железы: 1 – долька; 2 – секреторный концевой отдел; 3, 4 – выводные протоки

10. МЯКИШИ

Мякиши – плотные, подушкообразные утолщения кожи на задней поверхности лапы. Из сельскохозяйственных животных только у лошади есть запястные и плюсовые мякиши, или каштаны, пястные и плюсовые мякиши, или шпоры. Каштан расположен на медиальной поверхности дистального конца предплечья и плюсны, шпора – на задней поверхности 1-й фаланги пальца, она прикрыта щеткой. Каштаны и шпоры – безволосые участки кожного покрова. Состоят из эпидермиса, дермы и подкожной клетчатки. Эпидермис толстый, сильно ороговевший.

Пальцевые мякиши имеются на дистальной фаланге каждого пальца. Состоят из эпидермиса, дермы, подкожной клетчатки. Эпидермис сильно ороговевший, его толстый роговой слой образован трубчатым рогом. В дерме много эластических волокон, сосудов и потовых желез. Большое количество нервных окончаний делает пальцевый мякиш органом осязания. В подкожной основе из жировых скоплений образуется подушка мякиша, выполняющая роль амортизатора. Она особенно развита в задней его части. У лошади кроме подушки в мякише различают стрелку и хрящи. Стрелка мякиша состоит из вершины, направленной вперед, и ножек, расходящихся назад и в стороны. Между ними межножковая борозда. Мякишные хрящи в виде неправильных прямоугольников лежат по бокам копытной кости и соединены связками с путовой, венечной, копытной и челночной костями (рис. 74).

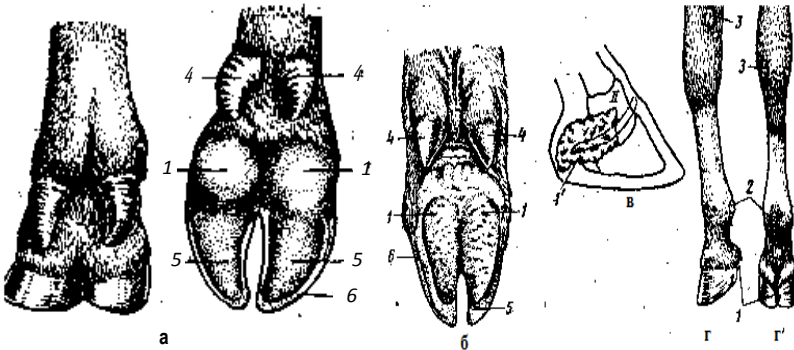


Рис. 74. Мякиши: а – коровы; б – свиньи; в – мякишный хрящ лошади; 2, 2' – задняя нога лошади; 1 – пальцевый мякиш; 2 – пястный мякиш; 3 – запястный мякиш; 4 – висячие пальцы (II и V) свиньи и коровы; 5 – копытная подошва; 6 – стенка копыта

11. РОГОВЫЕ ОБРАЗОВАНИЯ КОЖИ

Роговые образования – это безволосые участки кожи, в которых эпидермис образует чрезвычайно толстый роговой слой. Роговые производные кожи развиваются на дистальных фалангах пальцев (копытца, копыта), как защитные приспособления при фалангохождении, и на голове (рога), как орган защиты.

Копытце у рогатого скота и свиньи состоит из каймы, венчика, стенки и подошвы. Копытцевая кайма у крупного рогатого скота тянется в виде полосы шириной 6–7 мм, у свиньи – 3–5 мм по верхнему краю копытца. При переходе в венчик кайма образует складку, нависающую в виде козырька. Переход венчика в стенку копытца происходит постепенно, в результате он распространяется вниз до половины стенки. Стенка составляет переднюю, боковые и частично подошвенную поверхности копытца (рис. 75).

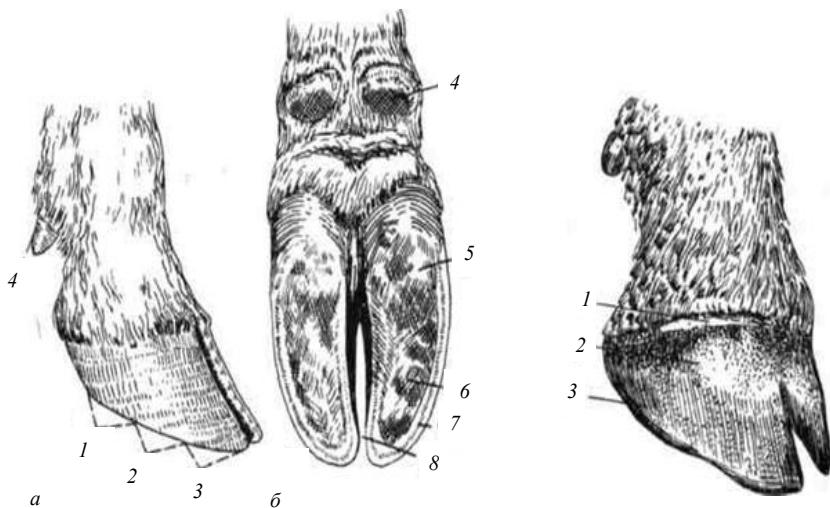


Рис. 75. Копытце крупного рогатого скота: а – вид сбоку; б – вид со стороны подошвы; 1 – задняя часть стенки; 2 – боковая часть стенки; 3 – передняя часть стенки; 4 – рудиментарное копытце; 5 – роговой мякиш; 6 – копытная подошва; 7 – белая линия; 8 – межкопытцевая щель

Гистологическое строение. **Кайма** копытца состоит из эпидермиса, дермы и подкожной основы. Эпидермис имеет все слои, присущие многослойному плоскому эпителию: ростковый, зер-

нистый, блестящий и роговой. Благодаря наклонному положению роговой слой, отрастая, сползает вниз по копытцу, образуя его глазурь. Дерма состоит из сосочкового и сетчатого слоев. Сосочки высокие, опущены вниз. Это определяет направление роста рога и его вид. В дерме много сосудов. Подкожная основа развита незначительно, переходит в надкостницу пальца.

Венчик состоит из эпидермиса, дермы и подкожной основы. В эпидермисе ростковый слой сразу переходит в роговой, очень толстый слой. Сосочки дермы длинные, расположены довольно редко и сильно изогнуты вниз. В результате эпидермис образует трубчатый рог и растет вниз, покрывая копытцевую стенку. Рог этот очень крепкий. Состоит из роговых трубочек, в которых клетки плотно прилегают друг к другу. Трубочки спаиваются промежуточным рогом. Трубчатый рог пигментирован. В дерме много сосудов. Подкожная клетчатка переходит в надкостницу пальца.

Стенка состоит из эпидермиса и дермы. В эпидермисе развиты ростковый и роговой слои. В дерме сосочки слились и образовали листочки в виде длинных полос, направленных по стенке сверху вниз. Форма листочков дермы определяет рельеф эпидермиса. В результате роговой слой тоже имеет форму листочков – образует листочковый рог. Сетчатый слой дермы копытцевой стенки, который называют часто сосудистым из-за обильного развития сосудов, переходит в надкостницу копытцевой кости.

Подощва состоит из эпидермиса и дермы. Эпидермис образует трубчатый рог. Дерма переходит в надкостницу копытцевой кости (рис. 76, 77).

Башмак (роговая капсула) копытца имеет сложное строение. Стенки его трехслойны: самый поверхностный слой тонкий, быстро разрушается – глазурь; средний слой самый толстый и прочный – трубчатый рог; внутренний слой не содержит пигмента – листочковый рог. Слои стенки видны и на подошве при расчистке копытца. Роговая капсула в норме нарастает с такой же скоростью, как и стирается. Нарушение обмена веществ ведет к избыточному ороговению. Содержание на твердых полах (цементный) может привести к слишком быстрому стиранию рогового башмака и воспалению копытца. Нарушение в питании может вызвать снижение эластичности рогового башмака и замедление его роста. При этом на копытцах появляются борозды, поверхность их становится матовой, шероховатой из-за ослабления роста и истончения глазури.

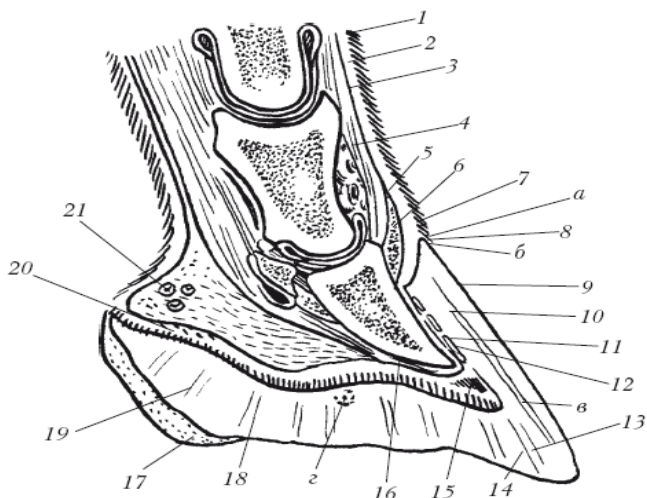


Рис. 76. Строение копыта: *а* – кайма; *б* – венчик; *в* – стенка; *г* – подошва; 1 – эпидермис; 2 – основа кожи; 3 – подкожный слой; 4 – сухожилие общего пальцевого разгибателя; 5 – подкожный слой каймы; 6 – основа кожи каймы; 7 – эпидермис каймы; 8 – эпидермис венчика; 9 – глазурь стенки; 10 – трубчатый рог; 11 – листочковый рог; 12 – листочковый слой основы кожи; 13 – белая линия; 14 – эпидермис подошвы; 15 – основа кожи подошвы; 16 – надкостница; 17 – эпидермис пальцевого мякиша; 18 – основа кожи мякиша; 19 – эпидермис подушки мякиша; 20 – основа кожи подушки мякиша; 21 – подкожный слой подушки мякиша

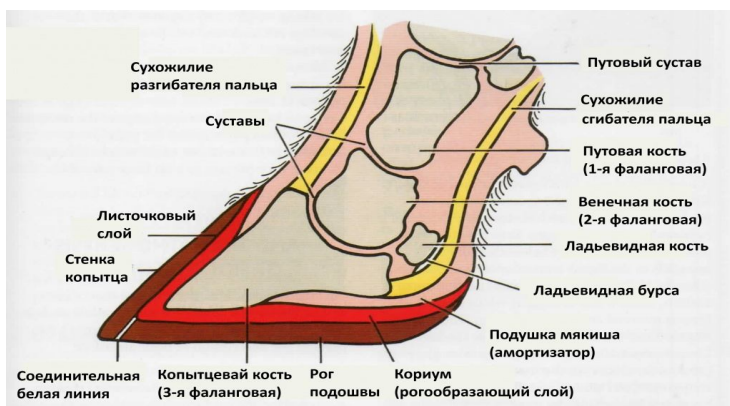


Рис. 77. Строение копыта

Копыто лошади состоит из тех же частей, что и копытце: каймы, венчика, стенки и подошвы. Копытная кайма имеет ширину 5–6 мм, продуцирует глазурь. Копытный венчик шириной 15 мм имеет развитую дерму, которая нависает в виде венечного валика над стенкой копыта. Поэтому на роговом башмаке в области венчика образует венечный желоб. Сосочки дермы венчика хорошо развиты, направлены вниз. Эпидермис венчика формирует очень толстый, прочный, пигментированный трубчатый рог, который сползает по стенке до подошвы копыта, образуя основную массу рога копыта. В стенке копыта различают зацепную, латеральную и медиальную, боковые и заворотные части, заворотные углы и подошвенный край. На подошве копыта различают тело и подошвенные ветви (ножки), между которыми вклинивается роговой пальцевый мякиш со стрелкой (рис. 78, 79).

Гистологическое строение копыта подобно гистологическому строению копытца. Прочность удержания рогового башмака усиливается тем, что дермальные листочки стенки копыта несут на себе вторичные листочки, в результате чего площадь соприкосновения эпидермиса с дермой на стенке одного копыта достигает 1 м^2 .

Скорость нарастания рогового башмака составляет 8–9 мм в месяц. Зимой несколько меньше, чем летом. Роговой башмак трехслойный. На подошвенном крае стенки на расчищенном копыте хорошо видны слои башмака. Белая линия, образованная листочковым рогом, является линией, указывающей границу, за которую не следует заходить при ковке лошадей, чтобы не повредить живые ткани пальца.

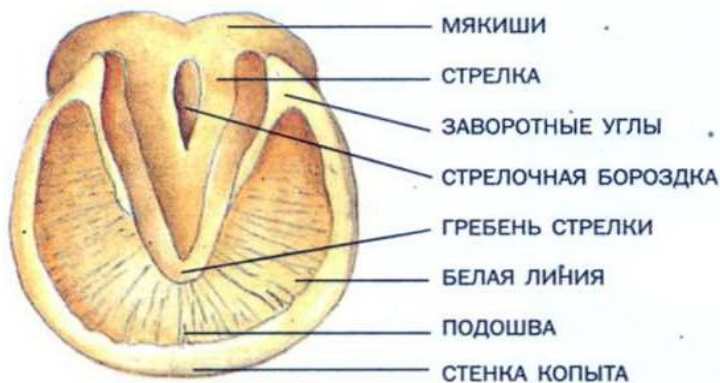

Рис. 78. Подошвенный край копыта

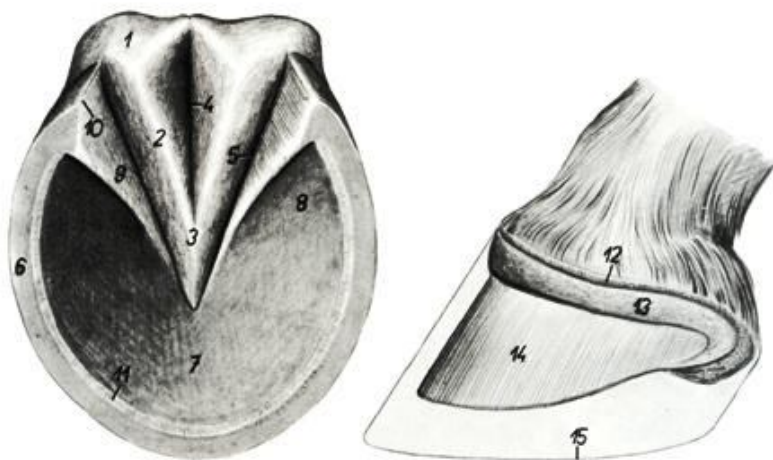


Рис. 79. Строение копыта лошади:

- 1 – роговая подушка; 2 – медиальная ножка стрелки;
- 3 – верхушка стрелки; 4 – межножковая борозда стрелки;
- 5 – боковая борозда стрелки; 6 – подошвенный край стенки копыта;
- 7 – роговая подошва копыта; 8 – ножка подошвы;
- 9 – заворотная часть копыта; 10 – заворотный угол копыта;
- 11 – белая линия копыта; 12 – основа кожи копытной каймы;
- 13 – основа кожи копытного венчика;
- 14 – основа кожи копытной стенки; 15 – контур копыта

Рога – полые роговые образования, развившиеся на роговых отростках лобных костей. Эти отростки развиваются после рождения животных. В роге различают корень, тело и верхушку (рис. 80, 81, *a*). Гистологически рог построен из эпидермиса и дермы. Дерма состоит из сосочкового и сетчатого слоев. Последний переходит в надкостницу рогового отростка. Высота сосочков дермы увеличивается по направлению к верхушке рогового отростка. Эпидермис продуцирует прочный трубчатый рог, толщина которого пропорциональна величине дермальных сосочков (рис. 82). Рог растет интенсивно в молодом возрасте. На развитие рога влияют условия жизни животного, состояние здоровья, упитанность, беременность и др. При недокорме, холоде, беременности рост рога замедляется, что приводит к образованию колец, заметных у крупного рогатого скота около корня (рис. 81, *b*), а у овец и коз – по всему рогу. По роговым кольцам можно определить примерный возраст коровы, прибавив к числу роговых колец цифру 2.



Рис. 80. Роговые чехлы



Рис. 81. Строение рога: *а* – анатомическое строение; *б* – расположение роговых колец; 1 – основание рога (корень); 2 – тело рога; 3 – верхушка рога; 4 – роговые кольца

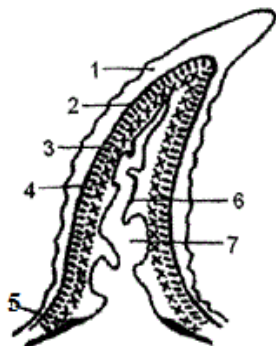


Рис. 82. Продольный разрез рога: 1 – роговая капсула; 2 – базальный слой эпидермиса; 3 – сосочковый слой дермы рога; 4 – сетчатый слой дермы рога; 5 – подкожный слой; 6 – роговой отросток лобной кости; 7 – лобный синус

12. ТЕСТЫ

1. К системе органов пищеварения относятся:

- а) ротовая полость, глотка, пищевод, желудок, тонкий и толстый отделы кишечника, печень и поджелудочная железа;
- б) ротовая полость, глотка, гортань, трахея, желудок, тонкий и толстый кишечник;
- в) ротовая полость, гортань, пищевод, желудок, поджелудочная железа, кишечник.

2. Какими оболочками образована стенка пищеварительного канала?

- а) слизистой, мышечной, серозной;
- б) железистой, мышечной, серозной;
- в) эпителиальной, мышечной, подслизистой.

3. К крупным пищеварительным железам относятся:

- а) слюнные, надпочечники, печень;
- б) слюнные, печень, поджелудочная;
- в) печень, поджелудочная, гипофиз.

4. Каково строение зуба?

- а) корень, шейка, коронка;
- б) корень, шейка, эмаль;
- в) корень, тело, дентин.

5. Верхняя часть пищеварительного канала, имеющая форму трубки, называется:

- а) 12-перстная кишка;
- б) тощая кишка;
- в) пищевод.

6. При впадении в желудок пищевод сужается:

- а) у лошадей;
- б) крупного рогатого скота;
- в) свиней.

7. Многокамерный желудок имеют:

- а) лошади;
- б) крупный рогатый скот;
- в) свиньи.

8. Однокамерный желудок имеют:

- а) лошади и свиньи;
- б) лошади и крупный рогатый скот;
- в) свиньи и крупный рогатый скот.

9. Перечислите по порядку камеры многокамерного желудка:

- а) рубец, сетка, книжка, сычуг;
- б) рубец, сычуг, книжка, сетка;
- в) рубец, книжка, сычуг, сетка.

10. Собственно желудком в многокамерном желудке является:

- а) рубец;
- б) сычуг;
- в) сетка.

11. Протоки каких желез открываются в 12-перстную кишку?

- а) печени и поджелудочной железы;
- б) печени и желудка;
- в) печени и кишечника.

12. У крупного рогатого скота ободочная кишка имеет форму:

- а) диска;
- б) запятой;
- в) конуса.

13. У какого из перечисленных животных отсутствует на печени желчный пузырь?

- а) у лошади;
- б) крупного рогатого скота;
- в) свиньи.

14. Укажите правильную последовательность отделов толстого кишечника:

- а) слепая, ободочная, прямая;
- б) ободочная, прямая, слепая;
- в) прямая, ободочная, слепая.

15. Желчь вырабатывается:

- а) в поджелудочной железе;
- б) печени;
- в) желудке.

16. Основное всасывание питательных веществ осуществляется:

- а) в тонком кишечнике;
- б) толстом кишечнике;
- в) желудке.

17. Желчный пузырь располагается между:

- а) долями легкого;
- б) долями печени;
- в) мозговым и корковым слоями почек.

18. К органам дыхания относятся:

- а) носовая полость, гортань, трахея, легкие;
- б) носовая полость, пищевод, трахея, легкие;
- в) носовая полость, гортань, желудок, легкие.

19. У крупного рогатого скота имеется:

- а) носогубное зеркальце;
- б) хоботковое зеркальце;
- в) носовое зеркальце.

20. Гортань состоит из хрящей:

- а) надгортанник, щитовидный, два черпаловидных и кольцевидный – 5;
- б) надгортанник, щитовидный, два черпаловидных – 4;
- в) надгортанник, щитовидный, кольцевидный – 3.

21. Гистологически стенка трахеи состоит:

- а) из слизистой оболочки, подслизистой основы, фиброзно-хрящевой оболочки и адвентиции;
- б) слизистой и мышечной оболочек и адвентиции;
- в) слизистой оболочки, подслизистой основы, мышечной и серозной оболочек.

22. У свиней форма трахеальных колец:

- а) яйцевидная;
- б) поперечно-овальная;
- в) округлая.

23. Место разделения трахеи на два бронха называется:

- а) ацинус;
- б) бифуркация;
- в) плевра.

24. Укажите доли легкого:

- а) верхушечная, сердечная, диафрагмальная, добавочная;
- б) верхушечная, сердечная, фиброзная;
- в) сердечная, диафрагмальная, фиброзная, хрящевая.

25. Укажите количество долей легких у КРС:

- а) 5;
- б) 7;
- в) 8.

26. Укажите количество долей легких у свиньи:

- а) 5;
- б) 7;
- в) 8.

27. Укажите количество долей легких у лошади:

- а) 5;
- б) 7;
- в) 8.

28. Какова функция надгортанника?

- а) закрывает вход в гортань при прохождении пищевого кома;
- б) обеспечивает зияние гортани;
- в) прикрепляет голосовой аппарат.

29. В состав мочевыделительной системы входят:

- а) почки, мочеточники, мочевой пузырь и мочеиспускательный канал;
- б) почки, мочеточники, клоака;
- в) почки, мочеточники, мочевой пузырь, матка.

30. Структурно-функциональной единицей почки является:

- а) ацинус;
- б) нефрон;
- в) нейрон.

31. Мочеточники соединяют:

- а) мочеиспускательный канал и почки;
- б) мочевой пузырь и мочеиспускательный канал;
- в) почки и мочевой пузырь.

32. Углубление на внутреннем крае почки, через которое проходят нервы, мочеточники и кровеносные сосуды, называется:

- а) центральная ямка;
- б) ворота;
- в) почечная чашка.

33. Первичная моча – это:

- а) плазма крови без белков;
- б) кровь;
- в) лимфа.

34. Почки крупного рогатого скота относятся к типу:

- а) бороздчатых многососочковых;
- б) гладких многососочковых;
- в) гладких однососочковых.

35. Почки свиньи относятся к типу:

- а) бороздчатых многососочковых;
- б) гладких многососочковых;
- в) гладких однососочковых.

36. Почки лошади относятся к типу:

- а) бороздчатых многососочковых;

б) гладких многососочковых;

в) гладких однососочковых.

37. У какого из перечисленных животных имеется блуждающая почка:

а) у свиньи;

б) лошади;

в) КРС.

38. На продольном разрезе почки видны три зоны:

а) корковая, мозговая и пограничная;

б) корковая, пограничная и почечная;

в) корковая, мозговая и почечная.

39. Корковая зона лежит на периферии и является:

а) мочевыводящей;

б) мочеобразующей;

в) нейтральной.

40. Мозговая зона лежит в центральных участках почки и является:

а) мочевыводящей;

б) мочеобразующей;

в) нейтральной.

41. Мочевой пузырь имеет форму:

а) грушевидную;

б) овальную;

в) круглую.

42. Добавочные половые железы (предстательная, луковичные и пузырьковидные) относятся:

а) к половой системе самок;

б) половой системе самцов;

в) мочевыделительной системе.

43. Семенник – это орган, в котором у половозрелых животных:

а) происходит сперматогенез и вырабатываются половые гормоны;

б) происходит оогенез и вырабатываются половые гормоны;

в) происходит сперматогенез.

44. Препуций – это:

а) складка кожи;

б) мышечный орган;

в) трубкообразный орган.

45. На семеннике различают:

а) свободный и придатковый края, головчатый и хвостатый концы;

б) левую и правую доли, средостение;

в) дорсальную и вентральную поверхности.

46. Каждая долька семенника образована:

а) двумя-тремя извитыми семенными канальцами и интерстициальной тканью;

б) семенными канатиками и мышечной тканью;

в) септами и средостением.

47. К половой системе самца относится:

а) мочеиспускательный канал;

б) мочеполовой канал;

в) мочевыделительный канал.

48. Придаток семенника состоит:

а) из головки, тела и хвоста;

б) головки, шейки и тела;

в) шейки, тела и хвоста.

49. В половую систему самки входят:

а) яичники, яйцеводы, матка, влагалище, мочеполовое преддверие, наружные половые органы;

б) семенники, яйцеводы, матка, влагалище, наружные половые органы;

в) семенники, яйцеводы, матка, влагалище, мочеполовое преддверие, наружные половые органы.

50. Расположите по порядку органы половой системы самок:

а) яичники, яйцеводы, матка, влагалище, мочеполовое преддверие, наружные половые органы;

б) яичники, матка, влагалище, яйцеводы, мочеполовое преддверие, наружные половые органы;

в) яичники, яйцеводы, влагалище, мочеполовое преддверие, яйцеводы, наружные половые органы.

51. Яичники имеют бугристую поверхность:

а) у коровы;

б) свиньи;

в) кобылы.

52. Яичник состоит:

а) из коркового (фолликулярная зона) и мозгового (сосудистая зона) вещества;

б) серого и белого вещества;

в) красной и белой пульпы.

53. Яйцевод соединяет:

а) матку и влагалище;

б) яичник и матку;

в) яичник и влагалище.

54. Яйцевод – это орган, в котором:

а) созревают половые клетки, происходит оплодотворение и начинается дробление зиготы;

б) завершают стадию созревания половые клетки;

в) происходит оплодотворение.

55. Матка – это:

а) непарный орган для оплодотворения;

б) парный орган для развития зародыша;

в) непарный орган для развития зародыша и плода.

56. Матка состоит:

а) из рогов, тела и хвостика;

б) рогов, тела и шейки;

в) рогов, шейки и хвостика.

57. У свињи рога матки:

а) образуют петли;

б) закручены спирально в виде рогов барана;

в) широкие и направлены краниоventрально.

58. У коровы рога матки:

а) образуют петли;

б) закручены спирально в виде рогов барана;

в) широкие и направлены краниоventрально.

59. Стенка матки образована следующими оболочками:

а) эндометрий, миометрий, периметрий;

б) эндокард, миокард, эпикард;

в) эктодерма, мезодерма, энтодерма.

60. Мочеполовое преддверие – это:

а) продолжение влагалища после впадения в него мочеиспускательного канала;

б) продолжение влагалища после впадения в него протоков добавочных половых желез;

в) место перехода матки во влагалище.

61. Наружные половые органы у самок представлены:

а) половыми губами, половой щелью и клитором;

б) половыми губами, половой щелью и мошонкой;

в) половой щелью, мошонкой и клитором.

62. Эпидермис образован:

а) многослойным ороговевающим эпителием (5 слоев);

б) многослойным неороговевающим эпителием (3 слоя);

в) эластическими и коллагеновыми волокнами.

63. Дерма образована:

- а) многослойным ороговевающим эпителием (5 слоев);
- б) многослойным неороговевающим эпителием (3 слоя);
- в) соединительной тканью с эластическими и коллагеновыми волокнами.

64. В коже находятся следующие рецепторы:

- а) осязательные, слуховые и температурные;
- б) осязательные, температурные и болевые;
- в) болевые, вкусовые и слуховые.

65. Выводные протоки сальных желез открываются:

- а) в дерму;
- б) на поверхности кожи;
- в) в волосяные сумки.

66. По роговым кольцам можно определить примерный возраст коровы:

- а) прибавив к числу колец на рогах цифру 2;
- б) прибавив к числу колец на рогах цифру 3;
- в) посчитав количество колец на рогах.

67. Копыто лошади состоит из следующих частей:

- а) кайма, венчик, стенка и подошва;
- б) кайма, венчик и подошва;
- в) стенка и подошва.

68. Из эпидермиса и дермы состоят:

- а) стенка и подошва копыта;
- б) кайма и венчик копыта;
- в) кайма и подошва копыта.

69. Из эпидермиса, дермы и подкожной основы состоят:

- а) стенка и подошва копыта;
- б) кайма и венчик копыта;
- в) кайма и подошва копыта.

70. К роговым образованиям кожи относятся:

- а) копыта, копытца и рога;
- б) мякиши, волосы и рога;
- в) копытца, волосы и рога.

71. Вымя крупного рогатого скота состоит:

- а) из основания, тела, дна и сосков;
- б) основания, тела и верхушки;
- в) тела и сосков.

72. Волосы, потовые и сальные железы отсутствуют:

- а) на теле вымени;

- б) сосках вымени;
- в) дне вымени.

73. По строению волосы делят:

- а) на покровные, длинные и синузные;
- б) щетинистые и пуховые;
- в) осязательные, пуховые и покровные.

74. Волос состоит:

- а) из корня и стержня;
- б) корня и стебля;
- в) корня и нити.

75. Гистологически волос состоит:

- а) из коркового вещества, мозгового вещества и кутикулы;
- б) стромы и паренхимы;
- в) коркового и мозгового вещества.

ЛИТЕРАТУРА

1. Анатомия домашних животных: учебник / А. И. Акаевский [и др.]. – М.: Колос, 1984. – 543 с.
2. Вракин, В. Ф. Морфология сельскохозяйственных животных: учебник / В. Ф. Вракин, М. В. Сидорова. – М.: Агропромиздат, 1991. – 528 с.

СОДЕРЖАНИЕ

Введение.....	3
1. Полости тела животного.....	4
2. Общие принципы строения организма и внутренних органов.....	6
3. Система органов пищеварения.....	8
3.1. Ротоглотка.....	8
3.2. Передняя кишка, или пищеводно-желудочный отдел.....	23
3.3. Средняя кишка, или тонкий кишечник.....	31
3.4. Задняя кишка, или толстый кишечник.....	44
4. Система органов мочевого выделения.....	47
5. Система органов дыхания.....	58
6. Органы размножения самок.....	68
7. Органы размножения самцов.....	76
8. Система органов кожного покрова.....	83
9. Строение молочной железы.....	94
10. Мякиши.....	98
11. Роговые образования кожи.....	99
12. Тесты.....	105
Литература.....	114

Учебное издание

Микулич Елена Леонидовна
Лавушева Светлана Николаевна
Федотов Дмитрий Николаевич

МОРФОЛОГИЯ СЕЛЬСКОХОЗЯЙСТВЕННЫХ ЖИВОТНЫХ

ВИСЦЕРАЛЬНЫЕ СИСТЕМЫ.
СИСТЕМА ОРГАНОВ КОЖНОГО ПОКРОВА

Учебно-методическое пособие

Редактор *Н. Н. Пьянусова*
Технический редактор *Н. Л. Якубовская*
Корректор *Л. С. Разинкевич*

Подписано в печать 30.12.2015. Формат 60×84¹/₁₆. Бумага офсетная.
Ризография. Гарнитура «Таймс». Усл. печ. л. 6,74. Уч.-изд. л. 5,63.
Тираж 75 экз. Заказ .

УО «Белорусская государственная сельскохозяйственная академия».
Свидетельство о ГРИИРПИ № 1/52 от 09.10.2013.
Ул. Мичурина, 13, 213407, г. Горки.

Отпечатано в УО «Белорусская государственная сельскохозяйственная академия».
Ул. Мичурина, 5, 213407, г. Горки.