

МОРФОФУНКЦИОНАЛЬНЫЕ ИЗМЕНЕНИЯ НЕЙРОНОВ СПИНОМОЗГОВЫХ ГАНГЛИЕВ ПРИ ГРЫЖАХ МЕЖПОЗВОНОЧНЫХ ДИСКОВ У СОБАК

В. В. МАЛАШКО

*УО «Гродненский государственный аграрный университет»,
г. Гродно, Республика Беларусь, 230008, e-mail: patvet@mail.ru*

М. АНИШКЯВИЧЮС

UAB «Jakovo veterinarijos centras», Vilnius, Lithuania, LT-03147

(Потупила в редакцию 14.02.2020)

Межпозвоночные диски являются своего рода гибкими амортизационными подушками, которые убирают излишки механического напряжения и отвечают за сгибание шеи, выгибание спины. Диски в отличие от позвонков гибкие и мягкие, но с возрастом они теряют часть своих свойств. В итоге может возникнуть смещение межпозвоночных дисков или его вещество проникает в полость позвоночного канала, что приводит к компрессии спинного мозга. Межпозвоночная грыжа возникает у любого животного. Однако преимущественно у следующих пород: таксы, ши-тцу, французские бульдоги, корги, бигли, спаниели. К группе риска возникновения межпозвоночных грыж относятся собаки возрастом от трех до семи лет. Дегенеративно-дистрофические изменения позвоночника, осложненные корешковым синдромом, на фоне грыж межпозвоночных дисков составляют 71–80 % всех заболеваний периферической нервной системы.

Для оценки состояния вещества Ниссля (тигроида) в нейронах спинномозговых ганглиев собак разработана схема, где выделено три уровня. Дегенеративно-дистрофические изменения позвоночника, осложненные корешковым синдромом, на фоне грыж межпозвоночных дисков составляют 71–80 % всех заболеваний периферической нервной системы. Грыжи межпозвоночного диска сопровождаются острым повреждением спинного мозга (в английской транскрипции: acute non-compressive nucleus pulposus extrusion (ANNPE) или «disc explosion») и чувствительных спинномозговых ганглиев. При межпозвоночных грыжах в чувствительных ганглиях спинномозговых нервов развивались реактивные изменения, которые сопровождалась перичеселлярным отеком, часть нейронов были с признаками гиперхромии, с повышенной сателлитарной реакцией. Увеличивается количество клеток-теней, многие из них с признаками апоптоза. Регистрируется отслоение капсул от перикарионов, в ряде случаев это расстояние достигает 15–22 мкм. В популяциях крупных, средних и малых нейронов по сравнению с таковыми у интактных животных выявлено уменьшение в 2–3 раза количества нормохромных клеток с центральным положением ядра и ядрышка при одновременном пропорциональном увеличении числа клеток с явлениями периферического хроматолиза и дислокацией ядерно-ядрышкового аппарата.

Ключевые слова: *вещество Ниссля, межпозвоночные грыжи, нейроны, собаки, хроматолиз, спинномозговые узлы, ядро, ядрышко.*

The intervertebral discs are a kind of flexible cushioning pillows that remove excess stress and are responsible for bending the neck, arching the back. Disks, unlike vertebrae, are flexible and soft, but with age they lose some of their properties. As a result, a displacement of the intervertebral discs may occur or its substance penetrates the cavity of the spinal canal, which leads to compression of the spinal cord. An intervertebral hernia occurs in any animal. However, mainly in the following breeds: dachshunds, shih tzu, French bulldogs, corgi, beagles, spaniels. Dogs aged three to seven years are at risk of developing intervertebral hernias. Degenerative-dystrophic changes in the spine, complicated by radicular syndrome, against the background of herniated discs make up 71–80% of all diseases of the peripheral nervous system.

To assess the state of Nissl substance (tigroid) in the neurons of spinal ganglia of dogs, a scheme was developed where three levels were distinguished. Herniated discs are accompanied by acute damage to the spinal cord (non-compressive nucleus pulposus extrusion (ANNPE) or «disc explosion») and sensitive spinal ganglia. With intervertebral hernias in the sensitive ganglia of spinal nerves, reactive changes developed, which were accompanied by pericellular edema, some of the neurons were with signs of hyperchromia, with an increased satellite reaction. The number of shadow cells is increasing, many of them with signs of apoptosis. Detachment of capsules from pericarions is recorded; in some cases, this distance reaches 15–22 μm. In populations of large, medium, and small neurons, as compared to those in intact animals, a 2–3-fold decrease in the number of normochromic cells with a central position of the nucleus and nucleolus was revealed, with a simultaneous proportional increase in the number of cells with peripheral chromatolysis and dislocation of the nucleolar nucleus.

Key words: *Nissl substance, intervertebral hernia, neurons, dogs, chromatolysis, spinal nodes, nucleus, nucleolus.*

Введение

Грыжи межпозвоночного диска обычно сопровождаются острым повреждением спинного мозга (в английской транскрипции: acute non-compressive nucleus pulposus extrusion (ANNPE) или «disc explosion») и чувствительных спинномозговых ганглиев. Дископатии по типу Hansen 2 (протрузия фиброзного кольца), чаще возникает у нехондродистрофоидных пород: немецкая овчарка, чау-чау, лабрадор, боксер доберман и чаще наблюдается хроническое течение и медленное прогрессирование неврологических синдромов. Способствует патологии нарушение водно-солевого обмена, кислородная недостаточность, избыточная нагрузка на позвоночник [7, 17, 18].

Без знания анатомо-функциональных особенностей периферической нервной системы невозможно успешно проводить лечение межпозвоночных грыж. Спинномозговые ганглии как объект исследова-

ния представляют интерес в связи с тем, что в их состав входят чувствительные нейроны, получающие информацию с разных участков тела животного [13]. Каждый спинномозговой нерв имеет два корня – дорсальный и вентральный. На дорсальном корешке находится межпозвоночный спинномозговой узел (ганглий), который содержит чувствительные нейроны. От спинномозгового нерва отходит ветвь, которая иннервирует оболочки спинного мозга. Считается, что нейроны спинальных ганглиев реагируют быстрее и отчетливее, чем нейроны спинного мозга и отличаются большой функциональной пластичностью [15].

Важное значение в оценке деятельности нейронов отводится состоянию вещества Ниссля (хроматофильное вещество, тигроид, базофильное вещество). Известно, что многообразие морфологических проявлений вещества Ниссля и степень его базофилии соответствует определенным функциональным состоянием нейрона. Вещество Ниссля, его оформление и количество считается наиболее характерным для нейронов [5]. Хроматофильное вещество весьма лабильно при изменениях функционального состояния нейронов. В тоже время функциональная интерпретация структурных изменений тигроида разнообразна [19].

Несмотря на многообразие изучения действия межпозвоночных грыж на обменные, репаративные, дистрофические процессы, протекающих в хрящевой ткани, окружающих тканях, отсутствуют комплексные исследования по компенсаторно-приспособительным реакциям в периферической нервной системе у домашних животных [2, 14, 16, 20].

Изучение степени и динамики патологических и морфофункциональных изменений нейронов важно, во-первых, для объяснений многих клинических симптомов, во-вторых для оценки репаративных и компенсаторно-приспособительных возможностей нервной ткани [3]. Ввиду лабильности вещества Ниссля в физиологических условиях и, особенно при патологических изменениях оно является наилучшим индикатором для оценки состояния нейрона [6].

Различные типы нейронов имеют неодинаковую структуру вещества Ниссля. В частности, для моторных клеток головного и спинного мозга характерно его расположение в виде глыбок, формирующих полосы, параллельно тела или ядра (стахихромный тип), в нейронах симпатических ганглиев вещество часто имеет сетевидную структуру (ахрихромный тип), в клетках Пуркинье мозжечка с сетчато-глыбчатым строением (архистихохромный тип), для нейронов чувствительных ганглиев свойственны мелкие зерна, рассеянные по всей цитоплазме (гриохромный тип) [6].

Как свидетельствуют результаты исследований Г. Д. Сафоновой и др. [12] поясничных спинномозговых ганглиев собак, узлы чаще имели эллипсоидную форму, размеры которых составляли в продольном размере $6,15 \pm 0,18$ мм, в поперечном – $2,70 \pm 0,06$ мм. Следует заметить, что размеры ганглиев не зависят от пола и массы тела собак. В центральной части ганглиев собак локализуется от 600 до 650 нейронов различных размеров и имеющих ядро в плоскости продольного среза. Согласно морфометрическим показателям встречались нейроны (мелкие) с диаметром до 45 мкм (62,8 %), средние – 45–60 мкм (12,4 %) и крупные – более 60 мкм (24,8 %). Большое количество исследований посвящено реакции нейронов головного и спинного мозга при различных экстремальных воздействиях, например, при гипокинезии, применение лекарственных препаратов, иммунных реакциях, воздействии шума и др. факторов [1, 9, 10].

Одним из дискуссионных вопросов в нейроморфологии и постоянно обсуждается вопрос о так называемых гиперхромных (темных) нейронах головного и спинного мозга [8, 11]. Данные полученные в настоящее время позволяют предположить, что гиперхромия отражает одну из фаз функционального состояния нейрона. В одном случае состояние гиперхромии может быть обратимым, в других же, особенно при постоянном действии повреждающего фактора, приводит к сморщиванию нейронов и гибели клетки.

В литературных источниках отсутствуют сведения о реакции нейронов спинномозговых ганглиев собак при межпозвоночных грыжах в разных отделах позвоночного столба. Относительно реакции нейронов спинномозговых ганглиев можно акцентировать внимание на исследованиях, проведенных Г. Д. Сафоновой [13]. В процессе удлинения конечности в чувствительных нейронах различных популяций ипсилатеральных узлов спинномозговых нервов прослеживались разнообразные структурные изменения. В популяциях крупных и средних нейронов наиболее характерны различные варианты периферического хроматолиза, чаще в сочетании со смещением ядрышка, при этом значительная часть нейронов сохраняли нормальную структуру.

Обнаруживались клетки со значительно выраженными структурными преобразованиями, такими как изменение формы ядра. Для малых нейронов были более характерны преобразования, касающиеся состояния ядерно-ядрышкового аппарата, помимо смещения данных структурных компонентов, в

некоторых клетках можно было наблюдать такие изменения, как наличие хроматофильного вещества около оболочки ядра.

Цель работы – проследить динамику изменений структуры нейронов спинномозговых ганглиев при межпозвоночных грыжах у собак.

Основная часть

Морфометрические характеристики нейронов изучали в чувствительных ганглиях спинномозговых нервов в грудном отделе с наличием межпозвоночных грыж у четырех собак в XI и XII сегментах (Th11, Th12), три беспородные собаки служили в качестве контроля. Эксперименты проведены с соблюдением правил работы с животными, опубликованных Международным обществом по нейронаукам (Guidelines for the Use of Animals in Neuroscience Research. Membership Directory of the Society, 1992). Биоптаты фиксировали в 10%-ном нейтральном забуференном формалине при $t+4$ °C при pH 6,9–7,0 в фиксаторе по Р. Лилли или смеси ФСУ по А. М. Бродскому.

Для изучения клеточной архитектоники нейронов спинномозговых узлов использовали метод Ниссля, основанного на «регрессивном» резком переокрашивании срезов с последующей дифференцировкой в 70⁰ спирте и модификацию метода – окраска забуференным раствором крезиолового фиолетового прочного по И.В. Викторову [4].

Количественные исследования выполняли на нейронах, имеющих в плоскости среза ядрышко и четко контурированное ядро. У одного животного изучали не менее 150–250 нейронов с подразделением их на крупные, средние и малые, ориентируясь на размерные характеристики тела клетки. В изучаемых популяциях нейронов выделяли 3 группы: нормохромные, гиперхромные и гипохромные клетки. В группе нормохромных нейронов учитывали: центральное положение ядерно-ядрышкового аппарата и с его топографией; в группе гиперхромных нейронов – локализация вещества Ниссля, локализация ядерно-ядрышкового аппарата, размер гранул тигроида, наличие центрального, тотального или периферического хроматолиза, концентрация вещества Ниссля около кариолеммы, степень эктопии ядра; в гипохромных нейронах – наличием периферического хроматолиза, центрального, полюсного хроматолиза с учетом локализации ядерно-ядрышкового аппарата. Оценку гистосрезов проводили с использованием системы «Биоскан», включающей микроскоп ЛОМО МИКМЕД-2, цветную видеокамеру PHILIPS HIP-7830, компьютер и прикладную компьютерную программу под управлением операционной системы Windows.

При межпозвоночных грыжах в чувствительных ганглиях спинномозговых нервов собак развивались реактивные изменения, которые сопровождались перичеллюлярным отеком, часть нейронов были с признаками гиперхромии, с повышенной сателлитарной реакцией. В ряде случаев клетки-сателлиты концентрировались на одном из полюсов клетки. Увеличивается количество клеток-теней, многие из них с признаками апоптоза (рис. 1а).

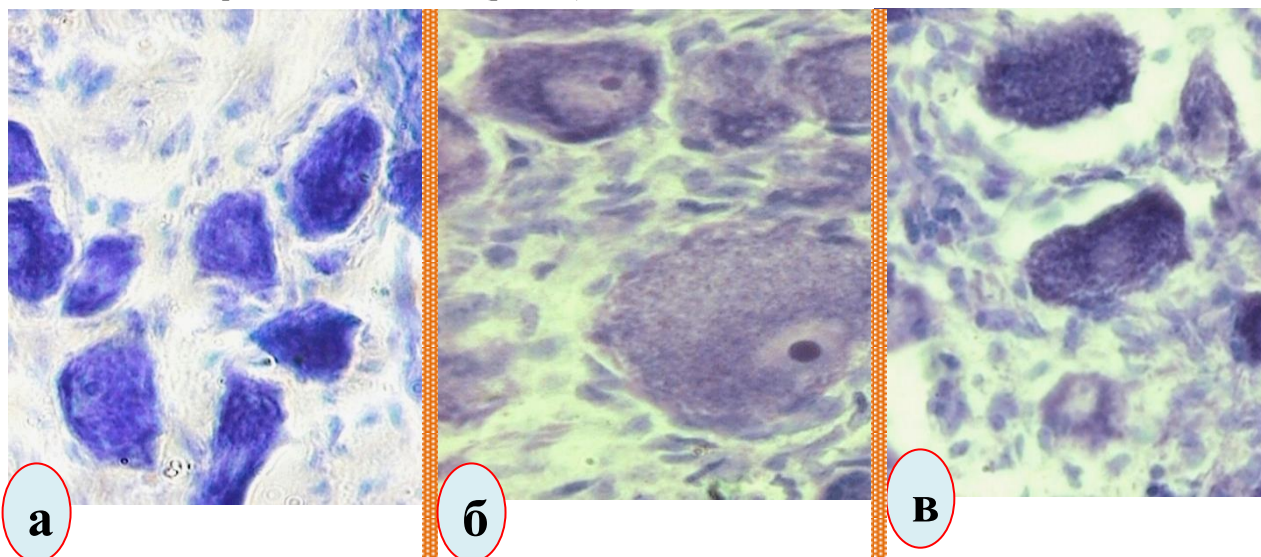


Рис. 1. Появление клеток-теней, деформация контуров, признаки апоптоза (а); тотальный хроматолиз, смещение ядра к полюсу нейрона, гипертрофия ядрышка, повышенная сателлитарная реакция, перичеллюлярный отек (б); отслоение капсул от нейронов. Окраска по Ниссля. Микрофото. Биоскан. Ув.: а, в – 280; б – 400.

Выявлены некоторые особенности реакции ядрышек у тех нейронов, которые подвержены тотальному хроматолизу, а именно, наблюдается резко выраженная его гипертрофия и некоторое смещение к кариолемме (рис. 1б). Регистрируется отслоение капсул от перикарионов, в ряде случаев это рас-

стояние достигает 15–22 мкм (рис. 1в). Хотя известно, что контакт, с клетками нейроглии играет важную роль в регуляции процесса формирования дендритной структуры и функционировании нейрона. В популяциях крупных, средних и малых нейронов по сравнению с таковым у интактных животных выявлено уменьшение в 2–3 раза количества нормохромных клеток с центральным положением ядра и ядрышка при одновременном пропорциональном увеличении числа клеток с явлениями периферического хроматолиза и дислокацией ядерно-ядрышкового аппарата.

Для оценки состояния вещества Ниссля (тигроида) в нейронах спинномозговых ганглиев разработана схема, где выделено три уровня (рис. 2).

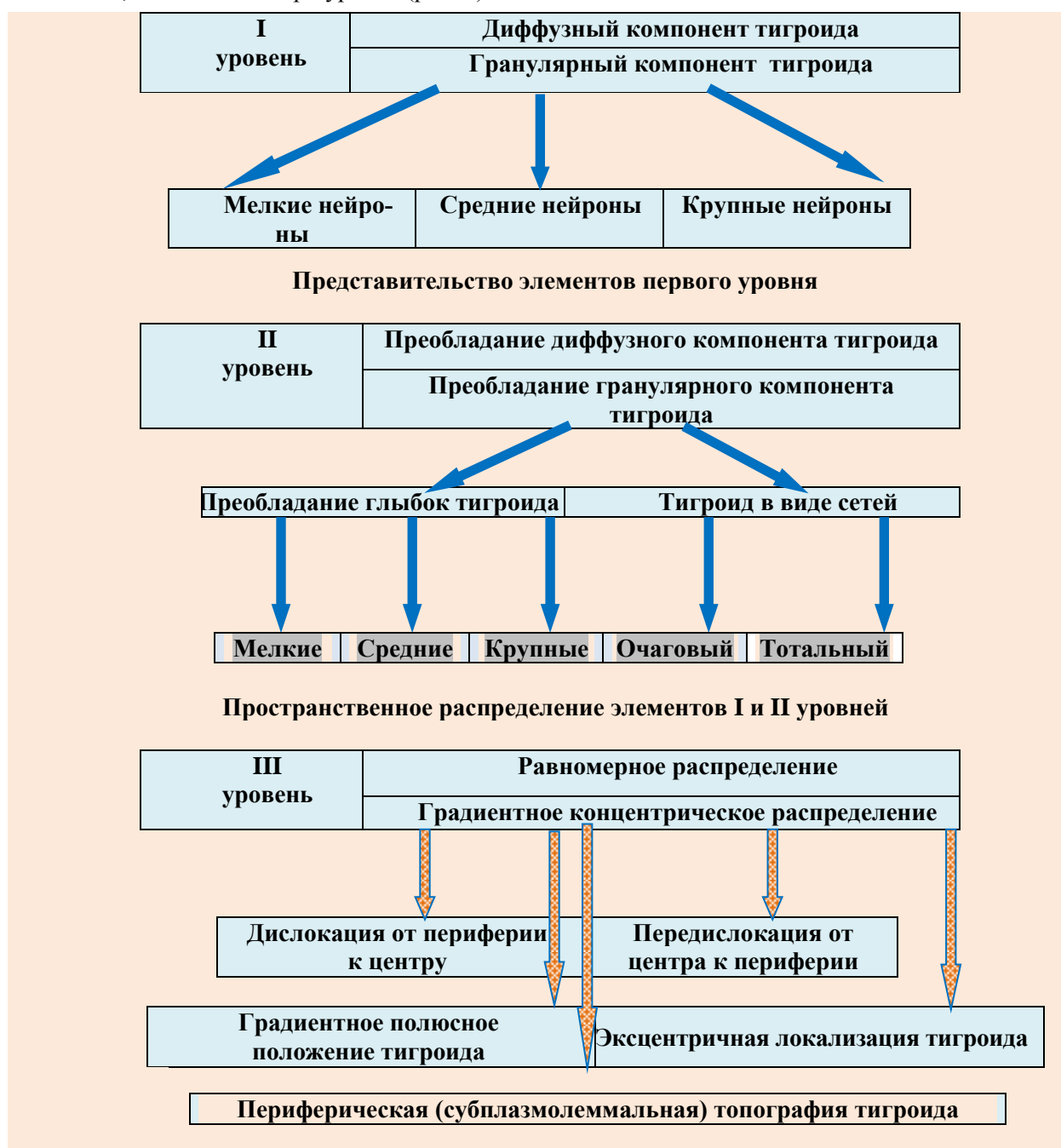


Рис. 2. Уровни структурно-пространственной организации тигроида в нейронах спинномозговых узлов собак (схема)

Первый уровень включает характеристику вещества Ниссля, а именно, диффузный и глыбчатый компоненты. Два вида компонентов присутствуют в мелких, средних и крупных нейронах. Второй уровень оценивался по преобладанию диффузного компонента или глыбчатого компонентов. По размерам были определены мелкие, средние и крупные структуры вещества Ниссля. В цитоплазме нейронов тигроид концентрируется в виде сетей, которые формируют очаговые или тотальные конгломераты.

В третьем уровне рассматривается распределение тигроида по перикариону нейрона. Топография тигроида может быть в нескольких направлениях: от периферии к центру клетки, от центра к периферии цитоплазмы, градиентно-полюсное, эксцентричная локализация и плотно, прилегающее к плазмолемме нейрона. В популяциях крупных и средних нейронов наиболее характерны различные варианты периферического хроматолиза, чаще в сочетании со смещением ядрышка. Для малых нейронов характерные перестройки касались состояния ядерно-ядрышкового аппарата, наряду со смещением данных структурных компонентов, в некоторых нейронах наблюдались такие изменения, как концентрация вещества Ниссля около ядерной оболочки.

Заключение

В нейронах спинномозговых ганглиев при межпозвоночных грыжах у собак наблюдается тенденции структурных преобразований, а именно, уменьшение количества нейронов, имеющих нормальную структуру и увеличение числа нейронов с сочетанными изменениями. Структурные перестройки характеризовались перичеллюлярным отеком, явлениями гиперхромии, повышением сателлитарной реакции, тотальным хроматолизом, появлением клеток-теней и нейронов на стадии апоптоза.

ЛИТЕРАТУРА

1. Артюхина, Н. И. Нейроглиальные изменения в коре большого мозга животных при воздействии белого шума / Н. И. Артюхина, К. К. Гехт, И. П. Левшина // Архив анатомии, гистологии и эмбриологии. – 1981. – Т. 81, № 9. – С. 27–33.
2. Бирючков, М. Ю. Особенности хирургии грыж межпозвоночных дисков / М. Ю. Бирючков // Вопр. нейрохир. – 2005. – № 4. – С. 22–23.
3. Боголепов, Н. Н. Изменения ультраструктуры нервных клеток при сдавливании коры больших полушарий мозга супратенториальными опухолями / Н. Н. Боголепов, З. П. Крушинская // Ж. невропатол. и психиатр. – 1976. – Т. 76, № 4. – С. 501–511.
4. Викторов, И. В. Окраска нервной ткани забуференном раствором кризидолового фиолетового прочного / И. В. Викторов // В сб.: Современные методы морфологических исследований мозга. – М., 1969. – С. 7–10.
5. Гореликов, П. Л. Функциональные изменения хроматофильного вещества и содержание РНК в цитоплазме симпатических нейронов при нарушении синаптической передачи / П. Л. Гореликов // Архив анатомии, гистологии и эмбриологии. – 1981. – Т. 81, № 7. – С. 58–64.
6. Жаботинский, Ю. М. Нормальная и патологическая морфология нейрона / Ю. М. Жаботинский. – Л.: Медицина, 1965. – 322 с.
7. Иргер, И. М. Протрузия грудных межпозвоночных дисков / И. М. Иргер. – М.: Медицина, 1965. – 206 с.
8. Манина, А. А. Ультраструктура и цитохимия нервной системы (атлас) / А. А. Манина. – М.: Медицина, 1978. – 240 с.
9. Насыров, Р. А. Изменения нейронов спинного мозга и спинномозговых узлов при гипокинезии / Р. А. Насыров, Г. В. Коновалов // Архив анатомии, гистологии и эмбриологии. – 1982. – Т. 82, № 5. – С. 27–32.
10. Нетукова, Н. И. Изменения ультраструктуры клеток бульбарных ядер крысы при воздействии каиновой кислоты / Н. И. Нетукова, С. В. Кульчицкий, Я. А. Песоцкая // Морфология. – 2003. – Т. 123. – № 2. – С. 30–32.
11. Орловская, Д. Д. Нейрон в гиперхромном состоянии / Д. Д. Орловская, В. Н. Клешинов // Невропатолог и психиатр. – 1986. – Т. 86, № 7. – С. 961–1120.
12. Сафонова, Г. Д. Общая характеристика спинномозговых ганглиев собак / Г. Д. Сафонова, А. П. Коваленко, Е. А. Хомичева // Морфология. – 2006. – 129, № 2. – С. 84–85.
13. Сафонова, Г. Д. Структурные изменения нейронов чувствительных узлов спинномозговых нервов при удлинении голени взрослых собак / Г. Д. Сафонова // Морфология. – 2011. – Т. 139, № 3. – С. 35–40.
14. Толпекин, Е. Л. Отдаленные результаты микродискэктомии при грыжах поясничных межпозвоночных дисков / Е. Л. Толпекин, Ф. В. Олешкевич // Нейрохирургия. – 2006. – № 3. – С. 33–39.
15. Чурилина, С. Е. Влияние вибрации на ультраструктуру нервных клеток спинальных ганглиев крысы / С. Е. Чурилина // Структура, функция и реактивность клеток: сб. науч. тр. – М., 1973. – Вып. 5. – С. 101–103.
16. Abramovitz, Y. N. Complications of surgery for discogenic disease of the spine / Y. N. Abramovitz // Neurosurg. Clin. of North. Am. – 1993. – Vol. 4, № 1. – P. 167–176.
17. Mathews, H. H. Transforaminal endoscopic microdiscectomy / H. H. Mathews // Neurosurg. Clin. North. Am. – 1996. – Vol. 7. – P. 59–636.
18. Wilson, D. H. Microsurgical and standard removal of the protruded lumbar disc: a comparative study / D. H. Wilson, K. Harbaugh // Neurosurgery. – 1981. – Vol. 8. – P. 422–427.
19. Anand, N. Video-assisted thoracoscopic surgery for thoracic disc disease: Classification and outcome study of 100 consecutive cases with a 2-year minimum follow-up period / N. Anand, J.J. Regan // Spine. – 2020. – Vol. 27, N 8. – P. 871–879.
20. Hott, J. S. Surgical management of giant herniated thoracic discs: analysis 20 cases / J.S. Hott, I. Fiez-Erfan, K. Kenny // J. Neurosurg. Spine. – 2005. – Vol. 3, N 3. – P. 191–197.
21. Sood, P. P. Immunocytochemical localization of angiotensinogen in the Nissl bodies / P. P. Sood, M. Richoux, R. Wegmann // Cell. and Mol. Biol. – 1988. – Vol. 34, N 5. – P. 461–463.
22. Wilson, D. H. Microsurgical and standard removal of the protruded lumbar disc: a comparative study / D. H. Wilson, K. Harbaugh // Neurosurgery. – 1981. – Vol. 8. – P. 422–427.