

МИНИСТЕРСТВО СЕЛЬСКОГО ХОЗЯЙСТВА
И ПРОДОВОЛЬСТВИЯ РЕСПУБЛИКИ БЕЛАРУСЬ

ГЛАВНОЕ УПРАВЛЕНИЕ ОБРАЗОВАНИЯ,
НАУКИ И КАДРОВОЙ ПОЛИТИКИ

Учреждение образования
«БЕЛОРУССКАЯ ГОСУДАРСТВЕННАЯ
ОРДЕНОВ ОКТЯБРЬСКОЙ РЕВОЛЮЦИИ
И ТРУДОВОГО КРАСНОГО ЗНАМЕНИ
СЕЛЬСКОХОЗЯЙСТВЕННАЯ АКАДЕМИЯ»

Е. Л. Микулич

МОРФОЛОГИЯ СЕЛЬСКОХОЗЯЙСТВЕННЫХ ЖИВОТНЫХ СИСТЕМЫ ВНУТРЕННИХ ОРГАНОВ

*Рекомендовано учебно-методическим объединением
в сфере высшего образования Республики Беларусь
по образованию в области сельского хозяйства
в качестве учебно-методического пособия
для студентов учреждений образования,
обеспечивающих получение общего высшего образования
по специальности 6-05-0811-02 Производство
продукции животного происхождения*

Горки
БГСХА
2025

УДК 591.4(075.8)

ББК 28.66я73

М59

*Рекомендовано методической комиссией
факультета биотехнологии и аквакультуры 25.03.2024 (протокол № 7)
и Научно-методическим советом БГСХА 27.03.2024 (протокол № 7)*

Автор:

кандидат ветеринарных наук, доцент *Е. Л. Микулич*

Рецензенты:

кандидат ветеринарных наук, доцент *А. Н. Притыченко*;
доктор ветеринарных наук, профессор *В. В. Малашко*

Микулич, Е. Л.

М59 Морфология сельскохозяйственных животных. Системы внутренних органов : учебно-методическое пособие / Е. Л. Микулич. – Горки : БГСХА, 2025. – 192 с. : ил.

ISBN 978-985-882-614-7.

Описаны строение и видовые особенности морфологии висцеральных систем сельскохозяйственных животных (органы пищеварения, дыхания, мочевого выделения, репродуктивная система, кожа и производные кожи) и интегрирующих (сердечно-сосудистая система, эндокринная система, органы кроветворения, нервная система и органы чувств).

Для студентов учреждений образования, обеспечивающих получение общего высшего образования по специальности 6-05-0811-02 Производство продукции животного происхождения.

УДК 591.4(075.8)

ББК 28.66я73

ISBN 978-985-882-614-7

© УО «Белорусская государственная
сельскохозяйственная академия», 2025

ВВЕДЕНИЕ

С глубокой древности строение живых существ изучала анатомия. Однако с тех пор как Гете в конце XVIII в. ввел в естествознание новый термин «морфология», большинство специалистов, изучающих форму и строение тела человека и животных, предпочитают называть себя морфологами. Кроме анатомии морфология включает в себя все другие науки, изучающие организацию и развитие живых форм и систем.

В системе высшего сельскохозяйственного образования морфология является фундаментальной дисциплиной при подготовке зооинженеров, призванных решать все задачи по обслуживанию животных, повышению их продуктивности и предупреждению заболеваний различной этиологии.

Изучение морфологии животных способствует развитию широкого биологического кругозора. В процессе обучения необходимо овладеть теоретическими знаниями по цитологии, эмбриологии, общей и частной гистологии, уметь работать с микроскопом и читать гистологические препараты, в совершенстве знать общие закономерности строения организма животных. Кроме того, необходимо иметь понятие о воздействии среды обитания, характера и способа добывания пищи, защиты и других факторов на видовые особенности строения организмов; приобрести знания и навыки по функциональной, топографической и сравнительной морфологии. Следует научиться определять границы отдельных областей тела, звеньев конечностей, суставов и расположение отдельных органов – топографию.

В данном пособии представлены цветные рисунки макро- и микропрепаратов органов висцеральных систем организма сельскохозяйственных животных: лошадей, свиней и крупного рогатого скота; описаны особенности их топографии и строения. Из текста исключена излишняя детализация при изложении некоторых анатомических данных.

Представленное пособие содержит в достаточном объеме материал для подготовки и успешной сдачи второго и третьего модулей дисциплины «Морфология сельскохозяйственных животных».

1. ПОЛОСТИ ТЕЛА ЖИВОТНОГО

В организме имеются три полости тела: грудная, брюшная и тазовая.

Грудная полость – расположена внутри грудной клетки. Полость выстлана внутригрудной фасцией и серозной оболочкой – плеврой, сращенной с фасцией. В грудной полости различают три области: а) входную – краниальную на уровне первых двух костных сегментов грудной клетки; б) среднюю – от входа до уровня 7-го межреберья у крупного рогатого скота и лошадей и 6-го межреберья у свиней; в) диафрагмальную – от вершины купола диафрагмы до прикрепления ее мышечного отдела к реберной стенке.

Брюшная полость – краниально отграничена диафрагмой, каудально продолжается до входа в тазовую полость. Крышу брюшной полости составляют последние грудные и поясничные позвонки, расположенные под ними мышцы. Боковые и вентральные стенки образованы мышцами и фасциями живота. В краниальной части боковых стенок брюшной полости находятся последние ребра и вентрально-мечевидный хрящ. Внутренняя поверхность брюшной полости выстлана поперечной фасцией и сращенным с ней париетальным (пристенным) листком серозной оболочки – брюшиной. Брюшную полость условно разделяют на отделы и области. Различают три отдела (рис. 1):

1) краниальный – расположен от сегментальной плоскости, мысленно проведенной касательно каудальному краю последних ребер, до диафрагмы. В отделе разграничивают три области (рис. 1): вентрально лежит область мечевидного хряща, ее дорсальная граница проходит по линиям реберных дуг; дорсально между реберной стенкой и диафрагмой и по бокам расположены правое и левое подреберье;

2) средний брюшной – расположен между передним отделом и плоскостью, перпендикулярной позвоночнику на уровне маклоков. В среднем отделе четыре области: правая и левая подвздошные области лежат между боковыми стенками брюшной полости до парасагиттальных плоскостей, проведенных мысленно на уровне концов поперечных отростков поясничных позвонков; пупочная область – в вентральной части средней брюшной полости; поясничная, или почечная, область располагается дорсально над мысленно проведенной плоскостью на уровне середины последнего ребра;

3) задний брюшной – расположен от сегментальной плоскости на уровне маклоков до входа в тазовую полость. В этом отделе три области: правая и левая паховые являются продолжением подвздошных

областей; между ними находится лонная область (срамная), которая является продолжением пупочной области.

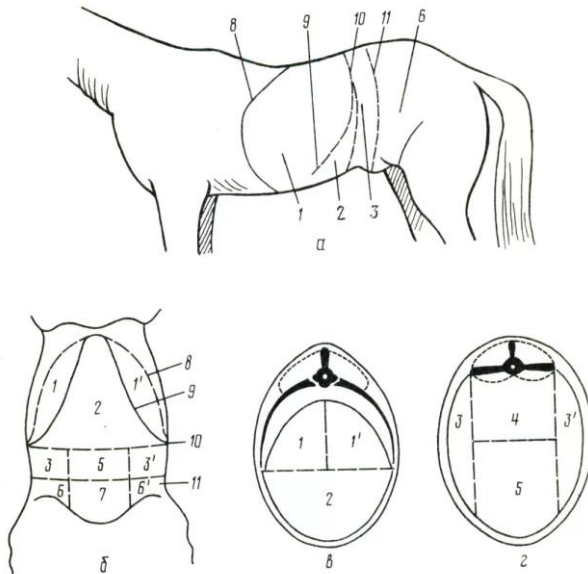


Рис. 1. Области брюшной полости: *а* – с боковой стороны; *б* – с вентральной стороны; *в* – краниальная область; *г* – средняя область; *1* – левое подреберье; *1'* – правое подреберье; *2* – область мечевидного хряща; *3* – левая подвздошная область; *3'* – правая подвздошная область; *4* – поясничная область; *5* – пупочная область; *6* – левая паховая область; *6'* – правая паховая область; *7* – лонная область; *8* – диафрагма; *9* – реберная дуга; *10* – сегментальная плоскость между краниальной и средней областями брюшной полости; *11* – граница с задним отделом брюшной полости

Тазовая полость – ее стенки образованы костями тазового пояса, крестцовой костью, первыми хвостовыми позвонками, крестцово-седалищными связками и мышцами. Полость выстлана подвздошной и тазовой фасциями. В тазовой полости различают: а) краниальный вход, обозначенный пограничной линией, проходящей по мысу, затем краниальному краю крыльев крестцовой кости, подвздошно-лонному гребню до лонного бугорка; б) каудальный вход (выход), ограниченный вентрально-седалищной дугой, по бокам – крестцово-седалищными связками (правой и левой), дорсально – первыми хвостовыми позвонками. Между краниальным и каудальным входом можно выделить

среднюю часть тазовой полости. В средней части находится дно костного таза в виде углубления между правыми и левыми лонными и седалищными костями.

2. ОБЩИЕ ПРИНЦИПЫ СТРОЕНИЯ ОРГАНИЗМА И ВНУТРЕННИХ ОРГАНОВ

Анатомия – это раздел морфологии, изучающий форму и строение отдельных органов, их систем и целостного организма.

Организм – представляет собой живую, целостную, существующую самостоятельно, исторически сложившуюся систему, имеющую свое особое строение и развитие, обусловленное наследственными свойствами, взаимодействием его частей и влиянием среды. Организм состоит из органов, объединенных в системы и аппараты, которые обеспечивают все проявления его жизни: реактивность, обмен веществ, размножение, рост и развитие.

Орган – часть тела животного, которая состоит из различных тканей, объединенных в соответствующую форму, занимает определенное положение в организме и выполняет специфическую функцию (кость, мышца, печень, селезенка и др.).

Органы, имеющие единое происхождение, сходное строение и выполняющие общую функцию, образуют **систему органов** (нервная, сосудистая и др.). Органы, выполняющие определенную функцию, но имеющие разное строение и происхождение, образуют аппараты (аппарат движения, пищеварения и др.). Системы органов могут входить в аппараты. Так, костная и мышечная системы входят в аппарат движения.

Системы органов и аппараты в зависимости от их морфофункциональных особенностей делят на три группы: соматическую, висцеральную и интегрирующую. В соматическую группу входят аппарат движения (костная и мышечная системы) и система органов кожного покрова, которые образуют сому – стенки тела целостного организма. В висцеральную группу входят пищеварительный, дыхательный и мочеполовой аппараты, которые составляют внутренности. В группу интегрирующих систем входят эндокринная, сердечно-сосудистая и нервная системы с органами чувств.

Совокупность же всех систем и аппаратов образует сложный целостный организм. По строению все многообразие органов различных систем и аппаратов можно объединить в два типа: компактные (паренхиматозные) и трубнообразные.

Компактные органы, как правило, состоят из четырех тканей: соединительной (рыхлой и плотной), крови и специфической, связанной с функциональной особенностью органа. Соединительная ткань составляет *строму* органа, в которой различают: 1) капсулу, покрывающую орган снаружи; 2) междольковые и внутريدольковые соединительные прослойки, по которым проходят сосуды и нервы. Строма является мягким каркасом органа, местом вхождения и разветвления в органе лимфоидной ткани, сосудов, нервов и выводных протоков.

Специфическая ткань образует *паренхиму* органа – это определенным образом организованная специфическая ткань, составляющая главную массу долек и выполняющая функции, свойственные органу (газообмен, выработка секрета и др.). Обычно это эпителиальная ткань, вид и характер деятельности которой в разных органах различен.

Большинство органов висцеральных систем построены по типу **трубкообразных**, или полых, органов. Их стенка состоит из слизистой оболочки, подслизистой основы, мышечной и наружной (серозной, или адвентиции) оболочек.

Слизистая оболочка выстилает полости трубкообразных органов, соприкасается с их содержимым. Это определяет особенности ее строения. Слизистая состоит из эпителия, собственно слизистой и мышечной пластинки слизистой. Поверхность ее всегда увлажнена или покрыта слизью (продукт выделения бокаловидных клеток эпителия), которая обеспечивает скольжение содержимого и предохраняет поверхность органа от повреждения.

Эпителий выстилает просвет трубкообразного органа. Он может быть одно- и многослойным. Собственно слизистый слой представлен рыхлой соединительной и ретикулярной тканями, в нем располагаются сосуды, нервы, пристенные железы и лимфоидные скопления. Мышечная пластинка слизистой образована гладкой мышечной тканью.

Подслизистая основа образована рыхлой соединительной тканью, в которой располагаются сплетения сосудов, нервов и их окончаний.

Мышечная оболочка представлена двумя слоями гладкой мышечной ткани – внутренним, или кольцевым, и наружным, или продольным. Попеременное сокращение слоев – перистальтика, приводит к перемешиванию и продвижению содержимого.

Серозная оболочка покрывает трубкообразные органы, расположенные в полостях тела, и состоит из собственной пластинки (рыхлой соединительной ткани) и мезотелия (однослойного эпителия). Органы, располагающиеся вне полостей, покрыты адвентицией – соединительной тканью, связывающей их с другими органами.

3. СИСТЕМА ОРГАНОВ ПИЩЕВАРЕНИЯ

Пищеварительная система обеспечивает организм необходимыми для его построения и жизнедеятельности веществами, поступающими в виде пищи (белками, жирами, углеводами, водой, витаминами, макро- и микроэлементами).

Пищеварительную систему млекопитающих делят на четыре отдела: головной, передний, средний и задний (рис. 2).

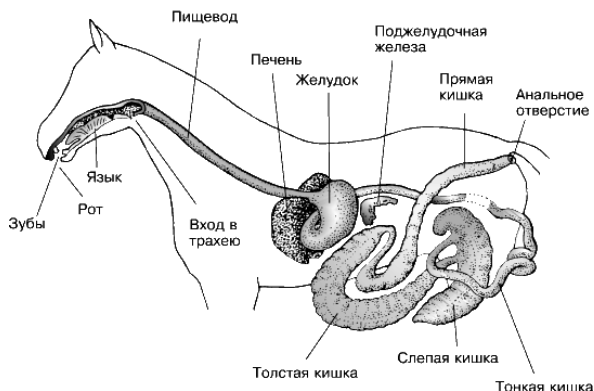


Рис. 2. Пищеварительная система лошади

Головная кишка, или ротоглотка, состоит из рта и глотки. Здесь происходит захват пищи и воды, механическая обработка корма, его увлажнение и частичное расщепление, формирование пищевого кома и проталкивание его в переднюю кишку.

Передняя кишка, или пищеводно-желудочный отдел, состоит из пищевода и желудка. В нем происходят начальные этапы переваривания белков, всасывание воды и некоторых растворимых солей.

Средняя кишка, или тонкий отдел кишечника, включает в себя двенадцатиперстную, тощую и подвздошную кишки, а также печень и поджелудочную железу, связанные протоками с двенадцатиперстной кишкой. Здесь идут наиболее интенсивные процессы переваривания и всасывания всех питательных веществ.

Задняя кишка, или толстый отдел кишечника, состоит из слепой, ободочной и прямой кишок. Прямая кишка открывается наружу заднепроходным отверстием – анусом. В задней кишке продолжают процессы всасывания, а у некоторых животных (лошадь) и расщепление веществ, формирование и выбрасывание каловых масс.

3.1. Ротоглотка

Ротовая полость является начальным отделом пищеварительной трубки. К органам ротовой полости относятся: губы, щеки, зубы, десны, язык, твердое и мягкое нёбо, слюнные железы, миндалины.

Функции ротовой полости: захват пищи, ее предварительная механическая обработка (пережевывание), формирование пищевого кома, его увлажнение и ослизнение, начальные этапы ращепления углеводов, определение вкуса пищи, издавание звуков.

Крышей ротовой полости является твердое и мягкое нёбо; боковые стенки образованы костями лицевого отдела черепа и мышцами, связанными с ними, щеками; вход в ротовую полость – *ротовая щель* – находится между губами; выход в глотку – *зев* – между мягким нёбом и корнем языка. Ротовая полость имеет также *преддверие ротовой полости*, которое снаружи отграничено губами и щеками, а изнутри – зубами и деснами.

Губы – кожно-мышечные складки, ограничивающие ротовую щель. Они принимают участие в приеме воды (кроме собак), а у лошадей и мелких жвачных еще и в приеме корма, являются органами осязания принимаемого корма.

Снаружи губы покрыты волосами, а со стороны полости – слизистой оболочкой с многослойным плоским эпителием. Место соединения верхней и нижней губ называется *спайкой*. В основе губ залегает круговая мышца рта, в которую вплетаются лицевые мышцы. Губы богато снабжены чувствительными нервными окончаниями.

У крупного рогатого скота губы безволосые, малоподвижные. Верхняя губа сливается с областью ноздрей, образуя носогубное зеркалаще. Нижняя губа короткая, толстая, прикрыта верхней.

У свиньи губы малоподвижные, узкие, с небольшим количеством волос. Верхняя губа переходит в хоботок, нижняя заострена.

У лошади губы тонкие, длинные, очень подвижные и чувствительные, поросшие вибрисами и нежными короткими волосами.

Щеки – кожно-мышечные пластинки, образующие боковые стенки ротовой полости. Снаружи покрыты кожей с волосами, изнутри выстланы слизистой оболочкой с многослойным плоским эпителием. У жвачных со стороны ротовой полости щеки покрыты слизистой оболочкой с ороговевшими сосочками, а у свиньи и лошади слизистая оболочка щек гладкая. В основе щек находится щечная мышца.

Щеки способствуют удержанию корма и выдавливанию секрета слюнных желез.

Десны – слизистая оболочка, покрывающая челюсти вокруг основания видимой части коронки зубов. Десны бедны чувствительными нервными окончаниями, но богаты сосудами, имеют розовый цвет. У жвачных на верхней десне в области тела резцовых костей вместо отсутствующих резцов образуется толстая пластинка ороговевшего эпителия – *зубная пластинка*, это позволяет животным захватывать большие пучки травы.

Зубы – очень прочные органы, расположенные на верхней и нижней челюстях в виде зубных аркад. Функции зубов – захват, удержание и измельчение корма. Количество, размеры и форма зубов у млекопитающих различаются: у крупного рогатого скота – 32 зуба, у свиньи – 44; у лошади – 36–40 зубов. Зубы бывают двух поколений: *молочные* и *постоянные*. По положению на зубных аркадах различают *резцы* (*I*), *клыки* (*C*) и *коренные* зубы, которые подразделяются на *премоляры* (*P*) и *моляры* (*M*) (рис. 3).

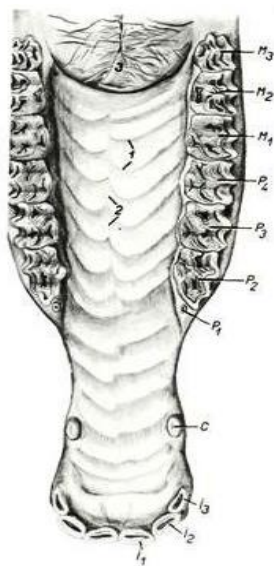
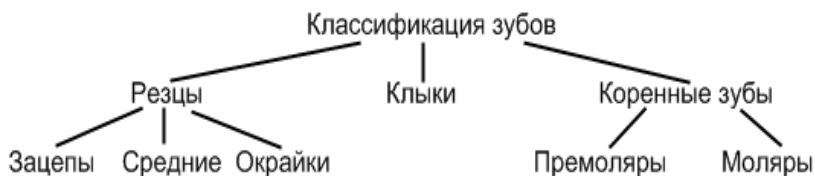


Рис. 3. Твердое нёбо и верхняя зубная дуга лошади: *I* – резцы (*1* – зацепы, *2* – средние, *3* – окрайки); *C* – клыки; *P* – премоляры; *M* – моляры

По особенности строения зубы делятся на короткокоронковые и длиннокоронковые (рис. 4). У короткокоронковых зубов коронка короткая, хорошо выражена шейка, корень длинный. В течение жизни животного эти зубы не выдвигаются из альвеол. У длиннокоронковых зубов коронка длинная, плохо выражена шейка, корень короткий, зубы нарастают по мере выдвигания их из альвеол. Длиннокоронковые зубы поверх эмали покрыты цементом, поэтому имеют желтый цвет.

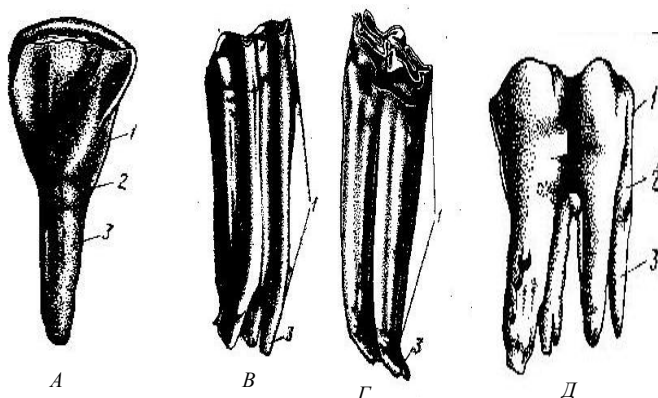


Рис. 4. Короткокоронковые (А, Д) и длиннокоронковые (В, Г) зубы:
1 – коронка; 2 – шейка; 3 – корень

Общее число зубов выражают зубной формулой в виде дроби. В числителе указывают число резцов, клыков и коренных зубов на всей челюсти или одной половине челюсти, в знаменателе – зубы нижней челюсти (все или половину).

$$\text{Зубная формула КРС: } P = \frac{0.0.3.3.}{4.0.3.3.}$$

Резцов у КРС на верхней челюсти нет, на нижней их четыре пары (зацепы, средние медиальные, средние латеральные и окрайки), все они короткокоронковые. Клыков нет. Коренные зубы длиннокоронковые, лунчатые (рис. 5).

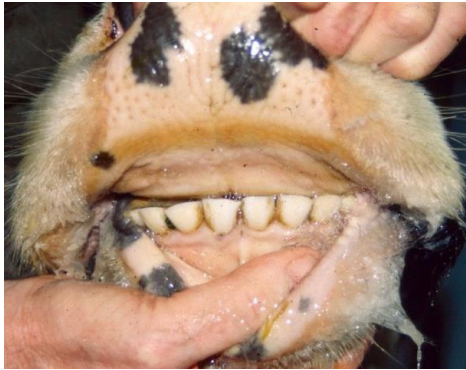

Рис. 5. Зубы КРС

Зубная формула лошади: $P = \frac{3.1.3.3.}{3.1.3.3.}$

Клыки имеются у самцов, у кобыл клыки бывают редко. Все зубы у лошади длиннокоронковые. Коренные зубы складчатые (рис. 6).

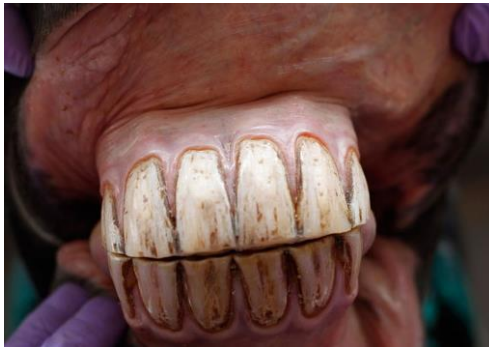

Рис. 6. Зубы лошади

Зубная формула свиньи: $P = \frac{3.1.4.3.}{3.1.4.3.}$

Резцы делят на зацепы, средние и крайки. Все зубы свиньи, кроме клыков, короткокоронковые. Коренные зубы многобугорчатые (рис. 7).

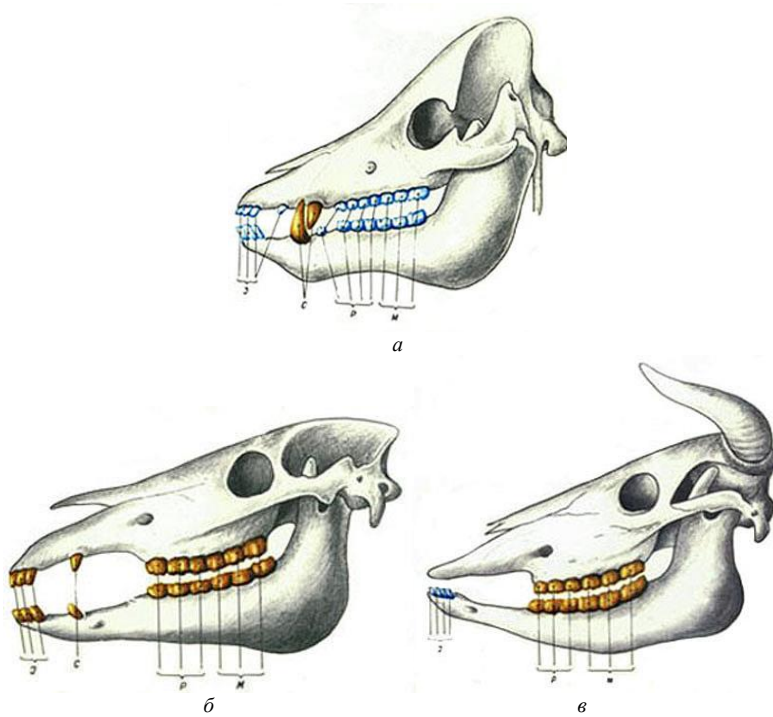


Рис. 7. Схема расположения

проходящих в нем трубочек. Дентин продуцируют клетки одонтобласты, расположенные на границе с пульпой. Вся масса дентина пронизана многочисленными дентинными трубочками, в которых проходят отростки одонтобластов. По трубочкам осуществляется питание зуба.

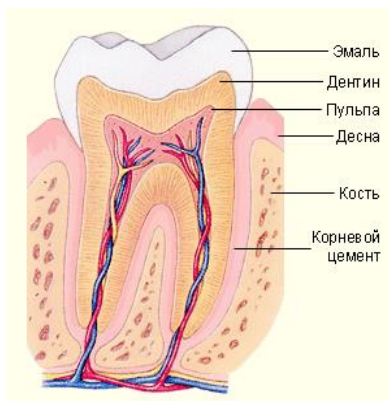


Рис. 8. Коренной зуб в разрезе

Цемент – образуется в области корня и содержит до 70 % неорганических солей. По своему строению напоминает грубоволокнистую костную ткань, в которой отсутствуют сосуды, поэтому питание ее происходит диффузно.

Пульпа – рыхлая соединительная ткань, заполняющая полость зуба и каналы корней. В ней проходят сосуды и нервы.

Твердое нёбо – крыша ротовой полости, которая отделяет ее от носовой. Костной основой твердого нёба являются нёбные отростки резцовых, верхнечелюстных костей и горизонтальные пластинки нёбных костей. Вдоль нёба проходит нёбный шов, который в задней части его исчезает. Позади резцов на нёбном шве возвышается резцовый сосочек, по сторонам которого открывается парный резцовый канал, через который носовая полость сообщается с ротовой. Справа и слева от шва располагаются нёбные валики различной формы и в неодинаковом количестве у разных видов животных (у свиньи – 20–22; у КРС – 15–20; у лошади – 16–18). Образованы они слизистой оболочкой, покрытой многослойным плоским эпителием. В задней части они сглаживаются и исчезают. Спереди и по бокам твердое нёбо переходит в десну, а в задней части – в мягкое нёбо (рис. 9).

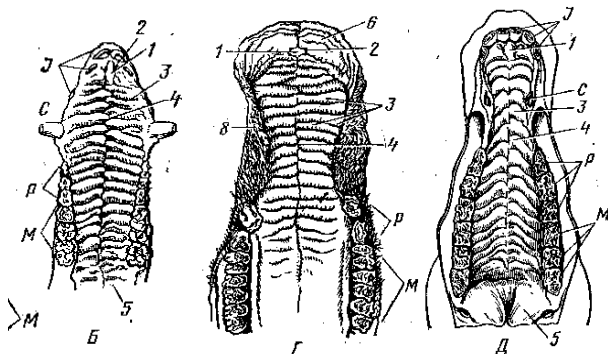


Рис. 9. Твердое нёбо и верхняя зубная дуга:
 Б – свиньи; Г – крупного рогатого скота; Д – лошади;
 1 – резцовый сосочек; 2 – парный резцовый канал;
 3 – нёбные валики; 4 – нёбный шов; 5 – мягкое нёбо;
 I – резцы; С – клыки; Р – премоляры; М – моляры

Мягкое нёбо (нёбная занавеска) – складка слизистой оболочки, являющаяся продолжением слизистой оболочки твердого нёба. Задний свободный конец мягкого нёба называется *нёбной дугой*, которая формирует выход из ротовой полости в глотку – зев. На мягком нёбе различают ротовую поверхность, выстланную многослойным плоским эпителием, и глоточную поверхность, выстланную мерцательным эпителием. В толще мягкого нёба имеются мышцы, железы и скопления лимфоидной ткани – *миндалины*.

У КРС и свиньи мягкое нёбо короткое, зев широкий; у лошади оно длинное, довольно плотно закрывает вход в глотку, соприкасаясь с надгортанным хрящом. Поэтому лошади практически не могут дышать ртом.

Миндалины – крупные скопления лимфоидной ткани в складках слизистой оболочки в виде множества лимфатических фолликулов на границе ротовой полости и глотки. Различают непарную *нёбную* миндалину – в слизистой оболочке мягкого нёба; парные нёбные миндалины – на границе нёбной занавески и корня языка справа и слева; непарную *глоточную* – между входами в глоточнобарабанные (евстахиевы) трубы и непарную *язычную* – на корне языка. В совокупности они образуют *лимфоэпителиальное глоточное кольцо*, выполняющее функцию защитного барьера.

Дно ротовой полости – почти целиком занято языком, выстлано слизистой оболочкой. В боковых частях дна есть ряд сосочков, куда

открываются протоки подъязычной слюнной железы. От переднего участка дна ротовой полости к языку тянется складка слизистой оболочки – *уздечка языка*. По бокам от нее у рогатого скота и лошади видны два возвышения – *подъязычные*, или *голодные*, *бородавки* (отсутствуют у свиньи).

Язык – массивный подвижный мышечный орган, служащий для захвата, перемешивания, продвижения и определения вкуса корма.

Он состоит из корня, тела и верхушки. На верхушке языка различают четыре поверхности – дорсальную, две боковые и вентральную. Тело языка срастается с дном ротовой полости. У разных животных язык имеет видовые особенности.

У крупного рогатого скота верхушка языка заострена, занимает переднюю часть ротовой полости, упирается в резцовые зубы. К вентральной поверхности прикрепляется двойная уздечка. Тело расположено между коренными зубами, и на нем различают спинку и две боковые поверхности. На спинке имеется утолщение – подушка языка. Корень простирается от конца коренных зубов до надгортанника. Язык глубоко лежит в ротовой полости, так что свободной оказывается лишь спинка (рис. 10, а).

У лошади язык подвижный, с закругленной верхушкой и длинным телом без подушки. Уздечка языка одинарная. Язычного хряща нет. Нитевидные сосочки длинные, мягкие и тонкие. Конических сосочков нет. Валиковидных сосочков два – около корня языка. Два крупных листовидных сосочка лежат по сторонам языка (рис. 10, б).

У свиньи язык относительно узкий, с длинной верхушкой. На теле подушки нет. Язычный хрящ хорошо выражен. Нитевидные сосочки мягкие и тонкие. На корне языка расположены многочисленные крупные конические сосочки, направленные вершинами назад. Грибовидные сосочки есть не только на спинке, но и по бокам тела языка, где они особенно многочисленны. Два валиковидных сосочка расположены около корня языка. По бокам от них, на боковых поверхностях тела языка, имеется по одному вкусовому листовидному сосочку, содержащему наибольшее количество вкусовых лукович – до 7 тыс. (рис. 10, в).

Гистологическое строение. Основная масса языка образована поперечно-полосатой мышечной тканью, пучки волокон которой расположены вертикально и горизонтально, что позволяет ему осуществлять сложные движения. Кроме того, к языку подходят мышцы от подъязычной кости и подбородка, обеспечивающие движения языка вперед, назад и вбок.

Сверху язык покрыт слизистой оболочкой с многослойным плоским эпителием. Собственная пластинка слизистой оболочки образована рыхлой соединительной тканью с большим количеством сосудов, нервов и слюнных желез. На дорсальной поверхности слизистая оболочка формирует выросты – сосочки языка, которые по функции делятся на механические и вкусовые.

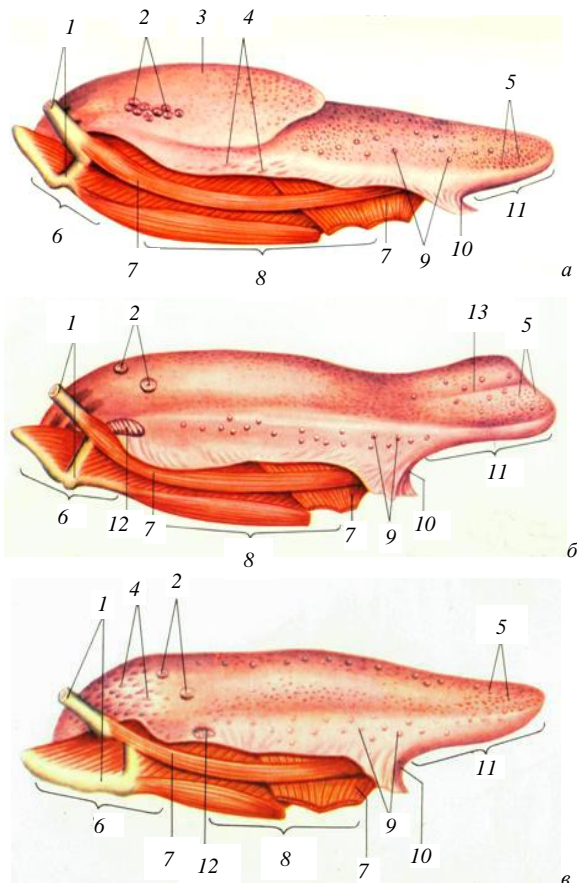


Рис. 10. Язык: *а* – КРС; *б* – лошади; *в* – свиньи;
 1 – подъязычная кость; 2 – валиковидные сосочки; 3 – подушка;
 4 – конические сосочки; 5 – нитевидные сосочки; 6 – корень;
 7 – мышцы; 8 – тело; 9 – грибовидные сосочки; 10 – уздечка;
 11 – верхушка; 12 – листовидные сосочки; 13 – язычный желобок

Механические сосочки – нитевидные и конические – удерживают частицы корма. Нитевидные сосочки располагаются на верхушке и теле языка, а конические – на корне (у лошади их нет).

Механические сосочки покрыты многослойным плоским ороговевшим эпителием, который особенно толстый на вершине сосочка за счет рогового слоя, что придает сосочку жесткость, а языку шероховатость и предохраняет слизистую от повреждения (рис. 11).

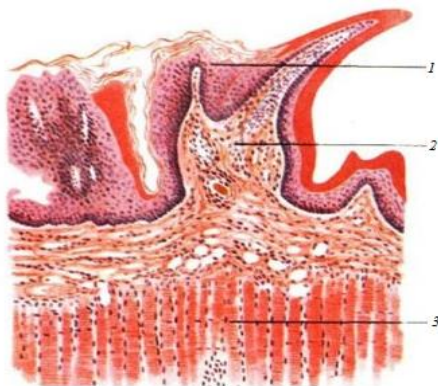


Рис. 11. Строение нитевидного сосочка языка:
1 – эпителий сосочка; 2 – собственная пластинка
слизистой; 3 – мышечная ткань

Вкусовые сосочки – грибовидные, валиковидные и листовидные – выполняют функцию органа вкуса. Грибовидные сосочки находятся среди нитевидных на верхушке и теле языка, валиковидные – на теле языка около корня, листовидные – на боковых поверхностях около корня языка в виде двух овальных утолщений (у крупного рогатого скота их нет).

Каждый вкусовой сосочек представляет собой определенной формы складку слизистой оболочки. У грибовидных сосочков (рис. 12) складка расширена сверху и сужена внизу. У валиковидных сосочков такая же складка, но в глубине слизистой. Листовидные – состоят из ряда продольных складок, разделенных бороздами (рис. 13, 14).

Все вкусовые сосочки имеют сходное гистологическое строение. Эпителий сосочков многослойный, плоский, неороговевающий. На боковых сторонах сосочков в слое эпителия залегают *вкусовые луковицы* – хеморецепторы, реагирующие на вкус корма (рис. 12, 13).

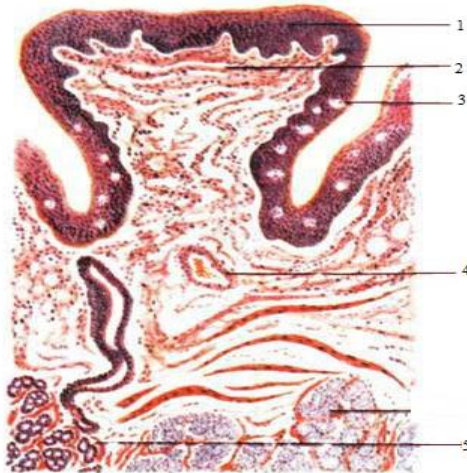


Рис. 12. Строение грибовидного сосочка:
 1 – многослойный плоский ороговевший эпителий;
 2 – собственная пластинка слизистой оболочки;
 3 – вкусовые почки; 4 – кровеносный сосуд;
 5 – слизистые железы

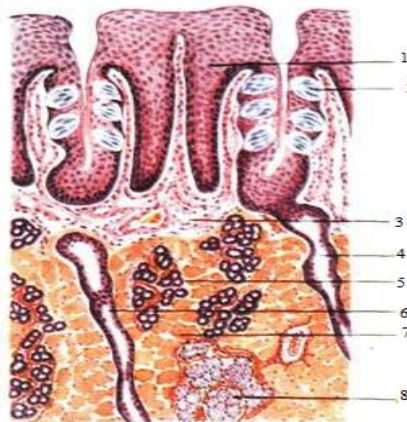


Рис. 13. Строение листовидного сосочка:
 1 – эпителий сосочка; 2 – вкусовая луковица
 с вкусовой порой; 3 – собственная пластинка слизистой;
 4, 6 – выводные протоки; 5 – серозные железы языка;
 7 – поперечно-полосатые мышечные волокна; 8 – слизистые железы

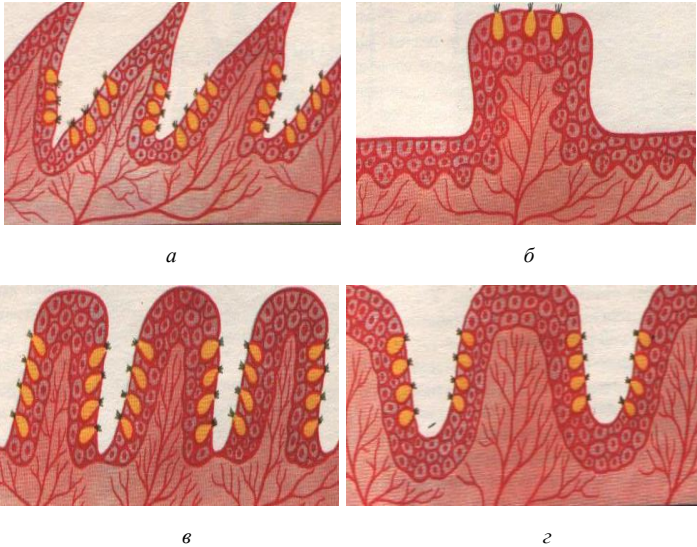


Рис. 14. Сосочки языка: *а* – нитевидный; *б* – грибовидный;
в – листовидный; *г* – валиковидный

Вкусная луковича – эллипсоидной формы тельце, состоящее из плотно уложенных вытянутых клеток анализаторов и опорных клеток. На поверхности эпителия вкусная луковича открывается отверстием – вкусовой порой, которая ведет в небольшое углубление – вкусовую ямку. Вкусные клетки на апикальном полюсе имеют микроворсинки, которые являются вторично чувствующими клетками органа вкуса (рис. 15).

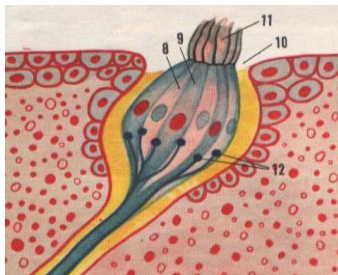


Рис. 15. Вкусная луковича: 8 – клетка-анализатор;
9 – опорная клетка; 10 – пора луковичи;
11 – микроворсинка; 12 – нервное волокно луковичи

Слюнные железы – вырабатывают секрет – слюну, которая увлажняет корм. Секрет может быть серозным, слизистым и смешанным. Слюнные железы, располагающиеся в стенках органов ротовой полости, называются пристенными, к ним относятся многочисленные мелкие губные, щечные, язычные, нёбные железы. Железы, располагающиеся за пределами ротовой полости, – застенные: околоушные, нижнечелюстные и подъязычные (парные органы) (рис. 16).

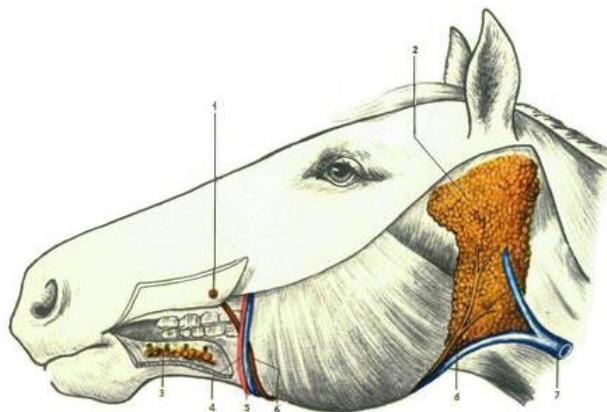


Рис. 16. Слюнные железы:

1 – выводной проток; 2 – околоушная слюнная железа; 3 – подъязычная слюнная железа; 4 – артерия; 5 – вена; 6 – протоки; 7 – яремная вена

Околоушная железа – располагается между наружным слуховым проходом, углом нижней челюсти и крылом атланта: у крупного рогатого скота – в виде удлинённого треугольника с вершиной, опущенной вниз; у лошади – в виде прямоугольника, вытянутого дорсовентрально; у свиньи – в виде массивного треугольника, обращенного вершиной дорсально.

Выводные протоки отдельных долек объединяются в общий проток околоушной железы, который проходит в межчелюстном пространстве, затем через сосудистую вырезку выходит на латеральную поверхность и открывается в преддверии ротовой полости на уровне четвертого коренного зуба.

Околоушная железа сложная, серозная, секретирует по мерокриновому типу секреции.

Гистологическое строение. Сверху железа покрыта соединительнотканной капсулой, от которой в глубь железы отходят *соединительнотканнные междольковые прослойки*, разделяющие железу на дольки. В междольковой соединительной ткани находятся крупные *междольковые выводные протоки*, сосуды и нервы.

Основную массу долек составляют концевые отделы в форме *альвеол*, состоящие из серозных клеток конической или кубической формы с ядром. Вокруг альвеол и протоков располагаются *миоэпителиальные корзинчатые клетки*, способствующие выделению секрета. *Вставочные выводные протоки* нескольких альвеол объединяются в *исчерченный проток*. Исчерченные внутридольковые протоки объединяясь, образуют *междольковый выводной проток* (рис. 17).

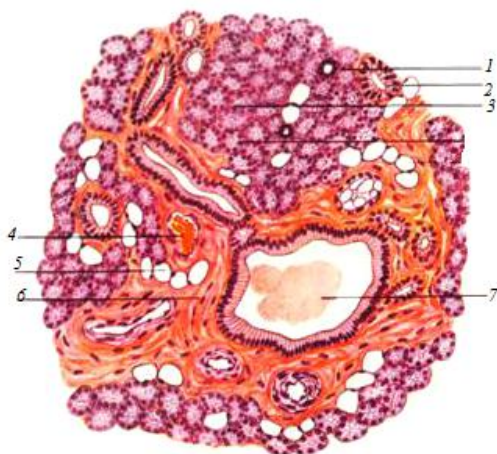


Рис. 17. Околоушная слюнная железа:
 1 – вставочный отдел; 2 – слюнная трубка;
 3 – дольки; 4 – кровеносный сосуд;
 5 – жировые клетки; 6 – междольковая соединительная
 ткань с миоэпителиальными клетками; 7 – секрет

Подчелюстная железа – лежит в межчелюстном пространстве от атланта до сосудистой вырезки, она прикрыта околоушной железой. У крупного рогатого скота эта железа самая крупная, удлинённая, желтоватого цвета, у свиньи – небольшая, округлой формы, у лошади – удлинённая, слегка серповидно изогнутая. Проток подчелюстной железы проходит в мускулатуре межчелюстного пространства по меди-

альной поверхности подъязычной железы и открывается в подъязычной голодной бородавке на дне ротовой полости.

Гистологическое строение. Это застенная, сложная, альвеолярно-трубчатая, смешанная железа, выделяющая по мерокриновому типу густой тягучий секрет. Дольчатость выражена слабо. На гистопрепарате хорошо заметно большое разнообразие концевых отделов: серозные, слизистые (образованы светлыми слизистыми клетками) и смешанные. Концевые отделы состоят в основном из слизистых клеток, белковые клетки окружают их в виде полулуний. Концевые отделы, вставочные и исчерченные протоки оплетены корзинчатыми миоэпителиальными клетками (рис. 18).

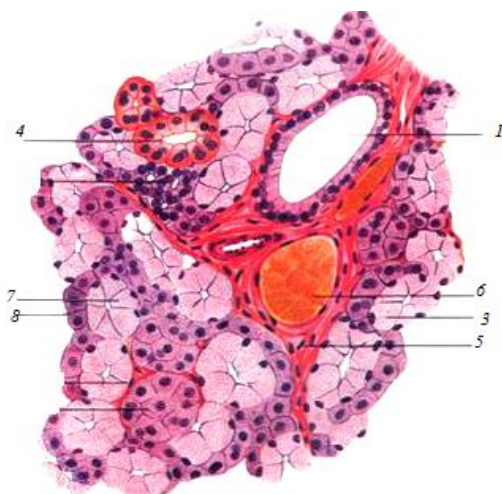


Рис. 18. Подчелюстная железа:

- 1 – междольковый выводной проток;
- 2 – слюнная трубка; 3 – слизистый концевой отдел;
- 4 – смешанный концевой отдел;
- 5 – соединительная ткань; 6 – кровеносный сосуд;
- 7 – слизистые клетки; 8 – белковые клетки

Подъязычная железа – находится под слизистой оболочкой дна ротовой полости между языком и десной. У крупного рогатого скота и свиньи эта железа двойная: короткопротоковая (многопротоковая) и длиннопротоковая (однопротоковая), у лошади только короткопротоковая.

Выводной проток длиннопротоковой железы у крупного рогатого скота открывается в голодной бородавке, у свиньи – около уздечки языка, у лошади отсутствует. Короткопротоковая железа у всех животных открывается сбоку дна ротовой полости многочисленными (до 30) короткими выводными протоками.

Гистологическое строение. Подъязычная железа не имеет общей капсулы, разделена на дольки. Подъязычная однопротоковая слюнная железа по строению и характеру секрета подобна подчелюстной железе. Подъязычная многопротоковая – чисто слизистая, состоит из трубчатых концевых отделов. Вставочные протоки отсутствуют.

Глотка – полый конусовидный орган, соединяющий ротовую полость с пищеводом, а носовую – с гортанью. Глотку делят на пищеварительную и дыхательную части. Основу глотки образуют мышцы, расширяющие и сужающие ее просвет.

В глотке имеются три входных отверстия – две хоаны (из носовой полости) и зев (из ротовой полости) – и четыре выходных отверстия – два к среднему уху по глоточно-барабанным (евстахиевым) трубам, одно в гортань и одно в пищевод.

При прохождении пищевого кома через глотку сокращениями мышц мягкое нёбо напрягается и закрывает вход в хоаны. Гортань при помощи мышц приближается к ротовой полости, далее корень языка надавливает на надгортанник, вход в гортань закрывается и пищевой ком выталкивается в пищевод.

3.2. Передняя кишка, или пищеводно-желудочный отдел

Пищевод – трубкообразный орган, соединяющий глотку с желудком и служащий для перемещения пищевого кома из ротоглотки в желудок. В нем различают шейную, грудную и брюшную части. Шейная часть пищевода начинается сверху от трахеи, затем на уровне пятого шейного позвонка он опускается на левую сторону трахеи, образуя петлю. Грудная часть проходит в средостении. Затем пищевод прободает диафрагму и входит в брюшную полость. Брюшная часть пищевода проходит по тупому краю печени, образуя на нем пищеводное вдавление, и входит с левой стороны в желудок, а у крупного рогатого скота – в преддверие рубца.

Перед входом в желудок у крупного рогатого скота и свиней пищевод несколько расширяется, а у лошадей, наоборот, просвет пищевода сужается, стенка утолщается, формируя сфинктер, препятствующий рвотным движениям.

Гистологическое строение. Пищевод – трубкообразный орган, состоящий из слизистой оболочки, подслизистой основы, мышечной и наружной оболочек.

Слизистая оболочка покрыта многослойным плоским эпителием и собрана в складки, наличие которых обеспечивает расширение пищевода при прохождении пищевого кома. Собственная пластинка слизистой оболочки образована рыхлой соединительной тканью, а мышечная пластинка – продольно расположенными пучками гладкой мышечной ткани.

Подслизистая основа образована рыхлой соединительной тканью с большим количеством сосудов, нервов и трубчато-альвеолярных желез, вырабатывающих слизистый или смешанный секрет.

Мышечная оболочка стенки пищевода у крупного рогатого скота на всем протяжении образована поперечно-полосатой мышечной тканью, у лошадей и свиней в передней половине поперечно-полосатая, а затем гладкая мышечная ткань.

Наружная оболочка шейной и частично грудной частей пищевода представлена адвентицией (рыхлой соединительной тканью), а вторая половина грудной части и брюшная часть покрыты серозной оболочкой (рис. 19).

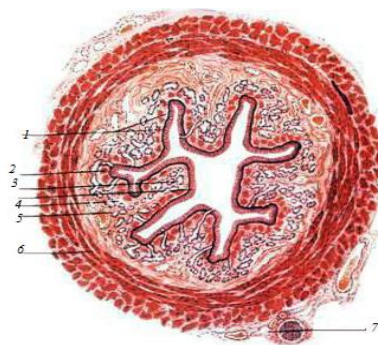


Рис. 19. Гистологическое строение пищевода:

- 1 – многослойный плоский эпителий слизистой оболочки;
- 2 – мышечный слой слизистой оболочки;
- 3 – железы; 4 – собственный слой слизистой оболочки;
- 5 – подслизистая оболочка; 6 – мышечная оболочка;
- 7 – наружная соединительнотканная оболочка

Желудок – полостной орган мешковидной формы, в котором корм задерживается, частично переваривается и всасывается.

По количеству камер различают желудки однокамерные (у лошади и свиньи) и многокамерные (у жвачных). В зависимости от характера слизистой оболочки желудка делят на безжелезистые (пищеводного типа), железистые (кишечного типа) и смешанные (пищеводно-кишечного типа).

Однокамерный желудок у свиньи (рис. 20) и лошади. Он пищеводно-кишечного типа.

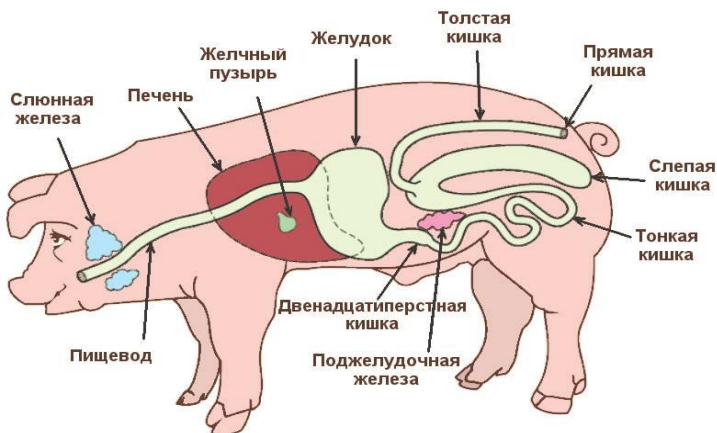


Рис. 20. Пищеварительная система свиньи

Анатомически в нем различают *кардиальную часть*, или кардиа (вход из пищевода в желудок), *пилорическую*, или пилорус (выход из желудка в двенадцатиперстную кишку), и *фундальную* (тело или дно желудка). Выпуклая сторона желудка называется *большой кривизной*, вогнутая – *малой кривизной*. У свиньи в кардиальной части имеется слепое выпячивание – *дивертикул*, а у лошади это *слепой мешок*. Особенностью желудка лошади является и то, что пищевод, впадая в желудок, не расширяется, как у свиньи и крупного рогатого скота, а сужается и имеет кардиальный сфинктер, в результате этого отрыжка и рвотные движения невозможны (рис. 21, а).

В кардиальной части желудка слизистая оболочка не имеет желез, она светлая, плотная, покрыта многослойным плоским эпителием.

В остальных частях слизистая оболочка темная, бархатистая, усеяна небольшими желудочными ямками, на дне которых открываются железы – кардиальные, фундальные и пилорические (рис. 21, б, 22, б).

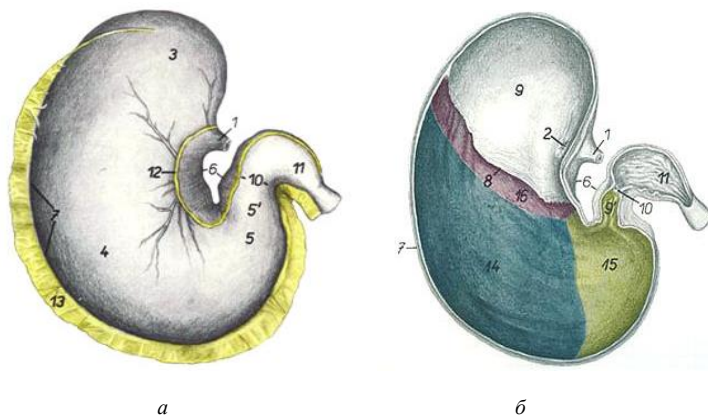
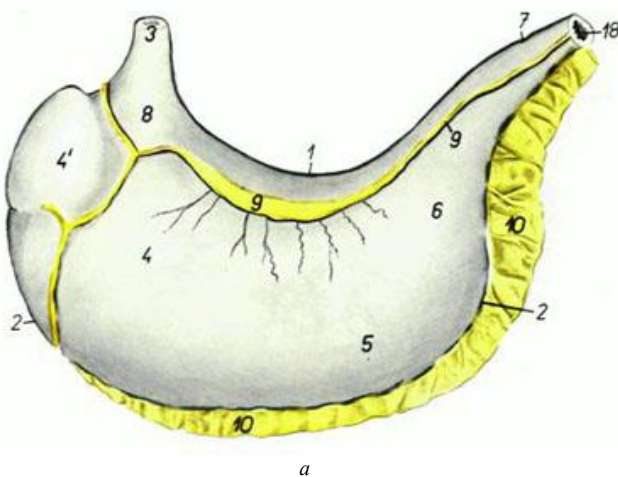
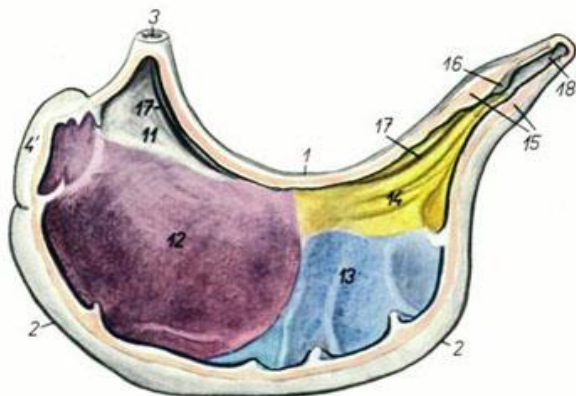


Рис. 21. Общий вид желудка лошади (а) и схема распределения в нем желез (б):

- 1 – пищевод; 2 – кардиальная часть; 3 – слепой мешок; 4 – тело;
- 5' – пилорическая часть; 6 – малая кривизна; 7 – большая кривизна;
- 8 – складчатый край; 9 – безжелезистая зона; 10 – преддверие пилоруса;
- 11 – пилорус; 12 – малый сальник; 13 – большой сальник; 14 – зона фундальных желез; 15 – зона пилорических желез; 16 – зона кардиальных желез





б

Рис. 22. Общий вид желудка свиньи (а) и схема распределения в нем желез (б):

- 1 – малая кривизна; 2 – большая кривизна;
 3 – пищевод; 4 – дно желудка;
 4' – дивертикул; 5 – тело; 6, 14 – зона пилорических желез;
 7 – привратник; 8 – кардиальная часть;
 9 – малый сальник; 10 – большой сальник;
 11 – безжелезистая зона; 12 – зона кардиальных желез;
 13 – желудочные железы; 15 – пилорический сфинктер;
 16 – подушка привратника; 17 – желоб желудка;
 18 – двенадцатиперстная кишка

Гистологическое строение. Стенка желудка состоит из слизистой оболочки, подслизистой основы, мышечной и серозной оболочек.

Слизистая оболочка двух типов: пищеводного типа (выстилает кардиальную часть желудка, покрыта многослойным плоским эпителием, образует мелкие складки, желез нет) и кишечного (покрыта однослойным цилиндрическим эпителием, вырабатывающим слизь, образует складки и ямки, богата железами, вырабатывающими желудочный сок).

В зависимости от расположения, особенностей строения и вырабатываемых секретов железы делят на кардиальные, фундальные и пилорические.

Фундальные железы самые распространенные, расположены в теле и дне желудка. В них различают шейку, тело и дно. Тело и дно железы являются ее секреторными отделами, а перешеек – выводным прото-

ком, открывающимся в дно желудочной ямки. Просвет железы очень узкий, а стенки образованы главными, обкладочными (париетальными), добавочными (слизистыми) и эндокринными клетками. *Кардиальные железы* по структуре подобны фундальным, но короче, с более широким просветом и расположены реже.

Главные клетки кубической или несколько удлинённой формы, содержат пепсиноген – фермент в неактивной форме, который под влиянием соляной кислоты превращается в пепсин, участвующий в расщеплении белков. Расположены они в теле и дне железы и составляют 60–70 % всех клеток. *Обкладочные (париетальные) клетки* крупнее остальных, овальной формы, вырабатывают хлориды, которые в просвете желудка превращаются в соляную кислоту и активизируют пепсиноген, превращая его в пепсин. Располагаются париетальные клетки преимущественно в теле, но встречаются и в других участках железы. *Добавочные (слизистые) клетки* кубической или цилиндрической формы, вырабатывают слизь, которая предохраняет поверхность слизистой от воздействия соляной кислоты и пепсина. Также эти клетки являются источником клеток покровного и железистого эпителия желудка в процессе его физиологического изнашивания. Располагаются слизистые клетки преимущественно в шейке, но могут встречаться и в других частях железы. *Эндокринные клетки* очень разнообразны и вырабатывают гормоноподобные вещества, которые принимают участие в регуляции деятельности всей пищеварительной системы. Располагаются в теле и дне во всех видах желез желудка.

Подслизистая основа хорошо развита, что обеспечивает подвижность слизистой. Состоит она из рыхлой соединительной ткани с большим количеством кровеносных, лимфатических сосудов и нервов.

Мышечная оболочка образована гладкой мышечной тканью и состоит из двух-трех слоев: внутреннего – косого, среднего – кольцевого и наружного – продольного.

Серозная оболочка состоит из рыхлой соединительной ткани и однослойного плоского эпителия. Перекидываясь с малой кривизны желудка на печень, серозная оболочка формирует малый сальник, а спускаясь с большой кривизны желудка, образует большой сальник (рис. 23).

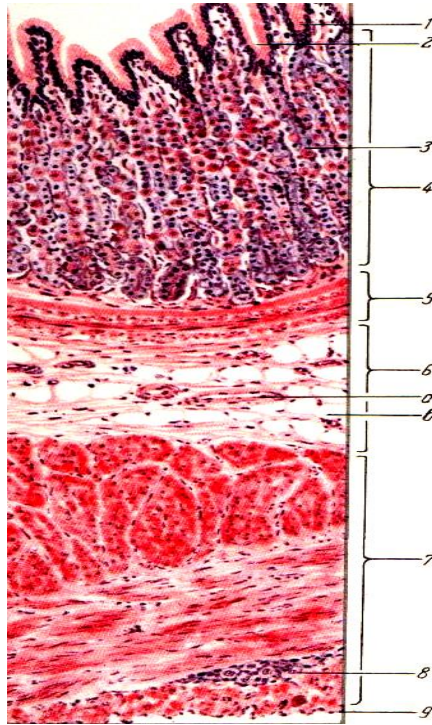


Рис. 23. Гистологическое строение дна желудка собаки:
 1 – цилиндрический эпителий; 2 – желудочная ямка;
 3 – фундальные железы желудка;
 4 – собственный слой слизистой оболочки желудка;
 5 – мышечный слой слизистой оболочки;
 6 – подслизистая оболочка; 7 – наружная мышечная оболочка; 8 – нервный ганглий; 9 – серозная оболочка;
 а – кровеносный сосуд; б – жировая клетка

Многокамерный желудок состоит из четырех камер: рубец, сетка, книжка и сычуг. Рубец, сетка и книжка – это преджелудки (имеют слизистую оболочку пищевого типа). Сычуг – собственно желудок (слизистая оболочка кишечного типа). Преджелудки являются резервуарами для временного хранения и предварительной обработки грубого корма (рис. 24, 25).

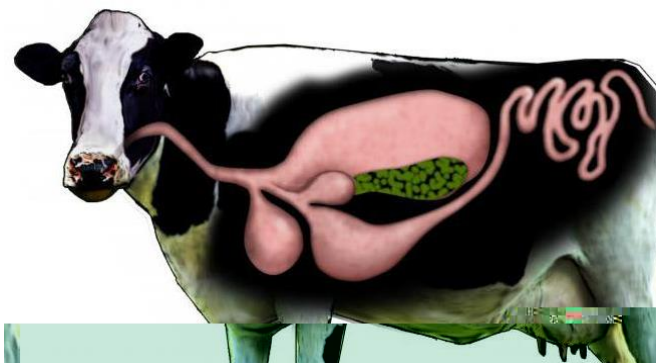

Рис. 24. Пищеварительная система КРС

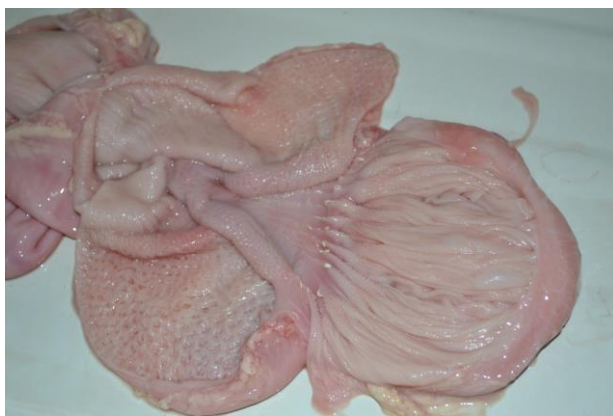

Рис. 25. Преджелудки новорожденного теленка: рубец, сетка и книжка

Рубец – начальная, а у взрослых животных и самая крупная камера. Занимает он всю левую половину брюшной полости и частично заходит в правую.

Поступившая в рубец и сетку слабо пережеванная и смоченная слюной пища мацерируется и частично расщепляется под действием ферментов корма и микрофлоры, обитающей в желудке (инфузории и другие микроорганизмы).

Анатомически рубец разделен желобами на дорсальный и вентральный мешки. При впадении пищевода в краниальный конец дор-

сального мешка образуется расширенное преддверие рубца, на стенке которого имеется пищеводный желоб в виде двух складок, по которому жидкость, минуя рубец и сетку, попадает в книжку. Слизистая оболочка рубца образует многочисленные выросты – сосочки рубца до 1 см высотой (рис. 26).

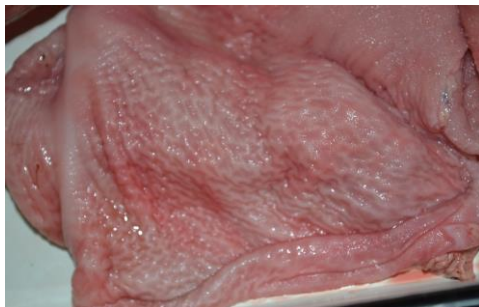

Рис. 26. Вскрытый рубец новорожденного теленка

Сетка – самая маленькая округлая камера, являющаяся продолжением преддверия рубца и располагающаяся в области мечевидного отростка. Из преддверия рубца через всю сетку проходит пищеводный желоб. Слизистая оболочка сетки образует многочисленные ячеистые выросты (рис. 27).

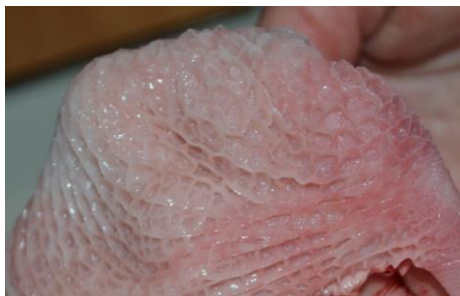

Рис. 27. Сетка новорожденного теленка (ячейки на слизистой оболочке)

Функцией сетки является перемешивание и сортировка корма, поступающего из рубца. Сортировка корма осуществляется с помощью ячеек: более крупные частицы вновь возвращаются в рубец, а измельченные поступают далее в книжку.

Книжка – округлая камера, расположенная в правом подреберье между сеткой и сычугом. Функция книжки – дополнительное перемешивание и перетирание пищи перед поступлением ее в сычуг.

Книжка имеет два отверстия – одно из книжки, другое в сычуг. Между отверстиями по дну книжки идет желоб желудка. Слизистая оболочка книжки образует большое количество складок – листочков. Поверхность листочков покрыта мелкими грубыми сосочками, которые при движении листочков работают как терка (рис. 28).

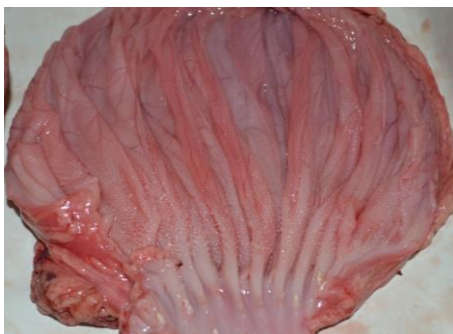

Рис. 28. Слизистая оболочка книжки новорожденного теленка

Сычуг (собственно желудок) – камера грушевидной формы, расположенная в правом подреберье и частично заходящая в область мечевидного хряща. В молочный период это самая крупная камера, так как преджелудки у молодняка не функционируют до начала поедания грубых кормов (рис. 29, 30).

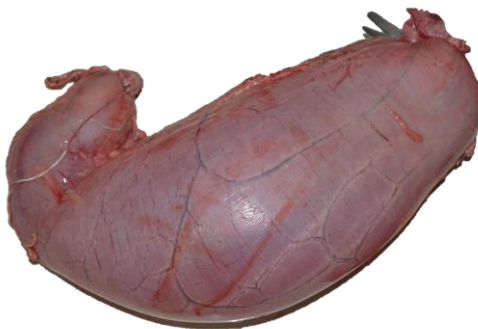


Рис. 29. Сычуг теленка

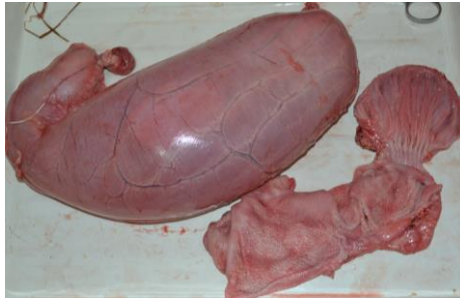

Рис. 30. Соотношение размеров камер желудка у новорожденного теленка

На сычуге различают вогнутую, или малую, кривизну и выпуклую, или большую, кривизну. Расширенным краниальным концом сычуг сообщается с книжкой, суженный каудальный конец – пилорус переходит в двенадцатиперстную кишку. В сычуге различают кардиальную, фундальную и пилорическую зоны. Слизистая оболочка образует продольные, нерасправляющиеся, спирально идущие складки, подразделяющиеся на большие, средние и малые (рис. 31, 32).

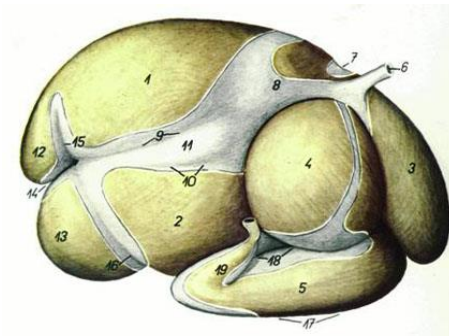


Рис. 31. Многокамерный желудок крупного рогатого скота с правой стороны:

- 1 – дорсальный мешок рубца; 2 – вентральный мешок рубца;
- 3 – сетка; 4 – книжка; 5 – сычуг; 6 – пищевод; 7 – борозда рубца и сетки; 8 – преддверие рубца; 9 – правая добавочная борозда;
- 10 – правая продольная борозда; 11 – островок рубца;
- 12 – каудодорсальный слепой мешок; 13 – каудовентральный слепой мешок; 14 – каудальная борозда рубца; 15 – дорсальная поперечная борозда; 16 – вентральная поперечная борозда; 17 – большая кривизна сычуга; 18 – малая кривизна сычуга; 19 – пилорус

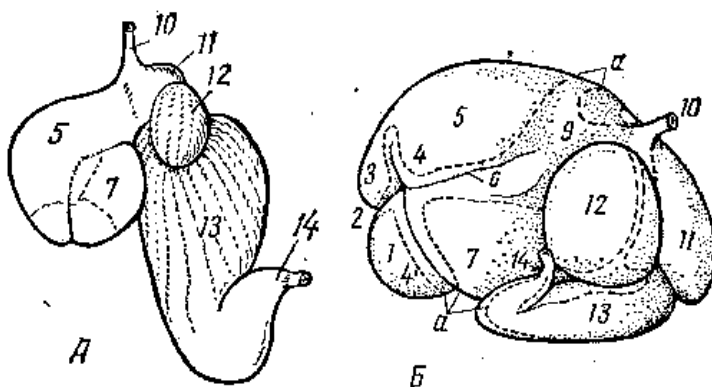


Рис. 32. Многокамерный желудок:

А – новорожденного теленка; *Б* – взрослой коровы;

- 1 – каудовентральный слепой мешок; 2 – поперечный каудальный желоб;
 3 – каудодорсальный слепой мешок; 4, 4' – дорсальный и вентральный венечные желоба; 5 – дорсальный мешок; 6 – правый и левый продольные желоба;
 7 – вентральный мешок; 9 – преддверие рубца; 10 – пищевод; 11 – сетка;
 12 – книжка; 13 – сычуг; 14 – пилорус; *а* – линия разреза серозной оболочки после удаления сосудов

3.3. Средняя кишка, или тонкий кишечник

Тонкий кишечник имеет большую длину (свыше 40 м у крупного и около 30 м у мелкого рогатого скота и лошади, свыше 20 м у свиньи) и состоит из двенадцатиперстной, тощей, подвздошной кишок и застенных желез, связанных с двенадцатиперстной кишкой: печени и поджелудочной железы. Диаметр тонкого кишечника относительно небольшой. В тонком кишечнике происходят наиболее активные процессы переваривания и всасывания пищи.

Двенадцатиперстная кишка. У крупного рогатого скота она длиной 90–120 см, шириной 5–7 см, подвешена на короткой брыжейке (рис. 33). Вследствие этого двенадцатиперстная кишка не меняет своего положения в брюшной полости.

Располагается в основном в правом подреберье и лишь немного заходит в поясничную область. Начинаясь от сычуга, она направляется вперед до печени. Около ворот печени в правом подреберье делает S-образный изгиб, поднимается каудодорсально, доходит до правой почки, отсюда направляется назад до подвздошной кости, после чего

поворачивает налево и вперед и без резких границ переходит в тощую кишку. Примерно на середине в двенадцатиперстную кишку впадает желчный проток, а несколько дальше его – проток поджелудочной железы.

У *свиньи* двенадцатиперстная кишка длиной 40–80 см, лежит в правом подреберье и поясничной области. Направляясь назад, не доходит до подвздошной кости, делает поворот около правой почки и возвращается к печени, где переходит в тощую кишку. Желчный проток открывается в начале двенадцатиперстной кишки, а поджелудочный – ближе к середине (рис. 34).

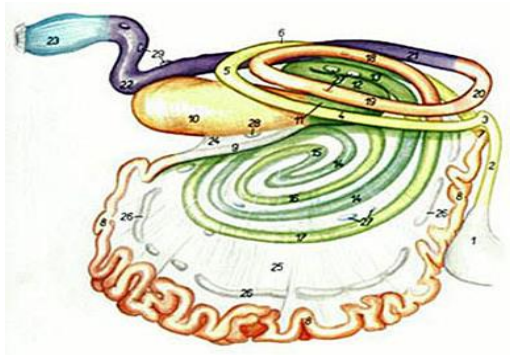
У *лошади* двенадцатиперстная кишка имеет длину около 1 м, лежит в правом подреберье и поясничной области. Начальный участок ее несколько расширен. Позади правой почки двенадцатиперстная кишка поворачивает налево, где и переходит в тощую кишку. Печеночный и поджелудочный протоки впадают рядом на расстоянии 10–12 см от пилоруса (рис. 35).

Тощая кишка – самая длинная и узкая кишка. У *крупного рогатого скота* ее длина равна 37–39 м. Висит на брыжейке, образуя множество петель и завитков. Располагается в виде гирлянды вокруг лабиринта ободочной кишки преимущественно в правой половине брюшной полости: в подреберье, подвздошной и паховой областях. Без резких границ переходит в подвздошную кишку (рис. 33).

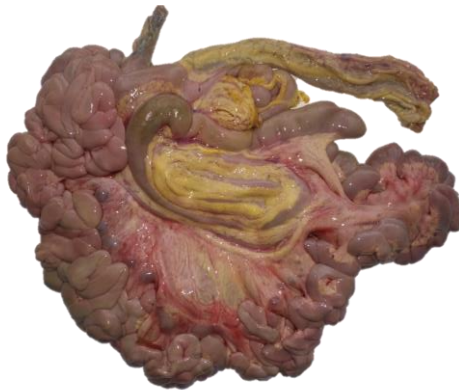У *свиньи* тощая кишка длиной 15–20 м, висит на длинной брыжейке, легко смещается, занимает все свободные пространства в брюшной полости между печенью и ободочной кишкой (рис. 34). Обследовать ее лучше в подреберьях. Кроме того, ее петли заходят в область мечевидного отростка, пупочную, подвздошные и паховые области.

У *лошади* тощая кишка длиной 20–30 м. Висит на длинной брыжейке (до 50 см), располагаясь в чашеобразном углублении, образованном большой ободочной и слепой кишками. Обследовать лучше в подреберьях и левой подвздошной области (рис. 35).

Подвздошная кишка – короткая, лежит в правой подвздошной области. У крупного рогатого скота ее длина составляет около 50 см, у свиньи и лошади – 30 см. Подвешена на короткой брыжейке. Начинается от последнего витка тощей кишки и заканчивается при впадении в толстый кишечник на границе слепой и ободочной кишок. У лошади впадает в головку слепой кишки.

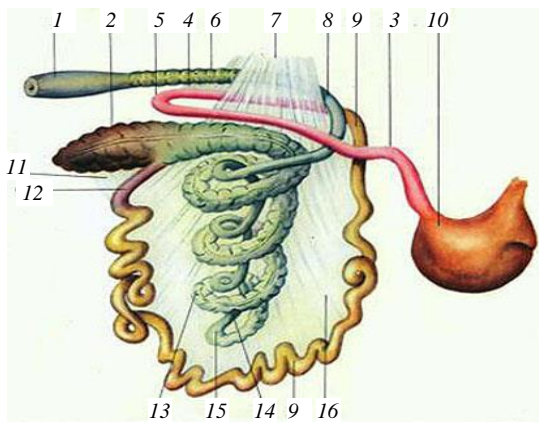


a

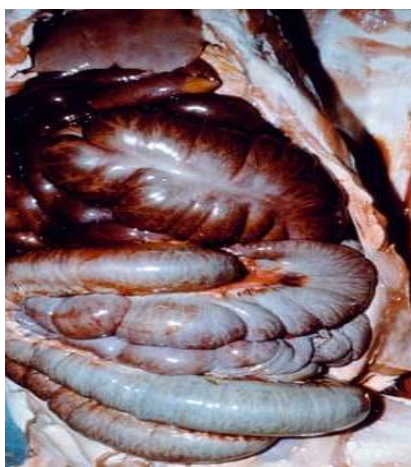

б

Рис. 33. Кишечник крупного рогатого скота: *a* – рисунок; *б* – влажный препарат;
 1 – сычуг; 2 – двенадцатиперстная кишка; 3 – изгиб краниальной части двенадцатиперстной кишки; 4 – нисходящая часть двенадцатиперстной кишки; 5 – изгиб каудальной части двенадцатиперстной кишки; 6 – восходящая часть двенадцатиперстной кишки; 7 – изгиб двенадцатиперстной и тощей кишок; 8 – тощая кишка; 9 – подвздошная кишка; 10 – слепая кишка; 11 – восходящая часть ободочной кишки; 12 – средняя извилина проксимальной петли; 13 – дорсальная извилина проксимальной петли; 14 – спиральный лабиринт ободочной кишки; 15 – центральный поворот; 16 – центрифугальные извилины; 17 – последняя центрифугальная извилина; 18 – дорсальная извилина дистальной петли; 19 – вентральная извилина дистальной петли; 20 – поперечная часть ободочной кишки; 21 – нисходящая часть ободочной кишки; 22 – S-образная часть ободочной кишки; 23 – прямая кишка; 24 – подвздошно-слепая связка; 25 – брыжейка тощей кишки; 26 – брыжеечные лимфоузлы; 27 – ободочные лимфоузлы; 28 – лимфоузлы слепой кишки; 29 – каудальные брыжеечные лимфоузлы



a



б

Рис. 34. Кишечник свиньи:

a – рисунок; *б* – анатомический препарат;

- 1 – ампулообразное расширение; 2 – слепая кишка;
 3 – двенадцатиперстная кишка; 4 – изгиб двенадцатиперстной кишки;
 5 – петля двенадцатиперстной кишки; 6 – прямая кишка; 7, 11 – связки;
 8 – поперечное колено; 9 – тощая кишка; 10 – желудок; 12 – подвздошная
 кишка; 13 – центрипетальная петля ободочной кишки; 14 – центрифугальная
 петля подвздошной кишки; 15 – вершина конуса; 16 – брыжейка

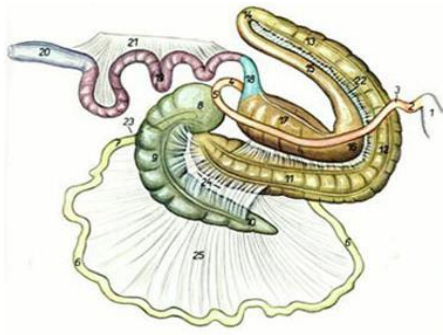


Рис. 35. Кишечник лошади:

- 1 – желудок; 2 – краниальная часть двенадцатиперстной кишки;
- 3 – краниальный изгиб двенадцатиперстной кишки;
- 4 – переход двенадцатиперстной кишки в тощую; 5 – поворот двенадцатиперстной кишки; 6 – тощая кишка; 7 – подвздошная кишка;
- 8 – головка слепой кишки; 9 – тело слепой кишки;
- 10 – верхушка слепой кишки; 11 – правое вентральное положение большой ободочной кишки; 12 – диафрагмальное положение;
- 13 – левое вентральное положение; 14 – центральная извилина;
- 15 – левое дорсальное положение; 16 – диафрагмальный изгиб;
- 17 – правое дорсальное положение; 18 – поперечное колено;
- 19 – малая ободочная кишка; 20 – прямая кишка;
- 21–25 – связки и брыжейки

Гистологическое строение. Стенки всех кишок тонкого отдела построены однотипно: они состоят из слизистой оболочки, подслизистой основы, мышечной и серозной оболочек.

Слизистая оболочка представлена тремя слоями: эпителий, собственная и мышечная пластинки. Она собирается в складки, которые расправляются при прохождении пищи, кроме того, многочисленные выпячивания – ворсинки – во много раз увеличивают поверхность слизистой. Ворсинка – выпячивание слизистой оболочки, образованное всеми ее слоями. У крупного рогатого скота листовидной, у остальных сельскохозяйственных животных пальцевидной формы. На площади в 1 мм^2 располагается 25–40 ворсинок. Каждая ворсинка покрыта эпителием, в состав которого входят каемчатые, бокаловидные и эндокринные клетки (рис. 36). Каемчатые клетки – это высокодифференцированные клетки, функцией которых является всасывание веществ и транспортировка их в подлежащие ткани ворсинки. Бокаловидные клетки имеют типичную структуру и выделяют слизь. Жизненный цикл клеток кишечника – около 48 ч.

Кишечные крипты – углубления эпителия слизистой оболочки в виде простых трубчатых, иногда разветвленных желез. Вокруг одной ворсинки может располагаться несколько крипт. В криптах встречаются те же виды клеток, что и в ворсинках.

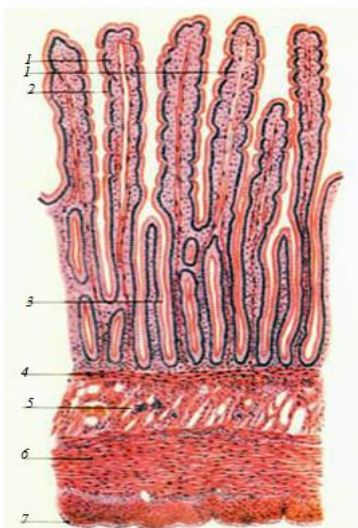


Рис. 36. Гистологическое строение стенки двенадцатиперстной кишки:

- 1 – ворсинки; 2 – крипта; 3 – эпителий;
- 4 – мышечный слой слизистой оболочки;
- 5 – бруннеровы железы; 6 – мышечная оболочка;
- 7 – серозная оболочка

Следующий слой – подслизистая основа, она образована рыхлой соединительной тканью, в которой проходит большое количество сосудов и нервов. Особенностью подслизистой основы двенадцатиперстной кишки, в сравнении с другими кишками тонкого отдела, является развитие трубчатых (у жвачных) или альвеолярно-трубчатых (дуоденальных) желез. Протоки желез открываются между криптами или на дне их.

Мышечная оболочка у всех кишок двухслойная: внутренний слой кольцевой, наружный – продольный.

Серозная оболочка состоит из рыхлой соединительной ткани и мезотелия, она переходит в брыжейки и связки кишок.

Печень – самая крупная застенная железа организма. В общей сложности печень в организме выполняет свыше 500 функций. Основные из них приведены ниже.

1. Как пищеварительная железа, она вырабатывает желчь, которая эмульгирует жиры, омыляет жирные кислоты, усиливает действие ферментов поджелудочной железы. Поэтому печень крупнее по размерам у хищных животных, пища которых богаче жиром, чем у травоядных.

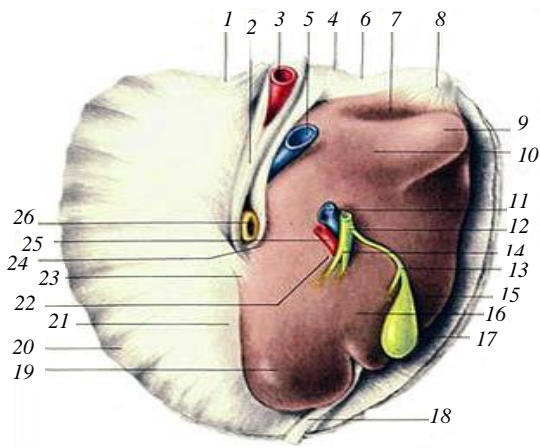
2. Печень выполняет барьерную функцию, обезвреживая экзогенные и эндогенные токсины, попадающие в кровь из желудочно-кишечного тракта, в том числе ядовитые продукты белкового метаболизма, превращая их в мочевины.

3. В печени депонируются углеводы, витамины А, D, Е, К, кровь (до 20 %), синтезируются важнейшие белки плазмы крови (фибриноген, глобулины, альбумины, протромбин), фосфопротеины, витамин В₁₂.

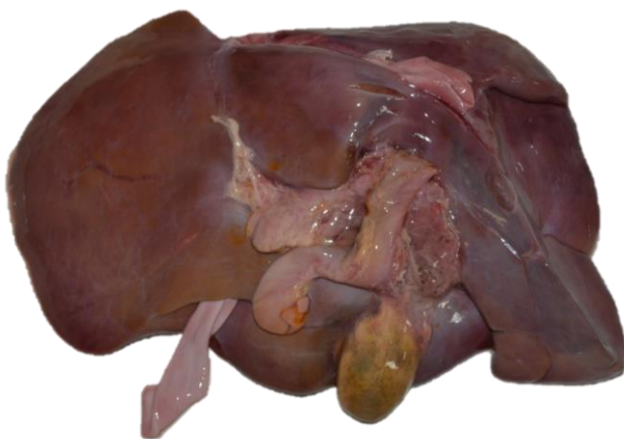4. У плода печень также является мощным органом кроветворения – в этот период развития она занимает всю брюшную полость до таза.

Располагается печень в переднем отделе брюшной полости позади диафрагмы с правой стороны.

Печень крупного рогатого скота красно-бурого цвета, плотной консистенции, имеет уплощенную выпукло-вогнутую форму, расположена в подреберье. Выпуклая сторона, прилежащая к диафрагме, называется диафрагмальной, вогнутая, – прилежащая к желудку и кишечнику, – висцеральной. Дорсально на печени различают тупой, вентрально – острый края. На тупом крае имеется вдавление пищевода и каудальной полой вены. На висцеральной стороне печени расположен желчный пузырь грушевидной формы, дно которого выступает вентрально за край печени. На вентральном крае с висцеральной стороны находится неглубокая вырезка, в которой проходит круглая связка (запустевшая пупочная вена). Слева от нее расположена левая доля, справа – правая. На правой доле различают квадратную долю – внизу, между круглой связкой и желчным пузырем – и хвостатую долю с хвостатым отростком – наверху. Границей между ними служит углубление – ворота печени. Здесь входят воротная вена и печеночная артерия, выходят нервы, лимфатические сосуды и печеночный проток. Последний в области ворот соединяется с пузырным протоком желчного пузыря, образуя желчный проток, который идет к двенадцатиперстной кишке (рис. 37).



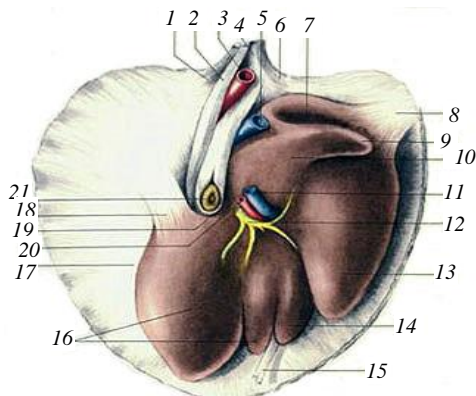
a



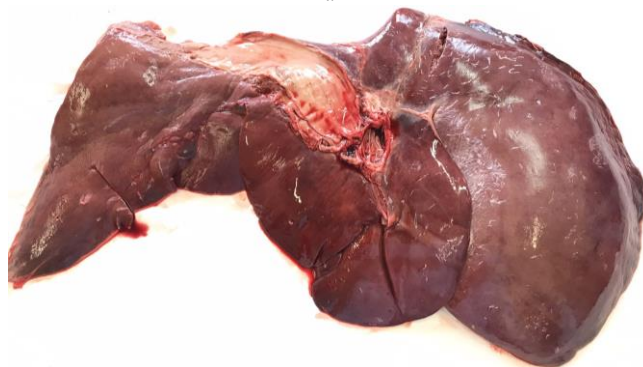б

Рис. 37. Печень крупного рогатого скота: *a* – рисунок; *б* – анатомический препарат;
 1, 4, 6 – венечная связка; 2 – серповидная связка; 3 – печеночная артерия;
 5 – каудальная полая вена; 7 – почечное вдавление; 8 – правая треугольная
 связка; 9 – хвостатый отросток; 10 – хвостатая доля; 11 – воротная
 вена; 12 – желчный проток; 13 – пузырный проток; 14 – разветвление;
 15 – правая доля печени; 16 – квадратная доля; 17 – желчный пузырь;
 18 – круглая связка печени; 19 – левая доля печени; 20 – диафрагма;
 21 – тупой край печени; 22 – ворота печени;
 23 – левая треугольная связка; 24 – пищеводное вдавление;
 25 – печеночная артерия; 26 – пищевод

У лошади только левая доля разделена на левую латеральную и левую медиальную. Хвостатый отросток прилежит к правой доле. Желчный пузырь отсутствует. Желчь поступает в двенадцатиперстную кишку по печеночному протоку (рис. 38).



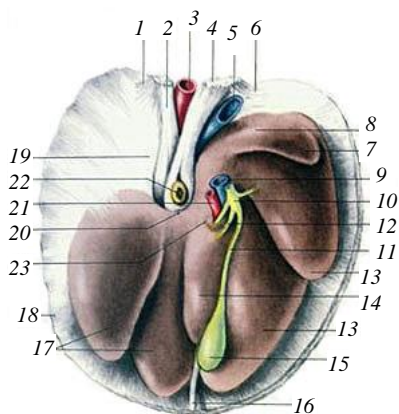
a



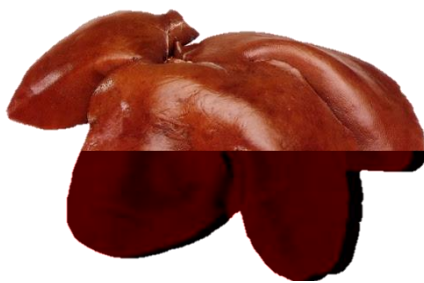
б

Рис. 38. Печень лошади: *a* – рисунок; *б* – анатомический препарат;
 1 – левая латеральная ножка диафрагмы; 2 – левая медиальная ножка диафрагмы;
 3 – аорта; 4 – правая медиальная ножка диафрагмы; 5 – каудальная полая вена;
 6 – правая латеральная ножка диафрагмы; 7 – почечное вдавление; 8 – правая
 треугольная связка печени; 9 – хвостатый отросток печени; 10 – хвостатая доля
 печени; 11 – воротная вена; 12 – печеночный проток; 13 – правая доля печени;
 14 – квадратная доля печени; 15 – круглая связка; 16 – левая доля печени;
 17 – тупой край печени; 18 – левая треугольная связка печени;
 19 – пищеводная вырезка; 20 – печеночная артерия; 21 – пищевод

У свиньи правая и левая доли разделены глубокими вырезками на правую латеральную и медиальную и левую латеральную и медиальную. Желчный пузырь тесно срастается с печенью. Квадратная доля маленькая (рис. 39).



a



б

Рис. 39. Печень свиньи: *a* – рисунок; *б* – анатомический препарат;
 1 – левая латеральная ножка диафрагмы; 2 – левая медиальная ножка диафрагмы;
 3 – аорта; 4 – правая медиальная ножка диафрагмы; 5 – каудальная полая вена;
 6 – правая латеральная ножка диафрагмы; 7 – хвостатый отросток печени;
 8 – хвостатая доля печени; 9 – воротная вена; 10 – желчный проток;
 11 – пузырный проток; 12 – печеночный проток; 13 – правая доля печени;
 14 – квадратная доля печени; 15 – желчный пузырь; 16 – круглая связка;
 17 – левая доля печени; 18 – мышечный край диафрагмы;
 19 – сухожильный центр диафрагмы; 20 – пищеводная вырезка;
 21 – печеночная артерия; 22 – пищевод; 23 – ворота печени

Гистологическое строение. Печень – компактный орган, состоящий из соединительнотканной стромы и паренхимы. Строма состоит из капсулы, соединительнотканых междольковых прослоек и внутريدольковых ретикулярных волокон. Тонкая соединительнотканная капсула печени сверху покрыта серозной оболочкой. В области ворот соединительная ткань капсулы проникает внутрь органа и разветвляется, деля его на дольки. В междольковой соединительной ткани проходят желчный выводной проток, артерии и вены. Они расположены вблизи друг от друга и формируют триаду.

Паренхима печени образована печеночными дольками многогранной формы. У свиней дольчатость печени выражена более четко, у жвачных животных и лошадей она менее заметна. В центре дольки находится просвет – центральная вена дольки. От нее радиально отходят тяжи печеночных клеток гепатоцитов – печеночные пластинки (балки). Между ними расположены щели – печеночные капилляры (рис. 40).

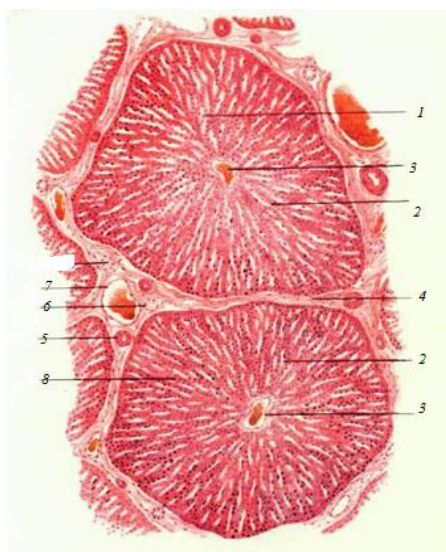


Рис. 40. Гистологическое строение печени:
1 – печеночные трабекулы; 2 – внутريدольковый синусоидный капилляр; 3 – центральная вена; 4 – междольковые прослойки соединительной ткани; 5–7 – печеночная триада (артерия, вена, желчный выводной проток);
8 – печеночные клетки (гепатоциты)

Поджелудочная железа – орган с двойной секрецией – внешней и внутренней. Как железа внешней секреции, она вырабатывает поджелудочный (панкреатический) сок, содержащий трипсин, хемотрипсин, карбоксипептидазу, рибонуклеазу, липазу и другие ферменты, расщепляющие белки, жиры и углеводы корма. Как железа внутренней секреции, она вырабатывает гормоны (инсулин, глюкагон, липокаин), регулирующие углеводный обмен, участвующие в регуляции белкового и жирового обмена. Внешнесекреторная часть железы составляет 97 % ее массы.

У крупного рогатого скота поджелудочная железа желто-бурого или розового цвета, в ней различают левую долю, тело и правую долю. Тело и правая доля поджелудочной железы лежат вдоль двенадцатиперстной кишки. Левая доля направлена перпендикулярно к ним и прилегает к рубцу. Выводной проток открывается в двенадцатиперстную кишку обособленно от желчного протока (рис. 41).

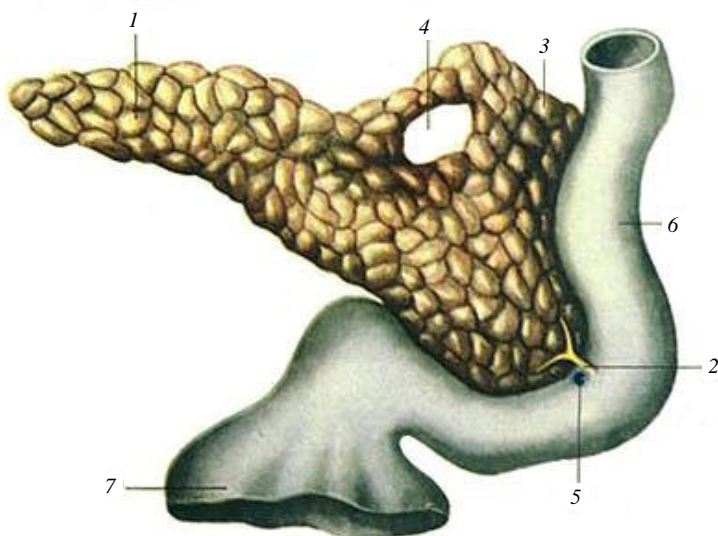


Рис. 41. Строение поджелудочной железы лошади:

- 1 – левая доля поджелудочной железы; 2 – общий выводной проток;
- 3 – правая доля поджелудочной железы;
- 4 – вырезка (отверстие) для воротной вены;
- 5 – печеночный проток; 6 – двенадцатиперстная кишка;
- 7 – пилорическая часть желудка

У лошади правая доля слабо отграничена от тела. Главный выводной проток открывается в двенадцатиперстную кишку вместе с печеночным протоком. Добавочный проток, если он развит, открывается самостоятельно.

У свиньи поджелудочная железа желтоватого цвета, располагается между двумя последними грудными и двумя первыми поясничными позвонками.

Гистологическое строение. Поджелудочная железа – компактный орган, состоящий из стромы и паренхимы.

Строма состоит из рыхлой соединительной ткани, образующей капсулу и отходящие от нее прослойки, разделяющие железу на дольки.

Паренхима железы состоит из экзокринной и эндокринной частей. Экзокринная часть представлена концевыми отделами – альвеолами, или альвеолотрубками, образованными однослойным призматическим эпителием. Клетки альвеол вырабатывают панкреатический сок. Система выводных протоков начинается со вставочных протоков, состоящих из мелких кубических клеток. Во вставочный проток открываются, как правило, просветы нескольких альвеол. Группа таких альвеол вместе со вставочным протоком называется ацинусом. Вставочные протоки, объединяясь, образуют внутридольковые протоки, а они, в свою очередь, формируют междольковые выводные протоки.

Эндокринная часть поджелудочной железы образована панкреатическими островками (островками Лангерганса). Они разбросаны по всей железе и составляют около 1 % паренхимы органа. Островки имеют разные размеры и форму и состоят из нескольких видов клеток. Наиболее многочисленными (до 70 %) являются В- или β -клетки, они вырабатывают инсулин, который способствует превращению глюкозы в гликоген печени и мышц, в результате чего уровень глюкозы в крови снижается. Другой формой клеток являются А- или α -клетки, составляющие около 20 % клеток островков, они вырабатывают глюкагон, который способствует превращению гликогена печени в глюкозу, и тем самым увеличивают содержание сахара в крови. У островков нет оболочек, отделяющих их от экзокринной паренхимы.

Кроме указанных видов клеток в островках есть и другие клетки: продуцирующие гормон липокаин, принимающий участие в жировом обмене; малодифференцированные, являющиеся камбием для остальных видов клеток (рис. 42).

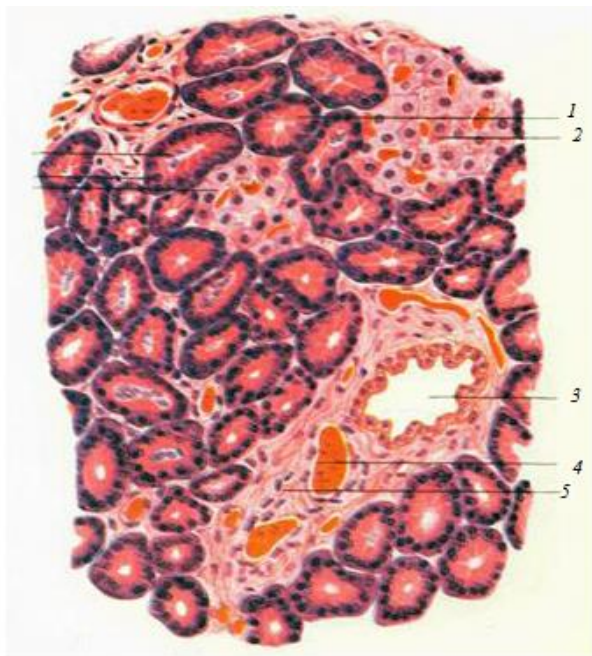

Рис. 42. Гистологическое строение поджелудочной железы: 1 – концевые отделы; 2 – островок Лангерганса; 3 – выводной проток; 4 – кровеносный сосуд; 5 – междольковая соединительная ткань

3.4. Задняя кишка, или толстый кишечник

Толстый кишечник у сельскохозяйственных животных в среднем в четыре раза короче тонкого. У крупного рогатого скота его длина достигает 11 м, у лошади – 9, у свиньи – 4 м. На всем протяжении он имеет неодинаковый диаметр и состоит из слепой, ободочной и прямой кишок. В толстом кишечнике происходит всасывание в основном воды и растворенных в ней солей, а также формирование каловых масс.

Слепая кишка у крупного рогатого скота имеет длину 30–70 см, она гладкая, цилиндрической формы. Ее слепой конец называется верхушкой, остальная часть – телом. Расположена в правой половине брюшной полости над ободочной кишкой (см. рис. 33).

У свиньи слепая кишка короткая и широкая, в стенке ее проходят три продольных мышечных тяжа – тени, которые собирают стенку в поперечные складки и карманы. Располагается слепая кишка в поясничной области, касаясь телом левой почки (см. рис. 34).

У лошади слепая кишка в форме запятой огромных размеров. На всем ее протяжении имеются четыре продольных мышечных тяжа – тени. Между тенями стенка кишки образует четыре ряда карманов. В слепой кишке различают краниально направленную верхушку, тело и основание (головка). В основание впадает подвздошная кишка и выходит ободочная (см. рис. 35).

Ободочная кишка – у крупного рогатого скота достигает 9 м и образует диск, состоящий из начальной петли, спирального лабиринта и конечной петли. Начальная петля начинается от места впадения подвздошной кишки в толстый кишечник, направляется вперед, затем назад и снова вперед, после чего переходит в спиральный лабиринт. Спиральный лабиринт на полтора оборота закручивается к центру, после чего переходит в конечную петлю. Конечная петля идет назад, затем вперед и вновь назад, где без границ переходит в прямую кишку.

Ободочная кишка лошади самая объемистая. В зависимости от диаметра различают большую ободочную и малую ободочную кишки. Большая ободочная кишка лежит в виде подковы и образует шесть положений (правое вентральное, вентральное диафрагмальное, левое вентральное, левое дорсальное, дорсальное диафрагмальное, правое дорсальное). После этого ободочная кишка резко сужается и становится малой ободочной кишкой, которая, образуя петли, переходит в прямую кишку. Ободочная кишка лошади в разных участках имеет от двух до четырех теней и от двух до четырех рядов карманов.

Ободочная кишка свиньи имеет вид конуса, вершиной направленного краниоventрально, а основанием каудодорсально, и состоит из двух извилин и конечной петли. Она имеет две тени и два ряда карманов.

Прямая кишка – короткая, с гладкой поверхностью, расположена в тазовой полости и открывается наружу заднепроходным отверстием – анусом, который снабжен различными мышцами, закрывающими его. В конце прямой кишки у свиньи и лошади имеется ампулообразное расширение.

Гистологическое строение. Стенка кишок толстого отдела состоит из слизистой оболочки, подслизистой основы, мышечной и серозной оболочек. Слизистая оболочка не образует ворсинок. Общекишечные железы – крипты – многочисленные, глубокие. Однослой-

ный цилиндрический эпителий, покрывающий слизистую оболочку, содержит большое количество бокаловидных клеток, вырабатывающих слизь. В собственной пластинке слизистой оболочки и в подслизистой основе находится большое количество фолликулов.

Мышечная оболочка двухслойная в тех местах, где поверхность кишки гладкая, а в местах образования тений и карманов она имеет особенности: внутренний кольцевой слой развит равномерно, а наружный продольный слой образует лентообразные утолщения – тении.

Серозная оболочка толстого отдела кишечника в целом такая же, как и других отделов, но в конечном участке прямой кишки она замещается адвентицией (рис. 43).

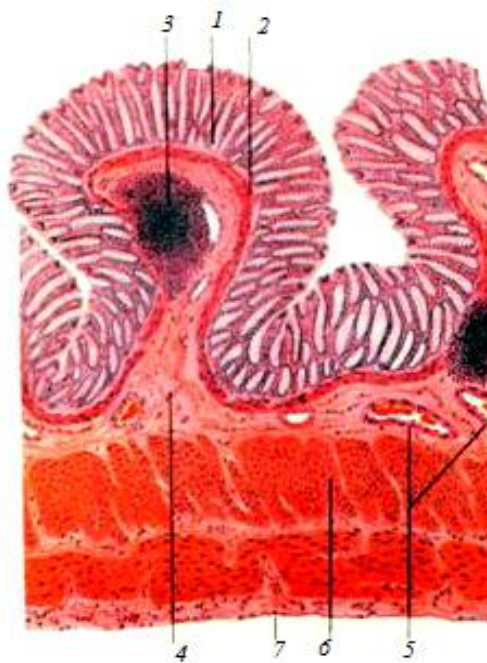


Рис. 43. Гистологическое строение толстой кишки:
1 – крипта; 2 – мышечный слой слизистой оболочки;
3 – лимфоидный фолликул; 4 – подслизистая основа;
5 – кровеносные сосуды; 6 – мышечная оболочка;
7 – серозная оболочка

4. СИСТЕМА ОРГАНОВ МОЧЕВЫДЕЛЕНИЯ

В состав системы органов мочевого выведения входят почки, мочеточники, мочевой пузырь, мочеиспускательный канал, мочеполовой синус (у самок) или мочеполовой канал (у самцов) (рис. 44).

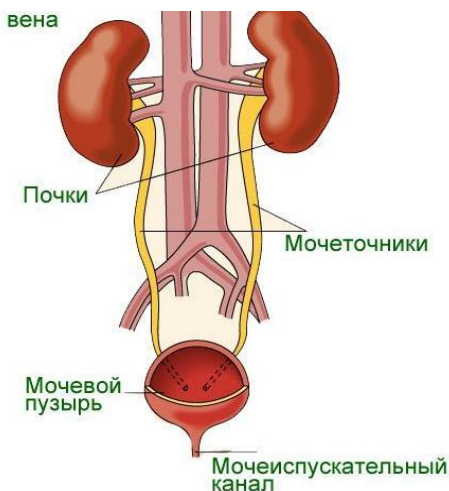


Рис. 44. Схема строения системы мочевого выведения

Функции органов мочевого выведения:

1. Осуществляют выработку, временное хранение и выделение из организма жидких конечных продуктов обмена – мочи.

2. Выполняют экскреторную функцию, извлекая из крови и удаляя из организма вредные продукты азотистого обмена (мочевину, мочевую кислоту, аммиак, креатин, креатинин), инородные вещества (краски, лекарства и др.).

3. Удаляют избыток воды, минеральные вещества и кислые продукты, почки регулируют водно-солевой обмен и поддерживают относительное постоянство осмотического давления и активной реакции крови.

4. В почках синтезируются гормоны (ренин, ангиотензин), участвующие в регуляции кровяного давления и диуреза (мочеотделения).

Почки – парный орган бобовидной формы, бурого цвета. Сверху почка покрыта *капсулой*, на медиальной стороне имеется углубление –

ворота, здесь в почку входят почечная артерия и нервы, а выходят мочеточник и почечная вена. На разрезе почки ясно видны три зоны: *корковая* – темно-красная, расположена на периферии, в ней образуется моча; *мозговая*, или мочееотводящая, – светлой окраски, находится наиболее глубоко; *промежуточная* – наиболее темная, содержит большое количество сосудов, лежит между корковой и мозговой зонами (рис. 45).

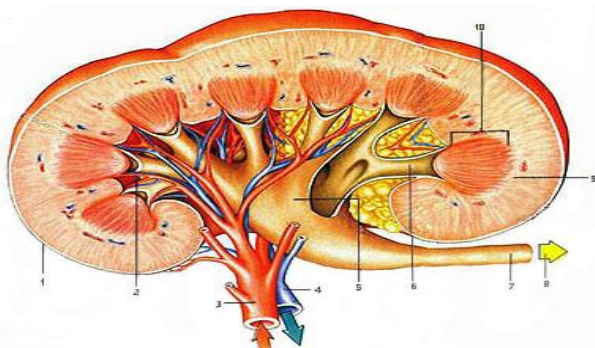


Рис. 45. Схема строения почки свиньи на разрезе: 1 – капсула почки; 2 – почечная чашечка; 3 – почечная артерия; 4 – почечная вена; 5 – почечная лоханка; 6 – стелек; 7 – мочеточник; 8 – направление мочеточника; 9 – корковое вещество; 10 – почечный сосочек

Классификация почек

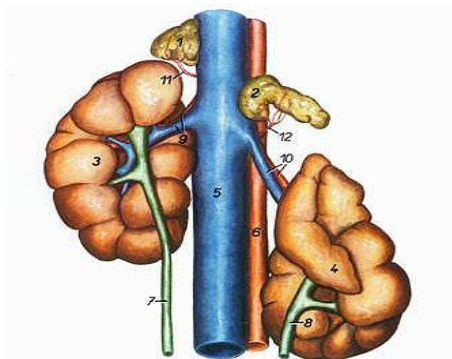
1. Множественные почки – состоят из отдельных почечек, объединенных прослойками соединительной ткани и капсулой в единый компактный орган. Такие почки у белого медведя и дельфина.

2. Бороздчатые многососочковые почки – отдельные почечки срастаются своими центральными частями. На поверхности такой почки ясно заметны долики, разделенные бороздками, а на разрезе видны многочисленные пирамиды, заканчивающиеся сосочками. Такое строение почек у крупного рогатого скота.

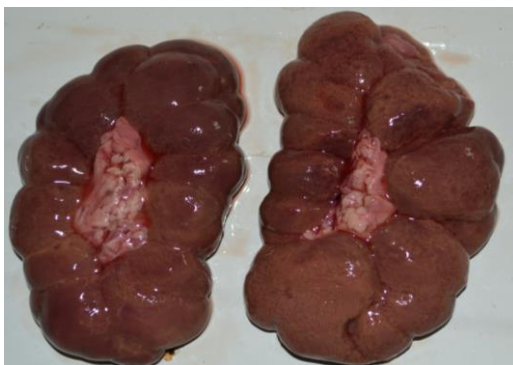3. Гладкие многососочковые почки – полное слияние корковой зоны. Такие почки у свиньи и человека.

4. Гладкие однососочковые почки – полное слияние не только корковых, но и мозговых зон: у них лишь один общий сосочек, погруженный в почечную лоханку. Такие почки у лошади, мелких жвачных, собак, кошек и других животных.

У крупного рогатого скота почки бобовидные, бороздчатые много-сосочковые. Левая почка перекручена по продольной оси, висит на брыжейке, которая позволяет ей смещаться за правую почку при наполнении рубца. Поэтому левая почка у КРС называется блуждающей (рис. 46).



a



б

Рис. 46. Почки и надпочечники крупного рогатого скота:

- a* – рисунок; *б* – анатомический препарат;
 1 – правый надпочечник; 2 – левый надпочечник; 3 – правая почка;
 4 – левая почка; 5 – каудальная полая вена; 6 – аорта;
 7 – правый мочеточник; 8 – левый мочеточник;
 9 – правая почечная артерия и вена; 10 – левая почечная артерия и вена;
 11 – каудальная надпочечная ветвь правой почечной артерии;
 12 – каудальная надпочечная ветвь левой почечной артерии

У свиньи почки гладкие, многососочковые, бобовидные, уплощенные дорсовентрально. Пирамид 10–12, столько же сосочков. Некоторые сосочки могут слиться. К сосочкам подходят чашечки, открывающиеся непосредственно в почечную лоханку, расположенную в синусе почки. Обе почки лежат в поясничной области, на уровне 1–4-го поясничных позвонков (рис. 47–49).

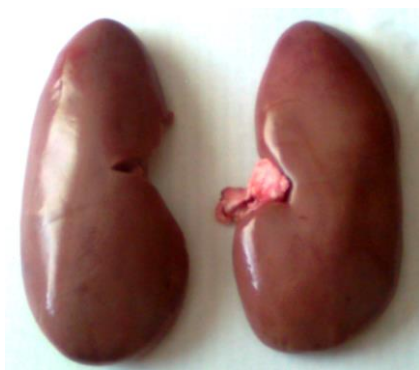

Рис. 47. Внешний вид почек свиньи

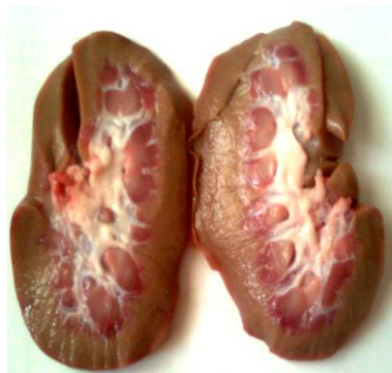

Рис. 48. Почки свиньи на разрезе

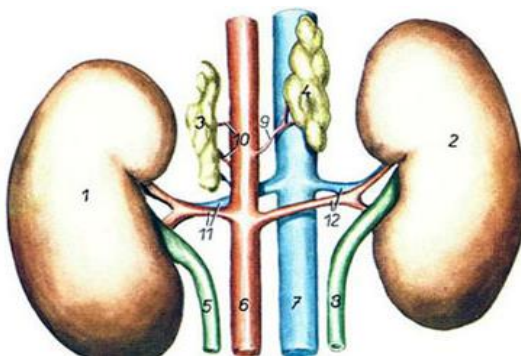
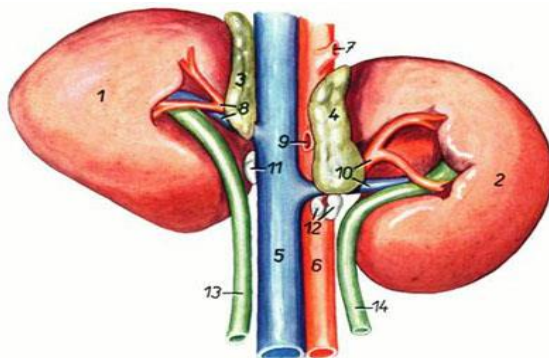


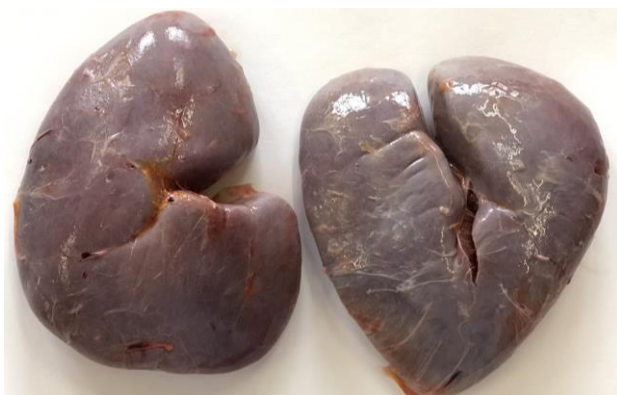Рис. 49. Почки и надпочечники свиньи:

- 1 – левая почка; 2 – правая почка; 3 – левый надпочечник;
- 4 – правый надпочечник; 5 – левый мочеточник; 6 – аорта;
- 7 – каудальная полая вена; 8 – правый мочеточник;
- 9 – средняя надпочечная артерия правая; 10 – средние надпочечные артерии левые; 11 – левая почечная артерия и вена;
- 12 – правая почечная артерия и вена

У лошади почки гладкие, однососочковые. Правая почка сердцевидной формы, левая – бобовидной (рис. 50). Правая почка почти целиком лежит в подреберье, на уровне от 16-го ребра до 1-го поясничного позвонка. Левая почка лежит на уровне 1–3-го поясничных позвонков и редко заходит в подреберье.



a



б

Рис. 50. Почки лошади: *a* – рисунок; *б* – анатомический препарат;
 1 – правая почка; 2 – левая почка; 3 – правый надпочечник;
 4 – левый надпочечник; 5 – каудальная полая вена; 6 – аорта; 7 – чревная
 артерия; 8 – правая почечная артерия и вена; 9 – краниальная брыжеечная
 артерия; 10 – левая почечная артерия и вена; 11, 12 – почечные лимфоузлы;
 13 – правый мочеточник; 14 – левый мочеточник

Гистологическое строение. Почка – компактный орган, состоит из стромы и паренхимы. Строма представлена соединительнотканной капсулой. Под ней находится корковое вещество, ниже расположено мозговое вещество почки. Корковое вещество заходит в мозговое в виде почечных колонок, а мозговое внутрь коркового – в виде мозговых лучей, разделяя почку на дольки (рис. 51). Корковое и мозговое вещество почки образовано эпителиальными структурами – нефронами.

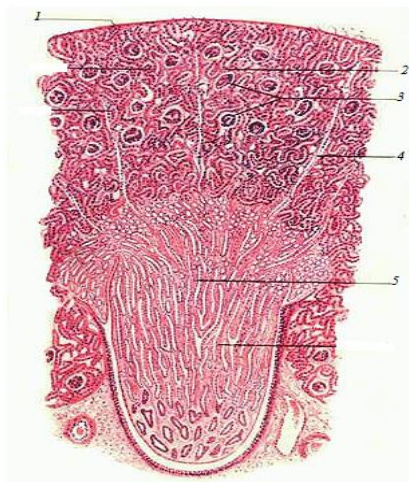


Рис. 51. Гистологическое строение почки:
 1 – капсула; 2 – главные и вставочные отделы;
 3 – мальпигиевы тельца; 4 – мозговые лучи;
 5 – прямые каналцы (нисходящие и восходящие
 части петли Генле, собирательные трубочки)

Нефрон состоит из капсулы, проксимального отдела, петли нефрона (Генле) и дистального отдела.

Капсула нефрона имеет вид двустенной чаши. Наружный листок капсулы заметен в виде круга, опоясывающего сосудистый клубочек. Внутренний листок капсулы очень плотно прилегает к капиллярам сосудистого клубочка и состоит из крупных клеток. Между наружным и внутренним листками капсулы заметно пространство – полость капсулы почечного тельца, в которую поступает первичная моча, фильтрующаяся через сложный биологический фильтр. Внутри капсулы находится сосудистый клубочек. Он образован капиллярами принося-

щей артерии. Капилляры сосудистого клубочка объединяются в выносящую артерию, которая за пределами почечного тельца распадается на капилляры, питающие почку. Затем они объединяются вновь и образуют вены. Таким образом, в почке между двумя артериями существует капиллярная сеть, которая названа чудесной артериальной сетью почки (рис. 52).

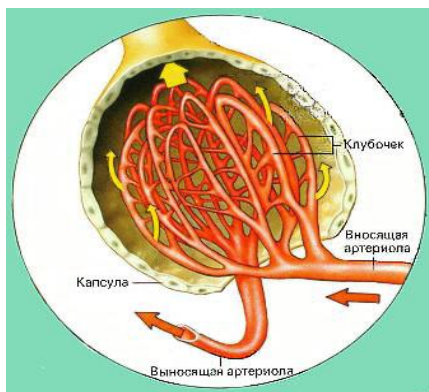


Рис. 52. Строение капсулы Шумлянско – Боумана

Между кровью капилляров сосудистого клубочка и полостью капсулы почечного тельца в наиболее тонких участках стенка состоит только из базальной мембраны. Через нее в полость капсулы проходят все составные части крови, кроме крупных белковых молекул и форменных элементов крови. Фильтрация происходит под давлением, так как диаметр выносящей артерии меньше диаметра приносящей артерии.

Первичная моча из полости капсулы почечного тельца попадает в проксимальный отдел нефрона. Здесь первичная моча в результате обратного всасывания (резорбции) аминокислот, сахаров, неорганических солей и воды превращается во вторичную мочу.

Проксимальный отдел переходит в петлю нефрона. Это прямой каналец, состоящий из нисходящей части, опускающейся в мозговое вещество и образованной плоским эпителием, и восходящей части, вновь поднимающейся в корковое вещество и образованной кубическим эпителием. В петле нефрона продолжается резорбция солей и воды.

Восходящая часть петли нефрона переходит в извитой дистальный отдел, стенка которого состоит из кубического эпителия со светлой

цитоплазмой. Здесь происходит резорбция воды и частично – хлоридов. У некоторой части нефронов дистальный отдел подходит вплотную к почечному тельцу. В этих участках клетки дистальных отделов обладают способностью образовывать гормональные вещества, принимающие участие в регуляции кровяного давления.

Продолжением дистальных отделов нефрона являются собирательные трубочки, представляющие собой начальные этапы мочеотводящей системы почки и образующие основную массу мозгового вещества (рис. 53).

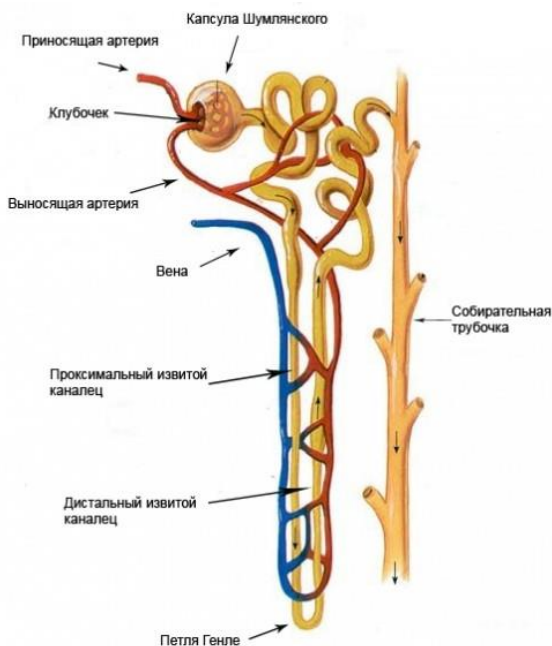


Рис. 53. Строение нефрона

Мочеточники – длинные узкие трубочки, идущие от ворот почек до мочевого пузыря вдоль боковых стенок брюшной полости. Идут в каудальном направлении и входят косо в дорсальную стенку мочевого пузыря. Проходя косо некоторое расстояние между мышечной и слизистой оболочками, они открываются возле шейки мочевого пузыря. Такое расположение мочеточников препятствует обратному току мочи

в мочеточник из наполненного мочевого пузыря. Стенка мочеточника состоит из слизистой, мышечной и серозной оболочек.

Мочевой пузырь – непарный трубчатый орган грушевидной формы. В нем различают верхушку, расположенную краниально, тело и шейку, обращенную каудально.

Стенка мочевого пузыря состоит из слизистой оболочки, покрытой многослойным переходным эпителием, мышечной и серозной оболочек. Мышечная оболочка образована тремя слоями гладкой мышечной ткани: наружным и внутренним продольными и средним кольцевым. На шейке мочевого пузыря мышечные пучки образуют сфинктер пузыря. Серозная оболочка в каудальной части тела и шейке сменяется адвентицией (рис. 54, 55).

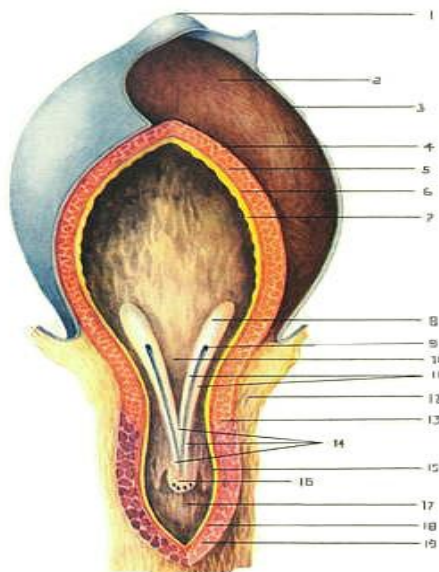


Рис. 54. Строение мочевого пузыря: 1 – верхушка мочевого пузыря; 2 – тело мочевого пузыря; 3 – серозная оболочка; 4 – наружный слой мышечной оболочки; 5 – средний слой мышечной оболочки; 6 – внутренний слой мышечной оболочки; 7 – слизистая оболочка пузыря; 8 – валик мочеточника; 9 – отверстие мочеточника; 10 – пузырный треугольник; 11 – мочеточниковые складки; 12 – адвентиция; 13 – сфинктер пузыря; 14 – мочеиспускательный гребень; 15 – слизистая оболочка уретры; 16 – семенной холмик; 17 – мочеиспускательный канал; 18 – слой гладкой мышечной ткани; 19 – мышца уретры

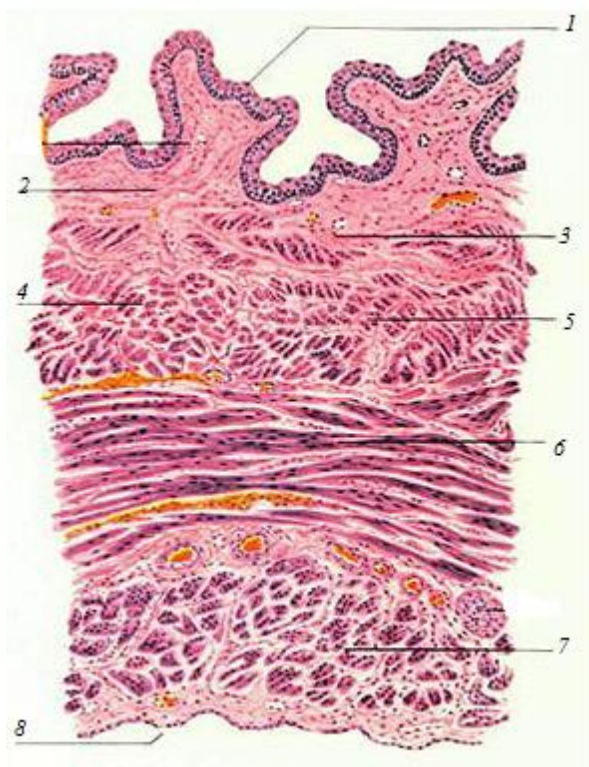


Рис. 55. Гистологическое строение стенки мочевого пузыря:
 1 – переходный эпителий;
 2 – собственный слой слизистой оболочки;
 3 – кровеносный сосуд; 4 – подслизистый слой;
 5 – внутренний продольный мышечный слой; 6 – средний кольцевой мышечный слой; 7 – наружный продольный мышечный слой;
 8 – серозная оболочка

5. СИСТЕМА ОРГАНОВ ДЫХАНИЯ

Органы дыхания состоят из воздухоносных путей (нос с носовой полостью, гортань, трахея и бронхи легкого) и респираторных отделов (альвеолы и ацинусы легкого). В воздухоносных путях воздух согревается, увлажняется, очищается от пыли и микроорганизмов и анализируется. В респираторных отделах происходит обмен газов между кровью и альвеолярным воздухом.

Нос – начальный участок дыхательных путей. В нем воздух согревается, увлажняется и анализируется на запах. Анатомически нос имеет спинку, боковые стенки, кончик (верхушку) и корень, в основе которых лежат кости черепа.

Снаружи нос покрыт кожей с волосами, лишь на кончике носа волос нет (исключением являются лошади). Кожа здесь толстая, пигментированная и усеяна многочисленными серозными железами, которые выделяют свой секрет на поверхность носового зеркала, вследствие чего оно всегда влажное и холодное. Вокруг зеркала находится небольшое число чувствительных волос. У крупного рогатого скота оно называется носогубным зеркальцем, у свиньи – хоботковым зеркальцем.

Носовая полость – имеет два входных отверстия – ноздри – и два выходных – хоаны. В стенке ноздрей лежат хрящи, благодаря которым ноздри сохраняют зияние. Подвижность ноздрей обеспечивается специальными мышцами, которые хорошо развиты у лошадей. Внутри полость носа разделена продольной хрящевой носовой перегородкой. В каждой половине носовой полости имеется по две носовые раковины: более узкая – дорсальная – и более широкая – вентральная, которые делят носовую полость на четыре хода.

По дорсальному носовому ходу воздух идет к лабиринту решетчатой кости, покрытому обонятельным эпителием, поэтому этот ход называется обонятельным и воздух в нем анализируется на запах.

По среднему носовому ходу воздух поступает в пазухи костей черепа, в которых он согревается. Данный ход называется синусным.

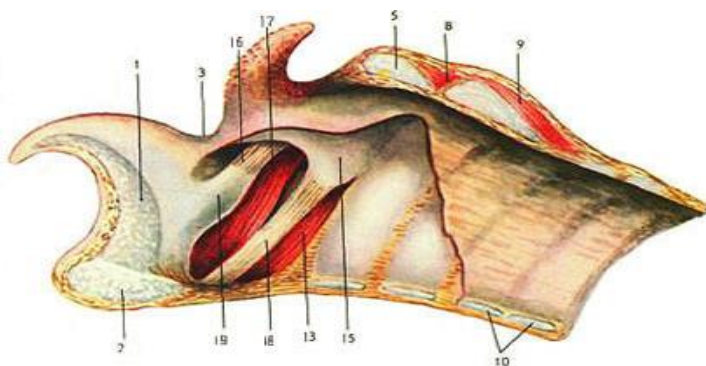
Вентральный носовой ход расположен между вентральной носовой раковиной и дном носовой полости, он самый широкий, по нему воздух, согреваясь и увлажняясь, поступает в хоаны – это собственно дыхательный ход.

Между хрящевой носовой перегородкой и раковинами имеется щель – общий носовой ход. По нему воздух идет во всех направ-

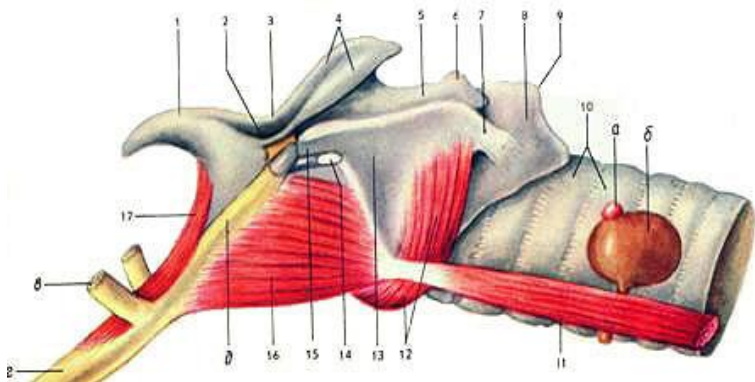
лениях. Из хоан воздух поступает в дыхательную часть глотки, а отсюда – в гортань.

Изнутри носовая полость покрыта слизистой оболочкой, которая выстлана многослойным плоским эпителием, обонятельным эпителием и многорядным мерцательным эпителием. В собственной пластинке слизистой оболочки залегают многочисленные слизистые и серозные железы, секрет которых, смешиваясь с секретом бокаловидных клеток, способствует прилипанию пыли и других частиц. Сюда же по носослезному протоку стекают слезы, омывающие глаз. Здесь же располагается большое количество сосудов, это способствует согреванию воздуха.

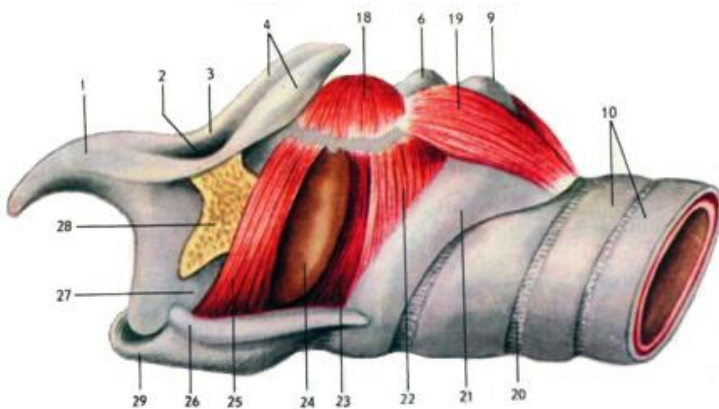
Гортань – лежит под глоткой близ углов нижней челюсти. Она проводит воздух в трахею, не допускает попадания пищи в дыхательные пути и содержит голосовой аппарат. Состоит гортань из пяти хрящей: надгортанник (овальной формы, эластический, самый краниальный), щитовидный хрящ (самый массивный, длинный, формирует вентральную и боковые стенки гортани), два черпаловидных (в виде неправильных треугольников) и кольцевидный, или перстневидный, хрящ (кольцом охватывает каудальный конец гортани). Хрящи между собой и с подъязычной костью соединены суставами и связками. Надгортанник, закрывающий вход в гортань при прохождении пищевого кома, и частично черпаловидные хрящи состоят из эластического хряща, остальные – из гиалинового хряща, обеспечивая зияние гортани. В полости гортани между черпаловидными и щитовидными хрящами расположены две голосовые складки с голосовой щелью между ними (рис. 56).



a



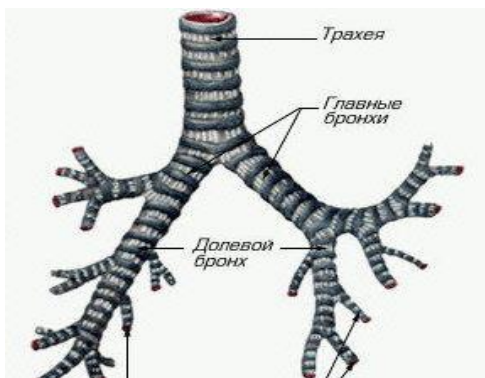
б



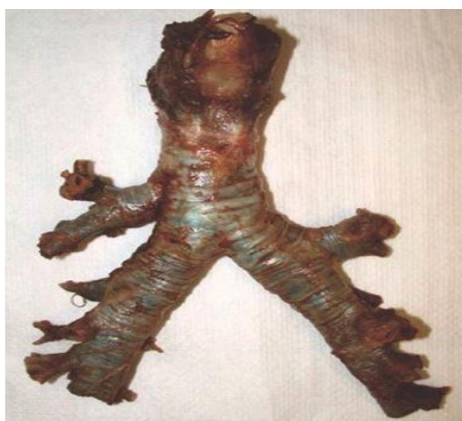в

Рис. 56. Гортань: *а* – крупного рогатого скота; *б* – свиньи; *в* – лошади;
 1 – надгортанник; 2 – вход в гортань; 3 – черпаловидно-надгортанная складка;
 4, 5, 6 – черпаловидный хрящ; 7 – каудальные рога щитовидного хряща;
 8, 9, 21 – кольцевидный (перстневидный) хрящ; 10 – хрящи трахеи;
 11 – грудинощитовидная мышца; 12, 22 – кольцевидно-черпаловидная латеральная мышца; 13 – пластинка щитовидного хряща; 14 – глубокая щитовидная вырезка;
 15 – передние рожки щитовидного хряща; 16 – подъязычно-щитовидная мышца;
 17 – подъязычно-надгортанная мышца; 18 – желудочковая мышца;
 19 – кольцевидно-черпаловидная дорсальная мышца; 20 – кольцевидные связки трахеи;
 23, 25 – голосовые складки; 24 – желудочек гортани; 26 – боковая стенка гортани;
 27 – основание надгортанника; 28 – участок подъязычной кости; 29 – вентральная стенка гортани из щитовидного хряща; *а, б* – щитовидная железа; *в, г, д* – подъязычная кость

Трахея – трубчатый орган, соединяющий гортань с легкими. Она состоит из хрящевых незамкнутых колец, соединенных между собой связками. Кольца трахеи образованы гиалиновым хрящом, что обеспечивает их эластичность. Перед входом в легкие трахея делится на два главных бронха. Место деления называется бифуркацией. У крупного рогатого скота и свиньи выше бифуркации от трахеи отходит трахейный бронх к правому легкому (рис. 57).



а



б

Рис. 57. Схема (а) и анатомический препарат (б) трахеи и бронхиального дерева

Форма поперечного разреза трахеи у крупного рогатого скота конусовидная; у свиньи – округлая, концы хрящей заходят друг за друга; у лошади – овальная (рис. 58).

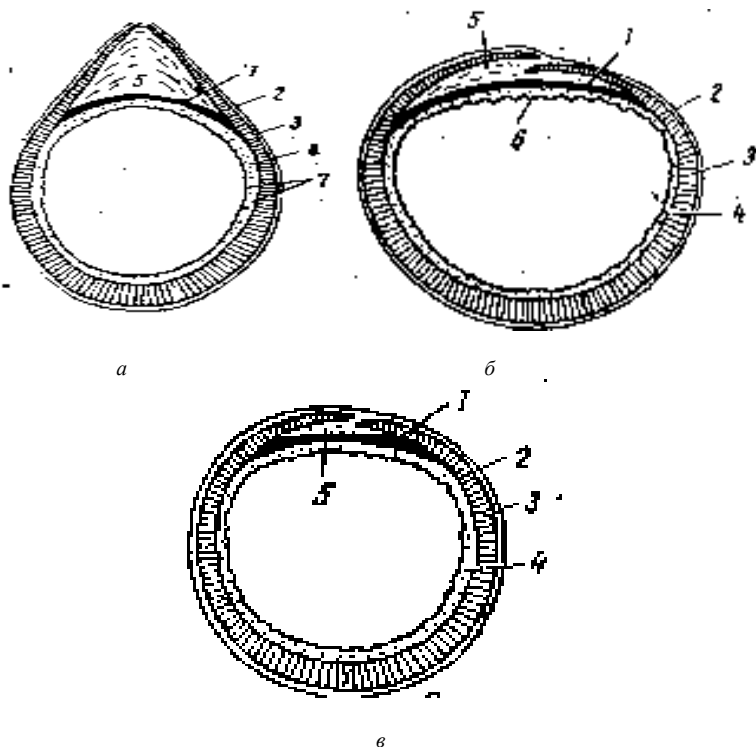


Рис. 58. Форма трахеальных колец: *а* – крупного рогатого скота; *б* – лошади; *в* – свиньи; 1 – трахейная мышца; 2 – адвентиция; 3 – трахейный хрящ; 4 – слизистая оболочка; 5 – кольцевидная связка; 6 – мерцательный эпителий; 7 – трахейные железы

Гистологически стенка трахеи состоит из четырех оболочек: слизистой, подслизистой основы, фиброзно-хрящевой и адвентиции.

Слизистая оболочка состоит из многорядного мерцательного эпителия и собственной пластинки. Подслизистая основа представлена рыхлой соединительной тканью. Фиброзно-хрящевая оболочка образует незамкнутые кольца. Наружной оболочкой трахеи является адвентиция, состоящая из соединительной ткани (рис. 59).

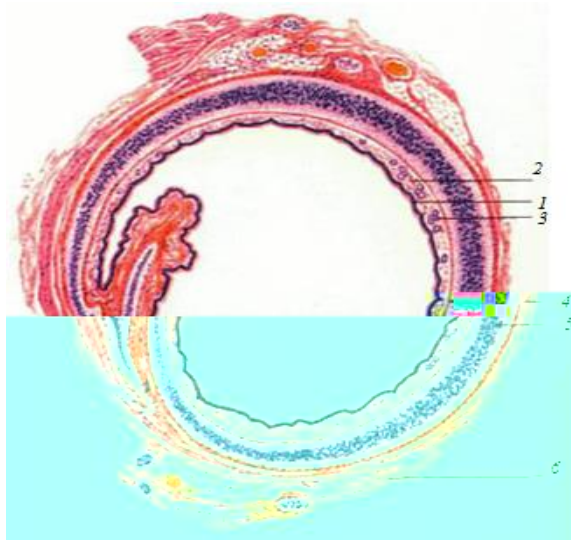


Рис. 59. Гистологическое строение трахеи:
 1 – многоядный мерцательный эпителий; 2 – слизистая оболочка; 3 – железы; 4 – подслизистая основа;
 5 – фиброзно-хрящевая оболочка; 6 – адвентиция

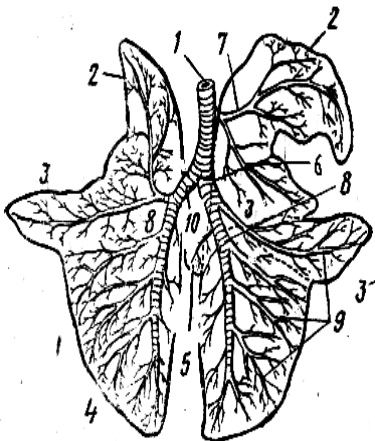
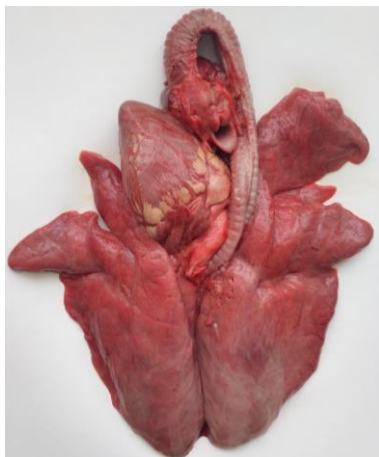Легкие – крупный парный орган дыхания, в котором осуществляется газообмен между вдыхаемым воздухом и кровью. Легкие имеют форму конуса – вершина обращена вперед, а основание лежит на диафрагме. Они окружают сердце и заполняют собой практически всю грудную клетку.

У крупного рогатого скота легкие конусовидной формы. Широкое основание обращено каудально, округлая вершина – краниально, тупой край – к позвоночнику, острый – вентрально. На легких различают поверхности: диафрагмальную – вогнутую, реберную – выпуклую, сердечную и средостенную – между правым и левым легкими.

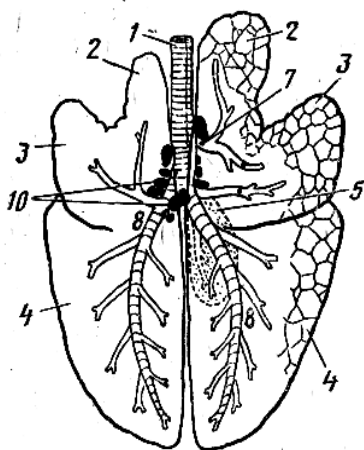
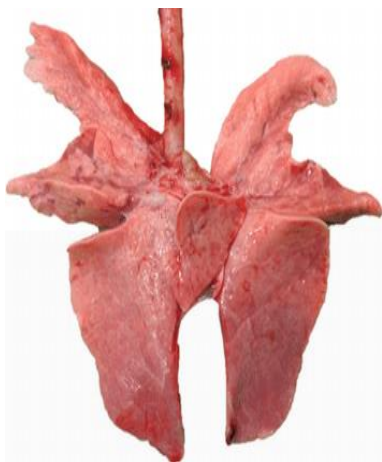
Каждое легкое имеет *верхушечную*, *сердечную* и *диафрагмальную* доли. У правого легкого верхушечная доля разделена, а также имеется *добавочная* доля. Всего у крупного рогатого скота восемь долей легких. К верхушечной доле подходит добавочный трахейный бронх, который идет от трахеи до бифуркации (рис. 60, а).

У свиньи легкие более округлые, состоят из семи долей: две верхушечные, две сердечные (не выступают за края диафрагмальных), две диафрагмальные и добавочная. Есть трахейный бронх (рис. 60, б).

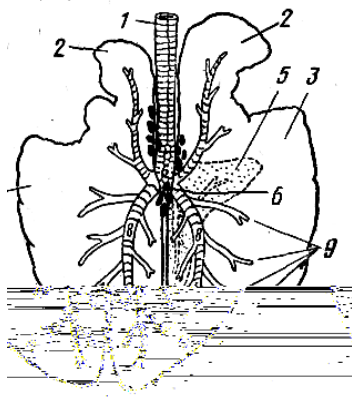
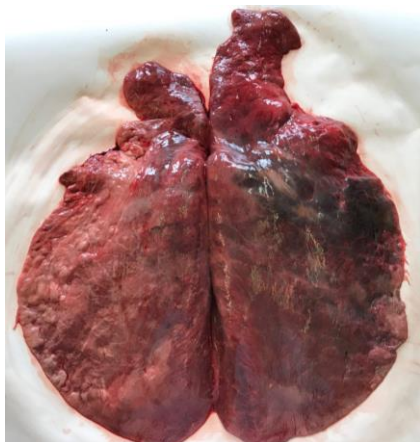У лошади легкие очень крупные, длинные, слабо разделенные на доли. Состоят из пяти долей: две верхушечные, две сердечно-диафрагмальные (в каждом легком сердечная доля соединяется с диафрагмальной и образует сердечно-диафрагмальную) и добавочная. Трахейный бронх отсутствует (рис. 60, в).



a



б



6

Рис. 60. Схема долей легких и строение бронхиального дерева:
a – КРС; *б* – свиньи; *в* – лошади; 1 – трахея; 2 – верхушечные доли;
 3 – сердечные доли; 4 – диафрагмальные доли; 5 – добавочная доля;
 6 – бифуркация трахеи; 7 – трахейный бронх; 8 – главный бронх;
 9 – средний бронх; 10 – лимфатические узлы

Гистологическое строение. Легкое – компактный орган, покрытый снаружи серозной оболочкой – легочной плеврой. Соединительнотканная строма легкого развита слабо. Она образует тонкую, но плотную капсулу и междольковые прослойки, в которых проходят сосуды, нервы и бронхи.

Паренхима легкого образована воздухоносными путями (бронхиальным деревом) и респираторными, или дыхательными, отделами (альвеолярным деревом).

В состав бронхиального дерева входят крупные, средние, мелкие бронхи и концевые (терминальные) бронхиолы.

Альвеолярное дерево составляет дольки легкого. Каждая терминальная бронхиола распадается на несколько респираторных. Респираторные бронхиолы разделяются на альвеолярные ходы, каждый из которых кончается двумя альвеолярными мешочками, стенка их образована альвеолами.

Альвеола – тонкостенный пузырек. Внутренняя поверхность его выстлана однослойным плоским эпителием. Снаружи к альвеолам вплотную прилегают кровеносные капилляры.

Давление кислорода в венозной крови, поступающей в легочные капилляры, гораздо ниже, а углекислого газа – гораздо выше, чем в альвеолярном воздухе. Разность давлений и обеспечивает диффузию кислорода из альвеолярного воздуха в кровь, а углекислого газа – в обратном направлении (рис. 61).

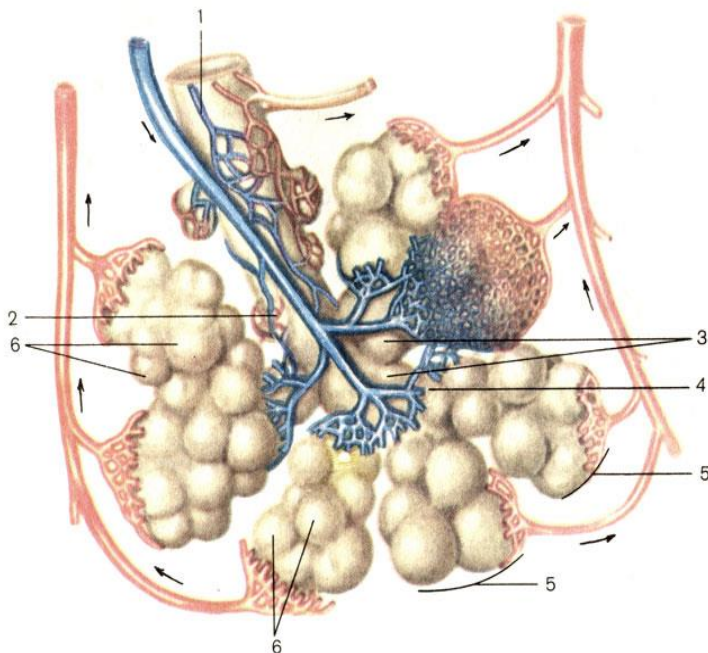


Рис. 61. Схема строения долики легкого: 1 – бронхиола; 2 – терминальная бронхиола; 3 – дыхательная бронхиола; 4 – альвеолярные ходы; 5 – альвеолярные мешочки; 6 – альвеолы легкого

6. ОРГАНЫ РАЗМНОЖЕНИЯ САМОК

В половую систему самки входят яичники, яйцеводы, матка, влагалище, мочеполовое преддверие (синус) и наружные половые органы (рис. 62).

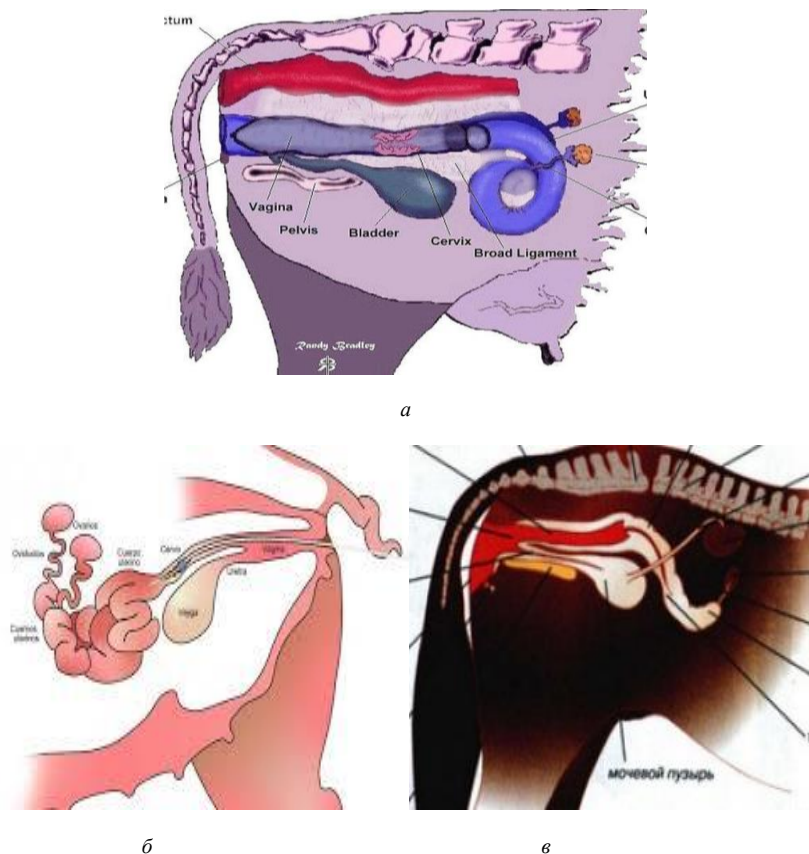
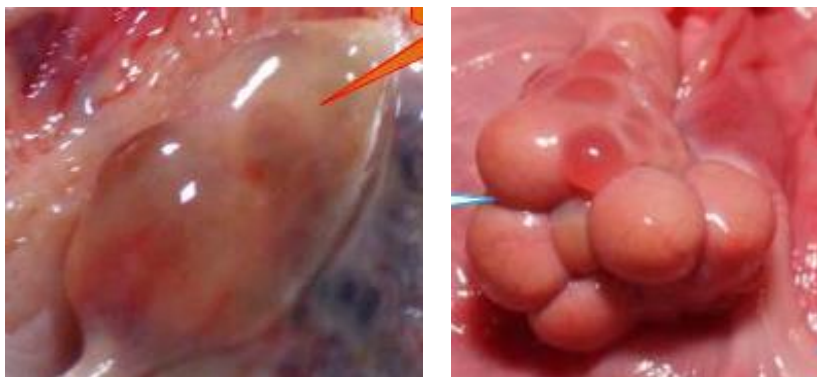

Рис. 62. Органы размножения: *a* – коровы; *б* – свиньи; *в* – лошади

Яичник – парный орган, в котором у половозрелых животных происходит оогенез (образование и рост женских половых клеток) и вырабатываются половые гормоны.

У коровы яичник овальной формы, 2–4 см в длину (рис. 63, а). Краниальный конец его обращен к воронке яйцевода; к каудальному концу подходит яичниковая связка, соединяющая его с маткой. К дорсальному краю яичника прикрепляется брыжейка, образуя его серозную оболочку. Вентральный край свободный. По всей свободной поверхности яичника происходит овуляция. Подвешены яичники на уровне крестцовых бугров подвздошной кости.

У свиньи яичники бугристые, так как животное многоплодное и в них одновременно растет несколько пузырчатых фолликулов в каждом (рис. 63, б). Расположены яичники на уровне 5–6-го поясничного позвонка.



а

б

Рис. 63. Яичники: а – коровы; б – свиньи

У кобылы яичник крупный, 5–8 см в длину, бобовидной формы, практически весь покрыт серозной оболочкой (брыжейкой), поэтому овуляция возможна только в районе овуляционной ямки. Расположены яичники позади почек.

Гистологическое строение. Яичник образован соединительно-тканной стромой и паренхимой, представленной фолликулами в разных стадиях роста. В яичнике различают *корковое вещество* – периферическую фолликулярную зону и *мозговое вещество* – центральную сосудистую зону. В корковом веществе проходят крупные сосуды, которые, разветвляясь, проникают в корковое вещество и доносят туда питательные вещества.

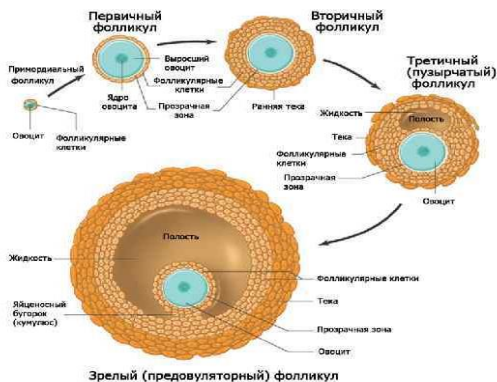
Снаружи яичник покрыт однослойным поверхностным эпителием, являющимся продолжением целомического эпителия. Под эпителием в виде широкой волокнистой полосы видна *белочная оболочка*, образованная соединительной тканью. Ниже располагаются фолликулы разной степени зрелости. *Фолликулом* называется ооцит 1-го порядка (женская половая клетка в стадии роста), окруженный *фолликулярными клетками*, осуществляющими трофическую функцию. Мелкие *первичные фолликулы*, состоящие из одного слоя фолликулярных клеток, располагаются под белочной оболочкой. Более крупные – *растущие фолликулы*, стенка которых образована несколькими рядами фолликулярных клеток, лежат в более глубоких участках коркового вещества.

Самые крупные – *пузырчатые фолликулы* занимают почти всю толщу коркового вещества, они сложного строения. Пузырчатый фолликул отделен от окружающих его тканей яичника соединительнотканной оболочкой – *текой фолликула*, с большим количеством сосудов. Под соединительнотканной оболочкой лежат слои фолликулярных клеток, образующих *зернистый слой* фолликула. В стенке фолликула заметен *яйценосный бугорок* – место залегания ооцита 1-го порядка. Он окружен *блестящей оболочкой* – продуктом деятельности ооцита и фолликулярных клеток. Фолликулярные клетки лежат вокруг ооцита в виде *лучистого венца*. Основная масса пузырьчатого фолликула состоит из фолликулярной жидкости, образованной деятельностью фолликулярных клеток.

В период течки стенка пузырьчатого фолликула лопается и половая клетка вместе с лучистым венцом попадает в яйцепровод. Полость фолликула заполняется разрастающимися фолликулярными клетками, которые преобразуются в *лютеоциты* – клетки, содержащие желтый пигмент и вырабатывающие *прогестерон*. Сюда же прорастают сосуды и соединительная ткань. Формируется желтое тело – временная железа внутренней секреции, функционирующая в период беременности. С окончанием беременности желтое тело рассасывается и замещается соединительнотканном рубцом (рис. 64).

Яичник является также железой внутренней секреции. *Интерстициальные клетки*, лежащие группами в корковом веществе, вырабатывают женские половые гормоны.

Развитие фолликула



a

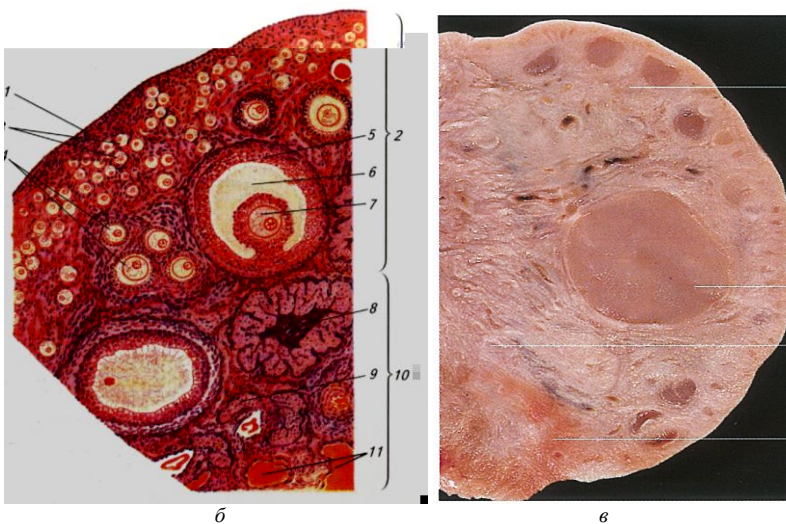
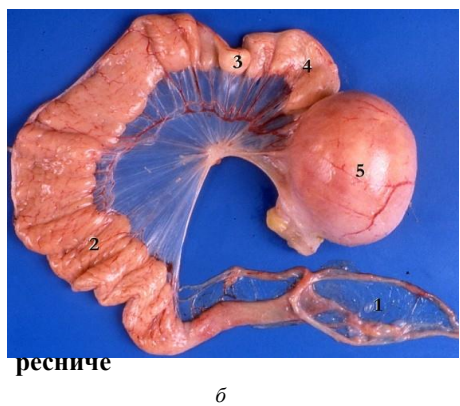
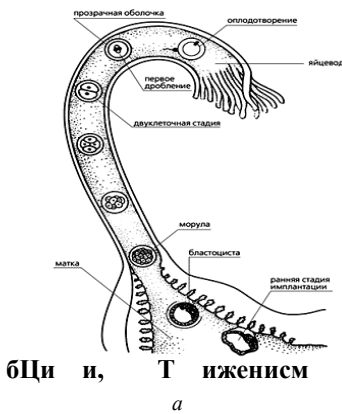


Рис. 64. Яичник: а – развитие фолликула; б – строение яичника (рисунок); в – яичник на разрезе (препарат);
 1 – зачатковый эпителий; 2 – корковое вещество; 3 – примордиальные фолликулы;
 4 – растущие фолликулы; 5 – пузырьчатый фолликул (Г раафов пузырек);
 6 – полость пузырьчатого фолликула, заполненная жидкостью;
 7 – яйцеклетка (ооцит 1-го порядка); 8 – желтое тело; 9 – атретические тела;
 10 – мозговое вещество; 11 – соединительная ткань и кровеносные сосуды

Яйцепровод (яйцевод) – парный трубкообразный орган, в котором женские половые клетки завершают стадию созревания, происходит оплодотворение и начинается дробление зиготы. Он имеет вид извилистой трубки, расположенной между яичником и маткой, длиной у коровы 20–30 см, свиньи – 15–30 см, кобылы – 10–30 см, с двумя отверстиями: яичниковым и маточным (рис. 65). На яичниковом конце имеется воронкообразное расширение – *воронка яйцевода* с изрезанными краями – *бахромкой воронки*. В него из яичника в момент овуляции попадает яйцеклетка. Маточное отверстие яйцевода открывается в конце рога матки.



лочксми. Мвмжение цекжев
тенка яйцевоЖ бразоЦ а и ж той, иной е

лом с ут кро- тосте ння

и цоЦ

складками, образующими уступы. Шейка в полость матки открывается *внутренним маточным отверстием*, во влагалище – *наружным маточным отверстием*. Шейка несколько выдается во влагалище, образуя влагалищную порцию матки. Матка подвешена на маточной брыжейке, или широкой маточной связке. Расположена в лонной области (рис. 66).

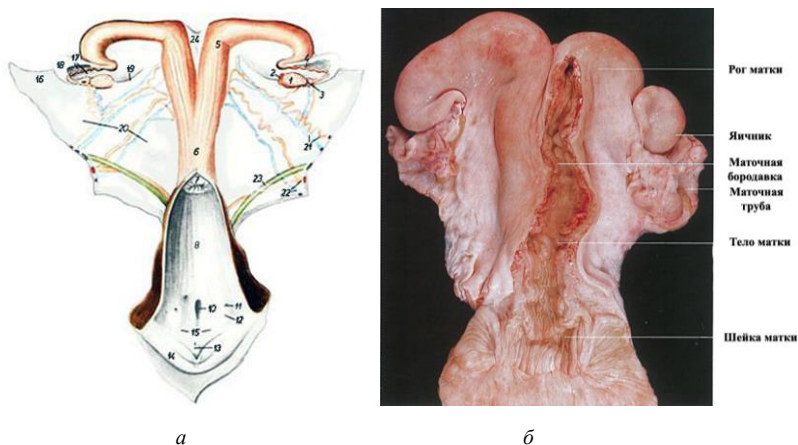


Рис. 66. Строение половых органов коровы: *а* – рисунок; *б* – препарат;

- 1 – яичник; 2 – желтое тело; 3 – воронка яйцевода;
- 4 – яйцепровод; 5 – рог матки; 6 – тело матки; 7 – шейка матки;
- 8 – полость влагалища; 10 – наружное отверстие уретры и дивертикул уретры; 11 – протоки латеральных желез преддверия;
- 12 – возвышение латеральных желез преддверия;
- 13 – клитор; 14 – половая губа; 15 – преддверие влагалища;
- 16 – брыжейка яичника; 17 – брыжейка яйцепровода; 18 – яичниковая бурса;
- 19 – связка яичника; 20 – широкая маточная связка; 21 – яичниковая артерия и вена;
- 22 – маточная артерия и вена; 23 – мочеотчик; 24 – межроговая связка

У свиный рога матки очень длинные и достигают 2–3 м, образуют петли, подобно тощей кишке, тело матки короткое – до 5 см. Шейка длинная – 15–18 см, с волнообразными складками, плотно закрывающими ее канал. Шейка без границ переходит с одной стороны в тело матки, с другой – во влагалище (рис. 67).

У кобылы рога матки сравнительно короткие, толстые, направлены краниоventрально. Тело почти такой же длины, как и рога. Шейка толстостенная, с продольными складками, имеет большую влагалищную порцию (рис. 68).

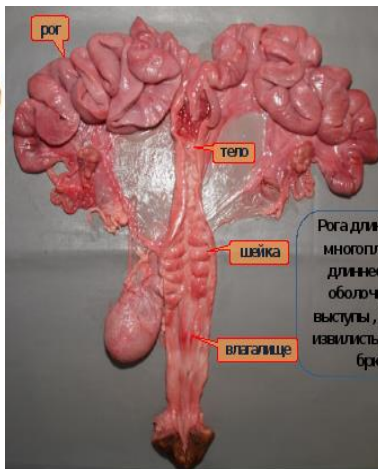
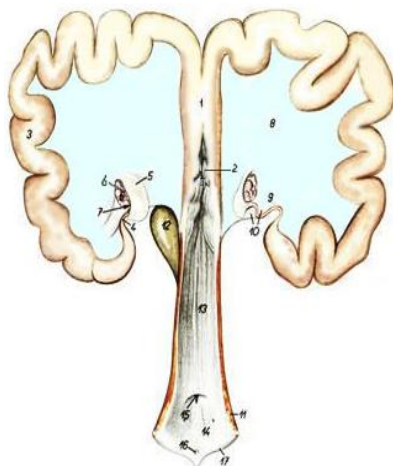


Рис. 67. Строение половых органов свињи: 1 – тело матки; 2 – шейка матки; 3 – рог матки; 4 – яйцепровод; 5 – воронка яйцепровода; 6 – яичник; 7 – яичниковая бурса; 8 – широкая маточная связка; 9 – специальная связка яичника; 10 – брыжейка яйцепровода; 11 – сжиматель вульвы; 12 – мочевой пузырь; 13 – влагалище; 14 – преддверие влагалища; 15 – наружное отверстие влагалища

о –

б л

Гистологическое строение. Матка – трубкообразный орган. Ее стенка образована слизистой, мышечной и серозной оболочками.

Слизистая оболочка (эндометрий) выстлана у большинства млекопитающих однослойным цилиндрическим эпителием, вырабатывающим слизь. В определенные периоды цикла (например, при обратном развитии желтого тела) эпителий может меняться на многорядный или многослойный. Собственная пластинка слизистой образована соединительной тканью с большим количеством разнообразных клеток. В ней в области рогов и тела залегают простые разветвленные трубчатые железы, секрет которых используется для питания зародыша на ранних этапах развития. У жвачных стенка слизистой образует выпячивания – *карункулы*, богатые кровеносными сосудами. В период беременности они становятся крупными образованиями и как шапочками покрываются выростами хориона – *котиледонами* (рис. 69). Слизистая оболочка шейки образует многочисленные крупные и мелкие складки, продольные – у крупного рогатого скота и лошади, волнообразные – у свиньи.

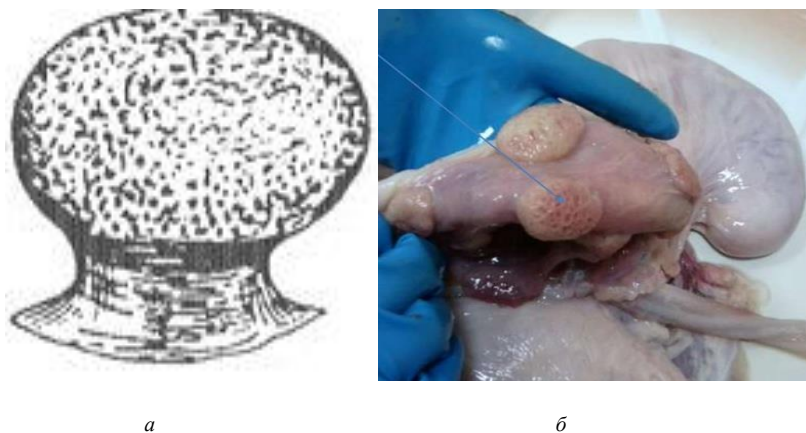


Рис. 69. Карункулы на слизистой оболочке матки коровы: *а* – рисунок; *б* – препарат

Мышечная оболочка (миометрий) образована гладкой мышечной тканью, расположенной в два слоя. Внутренний кольцевой слой развит лучше продольного. В области шейки кольцевой слой особенно мощный, формирует сфинктер, удерживающий канал шейки в закрытом состоянии. Открывается канал во время охоты и при изгнании плода.

Между кольцевым и продольным слоями у жвачных заметен средний сосудистый слой. Мышечная оболочка матки сильно утолщается во время беременности.

Серозная оболочка (периметрий) состоит из собственной пластинки и мезотелия. Сильно утолщается и перестраивается во время беременности (рис. 70).

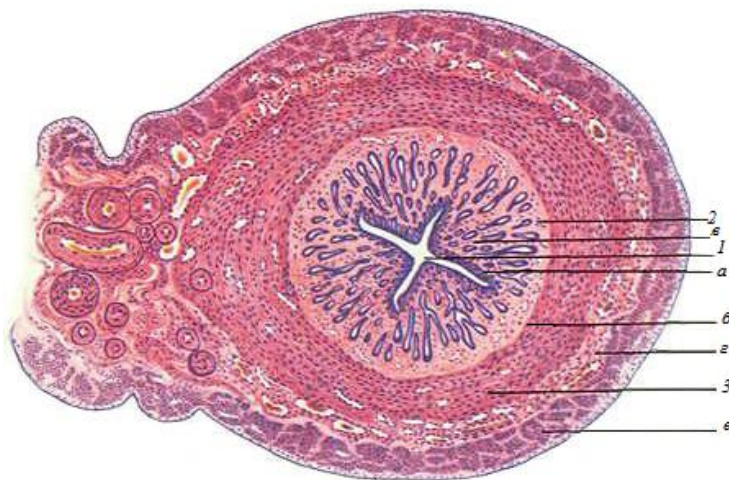


Рис. 70. Гистологическое строение матки: 1 – просвет матки; 2 – слизистая оболочка: а – эпителий; б – собственная пластинка; в – маточные железы; 3 – миометрий; г – подслизистый слой, сосудистый слой; е – надсосудистый слой

Влагалище – непарный трубкообразный орган, служащий для совокупления. Располагается оно между маткой и мочеполовым синусом. Длина влагалища у коровы – 22–28 см, у свиньи – 10–12 см. Каудальной границей его является отверстие мочеиспускательного канала. У молодых животных на границе с мочеполовым синусом имеется зачаток девственной плевы. Стенка влагалища состоит из слизистой и мышечной оболочек и адвентиции. Лишь небольшой краниальный участок покрыт серозной оболочкой. Слизистая оболочка влагалища выстлана многослойным плоским эпителием, не имеет желез и образует продольные складки. Мышечная оболочка состоит из кольцевого и продольного слоев, адвентиция – из рыхлой соединительной ткани, удерживает орган в его положении.

Мочеполовое преддверие – продолжение влагалища после впадения в него мочеиспускательного канала. Отверстие мочеиспускательного канала открывается в вентральной стенке мочеполового преддверия. Каудально мочеполовое преддверие граничит с наружными половыми органами – вульвой. Стенка преддверия состоит из слизистой и мышечной оболочек и адвентиции. Слизистая оболочка покрыта многослойным плоским эпителием. Она имеет железы и кавернозный слой с сильно развитыми сосудами.

Наружные половые органы (вульва) – состоят из половых губ, половой щели и клитора. Вульва расположена ниже ануса. Расстояние между ними называется промежностью. *Половые губы* – складки кожи, в основе которых залегает мышца – сжиматель половой щели. Между половыми губами расположен вход в мочеполовое преддверие – *половая щель*. Места соединения половых губ называют вентральной и дорсальной комиссурами или спайками. У коров с вентральной спайки свисает пучок волос. У вентральной комиссуры выступает головка клитора, который является гомологом пещеристого тела пениса. Тело клитора погружено в стенку преддверия (рис. 71).

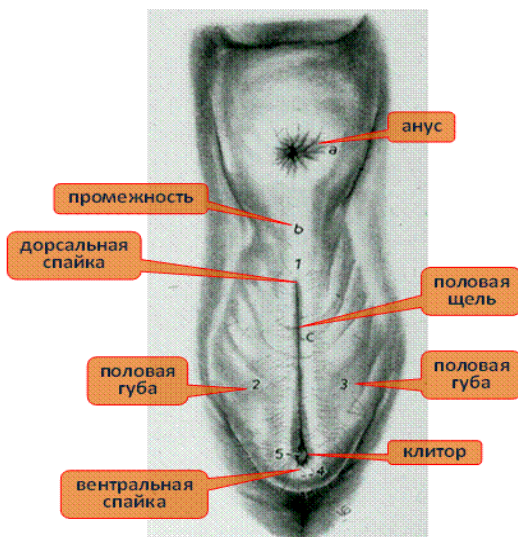


Рис. 71. Наружные половые органы самки

7. ОРГАНЫ РАЗМНОЖЕНИЯ САМЦОВ

К органам размножения самцов относятся: семенники, придатки семенников, семенные канатики, семяпроводы, добавочные половые железы, семенниковый мешок, мочеполовой канал, половой член и препуций (рис. 72).

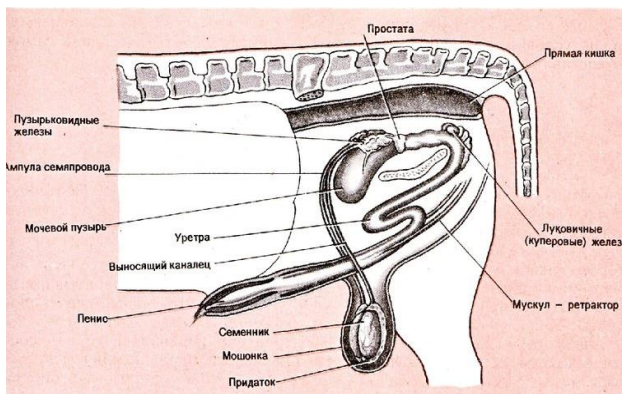


Рис. 72. Схема строения половых органов самца

Семенник – парный орган эллипсоидной формы, в котором у половозрелых животных происходит сперматогенез и вырабатываются половые гормоны.

Сперматогенез – развитие мужских половых клеток, происходит в извитых семенных канальцах семенника в четыре стадии: размножение, рост, созревание и формирование.

Продолжительность сперматогенеза у всех животных разная: у быка она составляет 62–63 дня, у хряка – 39–40 дней. В процессе сперматогенеза из одной сперматогонии, вступающей на путь дифференцировки, теоретически может образоваться до $36\,728 \cdot 2^{15}$ спермиев. Однако этого не происходит. Так как в сперматогенезе отмечено несколько волн гибели клеток. В результате сперматозоидов образуется всего 50–70 % от теоретически рассчитываемого количества.

На семеннике различают: свободный и придатковый края, головчатый конец, с которым связана головка придатка; хвостатый конец, к которому прилежит хвост придатка; латеральную и медиальную поверхности (рис. 73).

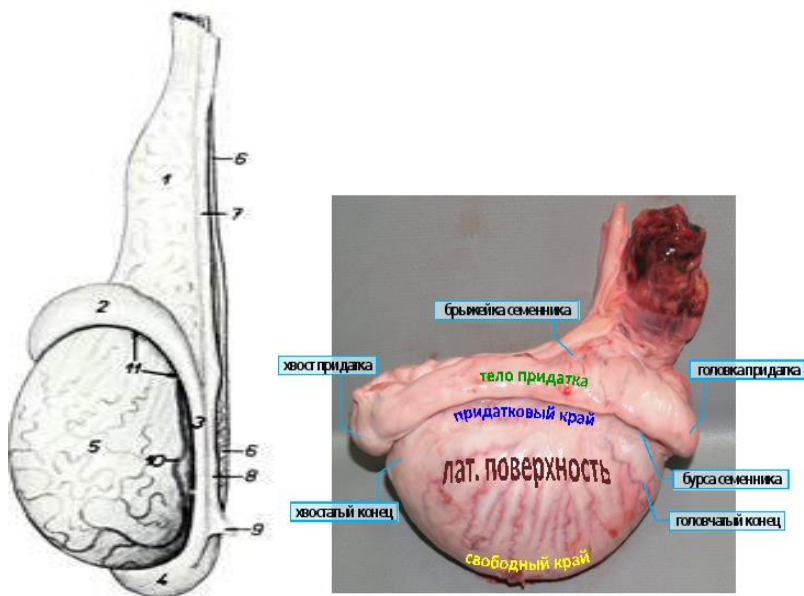


Рис. 73. Строение семенника и его придатка: 1 – семенной канатик; 2 – головка придатка; 3 – тело придатка; 4 – хвост придатка; 5 – семенник; 6 – семяпровод; 7 – проксимальная брыжейка семенника; 8 – дистальная брыжейка семенника; 9 – паховая связка придатка; 10 – артерия семенника; 11 – синус придатка

Гистологическое строение. Семенник – компактный орган, снаружи одетый серозной или собственной влагалищной оболочкой. Под ней расположена белочная оболочка, образованная плотной соединительной тканью. В области головчатого конца соединительная ткань от белочной оболочки проникает в центр семенника. От средостения во все стороны отходят тонкие соединительнотканые перегородки – септы, или трабекулы, которые делят семенник на дольки. Белочная оболочка, средостение и септы – это строма семенника (рис. 74).

Паренхима органа состоит из долек. Каждая долька образована двумя-тремя извитыми семенными канальцами и расположенной между ними интерстициальной тканью с небольшим количеством рыхлой соединительной ткани. Стенка извитого канальца состоит из сперматогенного эпителия на разных стадиях развития. В интерстициальной ткани находятся группы эндокринных клеток, которые вырабатывают

мужские половые гормоны – андрогены (тестостерон). По выходе из долек в средостение извитые канальцы переходят в прямые семенные канальцы. Эти канальцы переплетаются друг с другом, образуя сеть семенника (рис. 75).

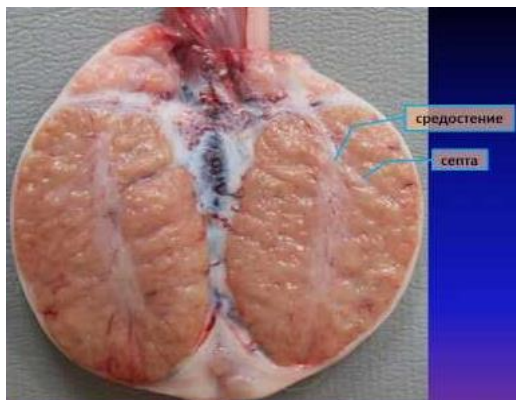

Рис. 74. Семенник на разрезе

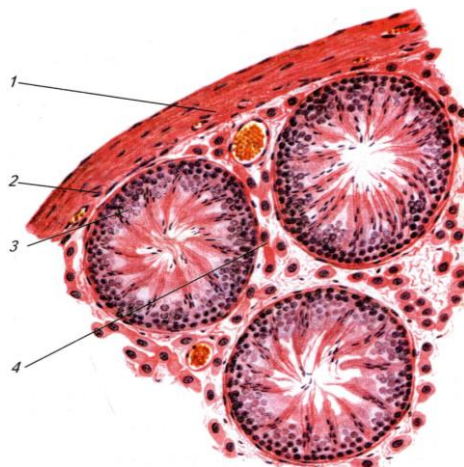


Рис. 75. Гистологическое строение семенника:
1 – белочная оболочка; 2 – сосудистая оболочка;
3 – извитые семенные канальцы; 4 – интерстиций семенника

Придаток семенника – состоит из головки, тела и хвоста. Головка придатка образована 12–20 выносящими канальцами, в которые вливаются канальцы сети семенника. Выносящие канальцы впадают в проток придатка, который находится в теле и хвосте. В хвосте придатка проток расширяется, поворачивает к головчатому концу семенника и переходит в семяпровод. В придатке семенника происходит накопление и созревание спермиев. Продвижение спермиев по придатку осуществляется благодаря сокращению гладкомышечных клеток его стенки. Сами спермии неподвижны. Семенники с придатками подвешены на семенных канатиках и заключены в семенниковый мешок (рис. 76).

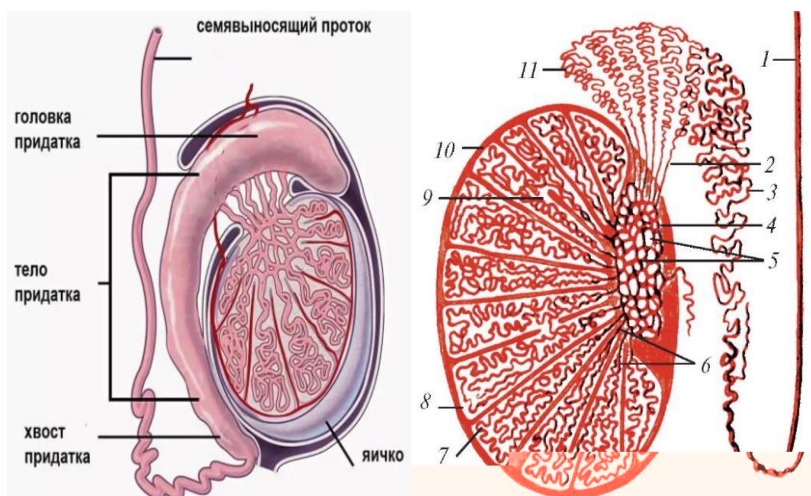


Рис. 76. Схема строения семенника и его придатка:

- 1 – семявыносящий проток; 2 – выносящие канальцы семенника;
- 3 – проток придатка; 4 – средостение семенника; 5 – сеть семенника;
- 6 – прямые семенные канальцы; 7 – извитые канальцы; 8 – долька семенника;
- 9 – сообщения между семенными канальцами соседних долек;
- 10 – белочная оболочка; 11 – долька придатка семенника

Семенниковый мешок – выпячивание брюшной стенки со всеми ее слоями, последовательно одевающими семенники. Внутренние слои, непосредственно прилежащие к семеннику и придатку, образованы серозными оболочками. Наружные слои семенникового мешка образуют мошонку.

Опускаясь из брюшной полости в мошонку, семенники увлекают за собой висцеральный листок серозной оболочки, которая, прилегая к семеннику и придатку, образует специальную влагалищную оболочку. Parietalный листок серозной оболочки выстилает изнутри семенной мешок и образует общую влагалищную оболочку. Между влагалищными оболочками имеется щелевидная влагалищная полость. Небольшое количество серозной жидкости, находящейся в полости, способствует скольжению семенников и уменьшает возможность их ущемления. Снаружи к общей влагалищной оболочке прикрепляется мышца – подниматель семенника.

Мошонка – состоит из кожи и мышечно-эластической оболочки, сросшихся между собой. Внутренний слой мошонки – мышечно-эластическая оболочка, образованная за счет фасции, подкожного слоя и гладкой мышечной ткани. Эта оболочка образует перегородку мошонки, разделяющую полость ее на две камеры (рис. 77). В каждой камере заключено по одному семеннику с придатком. Кожа мошонки розоватая или пигментированная, содержит потовые и сальные железы и покрыта редкими короткими волосами. Расположена мошонка у быка и жеребца между бедрами, у хряка каудальнее бедер. Расстояние между анусом и мошонкой называется промежностью.

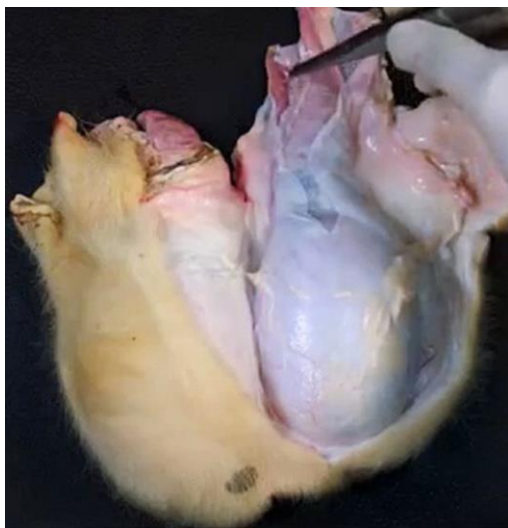

Рис. 77. Вскрытая полость мошонки

Семенной канатик – это складка брюшейки семенника в виде сплющенного конуса, куда заключены сосуды, нервы, мышцы (внутренний подниматель семенника и семяпровод). Семенной канатик отходит от придатка семенника и через паховый канал проникает в брюшную полость, где его составные части расходятся в разные стороны (рис. 78).

Семяпровод – отходит от хвоста придатка, идет в составе семенного канатика. Достигнув брюшной полости, направляется дорсокаудально в тазовую полость, проходит дорсально от мочевого пузыря и впадает в мочеиспускательный канал, который с этого места называется мочеполовым. Семяпровод – парный узкий трубкообразный орган. Его стенка состоит из слизистой, мышечной и серозной оболочек. Спермии передвигаются по семяпроводу благодаря сокращению его мышечной оболочки. Конечный участок семяпровода у быка и жеребца утолщен. Это железистая часть, или ампула, семяпровода. В ее стенке развиваются железы, секрет которых, добавляясь к семени, питает спермии (рис. 78).

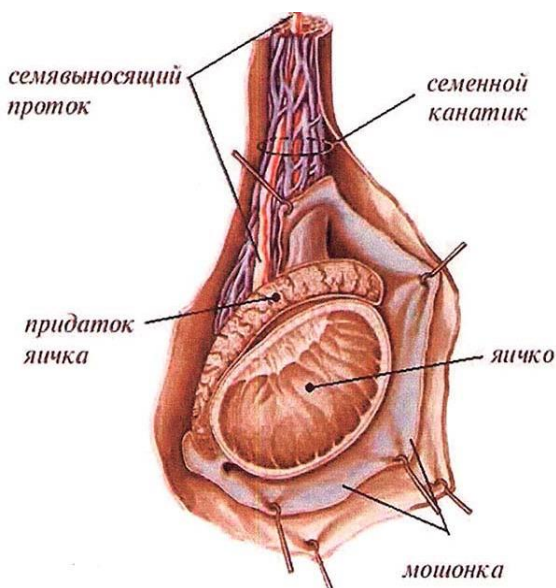


Рис. 78. Семенник, придаток семенника, оболочки, семяпровод и семенной канатик

Мочеполовой канал – служит для выведения спермы и мочи. Начинается с впадения семяпроводов в мочеиспускательный канал и заканчивается на головке полового члена. В нем различают тазовую и половочленную части. Тазовая часть лежит на дне тазовой полости, каудально доходит до седалищной дуги, перегибается через нее, переходит на вентральную поверхность полового члена и становится половочленной частью мочеполового канала. В тазовую часть мочеполового канала открываются добавочные половые железы. Их секрет вместе со спермиями составляет сперму. Половочленная часть проходит в вентральной части полового члена. Стенка мочеполового канала образована слизистой оболочкой, кавернозным телом и мышечной оболочкой.

Половой член – орган совокупления. В нем различают корень, тело и головку. На всем протяжении он построен из плотной соединительной ткани и кавернозных тел и содержит мочеполовой канал. Плотная соединительная ткань формирует белочную оболочку, от которой отходят перегородки – трабекулы. В трабекулах много коллагеновых и эластических волокон, гладкомышечных клеток. Между трабекулами образуются ходы и расширения, выстланные эндотелием, – каверны. Обильный приток крови к кавернам во время полового возбуждения приводит к увеличению и напряжению полового члена – эрекции. На дорсальной стороне пениса проходят сосуды. На вентральной стороне его имеется желобок, в котором залегает мочеполовой канал.

У быка половой член длинный (до 100 см) и сравнительно тонкий. Корень пениса начинается ножками от седалищных бугров, прикрыт луковично-кавернозными мышцами. Объединяясь, ножки переходят в длинное тело с S-образным изгибом. Кавернозные тела в пенисе быка развиты слабо, поэтому при эрекции не происходит заметного утолщения пениса. У жеребца половой член не имеет S-образного изгиба, тело уплощено с боков, хорошо развиты кавернозные тела в теле и головке. При эрекции пенис сильно увеличивается в размерах. У хряка половой член по строению сходен с пенисом быка, но меньших размеров (45–50 см) и головка его спиралевидно закручена (рис. 79).

Корень и тело полового члена закрыты снаружи кожей туловища. В области головки кожа образует складку – препуций.

Добавочные половые железы – пузырьковидные, луковичные и предстательная.

Пузырьковидная железа парная, сложная, трубчато-альвеолярная. У быка и хряка крупная, бугристая; у жеребца гладкая, грушевидная.

Расположена дорсальнее мочевого пузыря. Главный выводной проток железы открывается вместе с семяпроводом в начало мочеполового канала. Железа вырабатывает густой клейкий секрет, который служит для питания спермиев, а также может образовывать влагалищную пробку в половых путях самки, препятствующую вытеканию спермы.

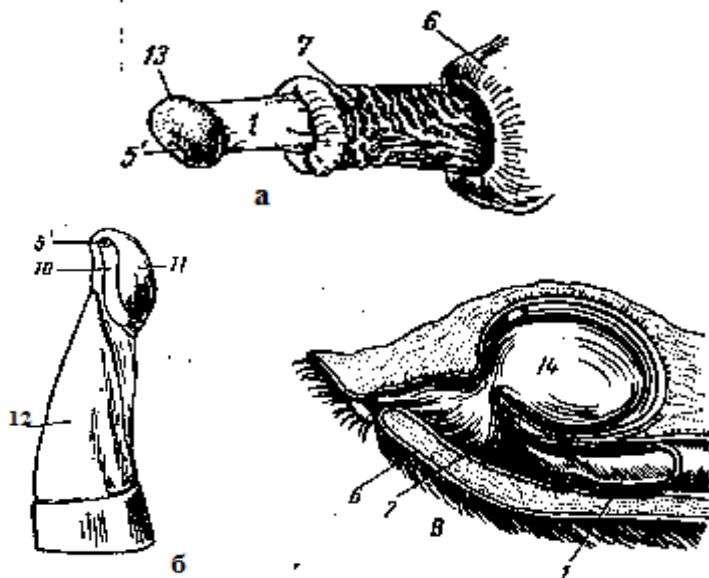


Рис. 79. Строение полового члена: *а* – жеребца; *б* – быка; *в* – хряка;
 1 – головка полового члена; 5 – отверстие мочеполового канала; 6 – препуций; 7 – наружный листок; 10 – отросток мочеполового канала; 11 – головка полового члена; 12 – тело; 13 – венчик головки; 14 – дивертикул препуция

Луковичная (бульбоуретральная) железа парная, сложная, альвеолярно-трубчатая, расположена на конце тазовой части мочеполового канала. Покрывается луковично-кавернозной мышцей. Секрет ее предохраняет спермии от остатков мочи в мочеполовом канале.

Предстательная железа состоит из застенной и пристенной частей. Застенная часть – тело железы, расположенное поперек шейки мочевого пузыря и мочеполового канала. Пристенная часть залегает в стенке тазовой части мочеполового канала. Эта железа сложная, альвеолярно-трубчатая, протоки ее открываются в мочеполовой канал. Ее секрет

поддерживает двигательную активность спермиев и нейтрализует кислую среду влагалища (см. рис. 71).

Преупций – складка кожи, скрывающая передний конец пениса (рис. 80). В преупции быка и хряка различают два листка – наружный и внутренний. Между листками преупция имеется щелевидное пространство. Преупций жеребца двойной – наружный и внутренний. Каждый из них состоит из двух листков (наружного и внутреннего). При эрекции внутренний преупций расправляется, допуская значительное удлинение пениса.



Рис. 80. Преупций жеребца

8. СИСТЕМА ОРГАНОВ КОЖНОГО ПОКРОВА

Кожа – прочная, упругая оболочка, покрывающая тело животного и в области естественных отверстий переходящая в слизистую оболочку. Масса кожи у большинства взрослых животных находится в пределах 5–7 % от массы тела. У новорожденных животных кожа относительно тяжелее – от 11 до 18 %. Толщина кожи различается у животных разных видов и на разных участках тела: у крупного рогатого скота кожа плотная, средней толщины (3–6 мм), у свиней грубая и толстая (5–7 см), у лошадей – 1–7 мм. Более толстая кожа находится на дорсальной поверхности шеи (загривке), спине, крупе; средней толщины – по бокам; наиболее тонкая – на брюхе и медиальных поверхностях конечностей, особенно в области паховой складки. Имеются отличия в толщине кожи, связанные с полом и особенностями поведения.

Функции кожи

1. *Защитная функция* включает механическую защиту от внешних воздействий. Наиболее важная роль в реализации защитных механизмов кожи принадлежит эпидермису. Роговой слой защищает от радиационных воздействий и химических раздражителей. Кожа служит естественной и постоянной средой обитания для многочисленных микроорганизмов: бактерий, грибов и вирусов, в то же время она непроницаема для них.

2. *Иммунная функция.* Кожа играет важную роль в процессах иммунитета. Основными элементами иммунной системы кожи являются кератиноциты, клетки Лангерганса, эпидермальные Т-лимфоциты.

3. *Рецепторная функция кожи* реализуется многочисленными нервными рецепторами, воспринимающими болевое, тактильное (осязание, вибрация) и температурное (тепловое, холодное) раздражение. Кожа – это огромное рецепторное поле, постоянно реагирующее на различные раздражения, поступающие из окружающей среды, ЦНС и внутренних органов.

4. *Терморегулирующая функция* осуществляется путем поглощения и выделения кожей тепла. Теплоотдача через поверхность кожи осуществляется путем излучения, проведения и испарения. Отдача тепла при соприкосновении с окружающей внешней средой происходит путем изменения кровотока в коже. Наиболее эффективным путем отдачи тепла является испарение выделяемого пота.

5. *Обменная функция* объединяет секреторную, экскреторную, резорбционную и дыхательную активность. Кожа участвует в обмене углеводов, белков, липидов, воды, минеральных веществ и витаминов. Кожа и подкожная жировая клетчатка – мощные депо питательных веществ, расходующихся в период голодания.

6. *Резорбционная функция*. Кожа является многослойной оболочкой с тремя анатомически различаемыми слоями. Некоторые химические вещества с малыми размерами молекул могут проникать внутрь через волосяные фолликулы, а также выводные протоки сальных и потовых желез. Данное свойство кожи используется при местном применении лекарственных мазей.

7. *Секреторная функция* осуществляется сальными и потовыми железами, которые секретируют на поверхность кожи свой секрет. Кожное сало – сложное по составу жировое вещество полужидкой консистенции, в состав которого входят свободные и связанные жирные кислоты в виде эфиров холестерина и других липидных соединений. На поверхности кожи кожное сало, смешиваясь с потом, образует тонкую пленку водно-жировой эмульсии, играющей важную роль в поддержании нормального физиологического состояния кожи.

8. *Эндокринная функция* осуществляется эпидермальными эндокриноцитами, гормоны которых в основном регулируют процессы регенерации эпидермиса.

9. *Дыхательная функция* заключается в поглощении кислорода из воздуха и выделении углекислого газа. Кожное дыхание усиливается при повышении температуры окружающей среды, во время физической работы, при пищеварении, развитии островоспалительных процессов в коже и др.; оно тесно связано с окислительно-восстановительными процессами и контролируется ферментами, деятельностью потовых желез, богатых кровеносными сосудами и нервными волокнами.

Строение кожи

Кожа состоит из трех слоев: эпидермиса, дермы и подкожной основы (подкожная жировая клетчатка).

Эпидермис – наружная часть кожи, он представлен многослойным плоским ороговевающим эпителием. Около 95 % клеток эпидермиса являются кератиноцитами (производными эктодермы), которые по мере дифференцировки продвигаются от базальной мембраны по направлению к поверхности кожи.

Эпидермис состоит из пяти слоев: базального, шиповатого, зернистого, блестящего и рогового.

Основа эпидермиса – его самый внутренний *базальный слой*, состоящий из одного ряда мелких клеток цилиндрической формы, называемых базальными кератиноцитами. Они имеют крупные темноокрашенные базофильные ядра. Между собой клетки соединены межклеточными мостиками (десмосомами), а к базальной мембране крепятся полудесмосомами. Митотическая активность клеток базального слоя обеспечивает формирование вышележащих структур эпидермиса.

Непосредственно над базальным слоем кератиноциты увеличиваются в размерах и формируют *шиповатый слой*, состоящий из трех – шести (у слонов иногда 15) рядов шиповатых кератиноцитов, постепенно уплощающихся к поверхности кожи. Клетки этого слоя имеют полигональную форму и также связаны между собой десмосомами. В базальном и шиповатом слоях встречаются митозы, так как за счет них в основном происходит формирование и регенерация эпидермиса.

Зернистый слой состоит из двух-трех рядов клеток, имеющих вблизи шиповатого слоя цилиндрическую или кубическую форму, а ближе к поверхности кожи – ромбовидную.

Блестящий слой виден в участках наиболее развитого эпидермиса, состоит из трех-четырех рядов вытянутых по форме, слабо контурированных клеток. Ядра в верхних слоях клеток отсутствуют.

Роговой слой образован полностью ороговевшими безъядерными клетками – корнеоцитами (роговыми пластинками), которые содержат нерастворимый белок кератин. Корнеоциты соединяются друг с другом с помощью взаимопроникающих выростов оболочки и ороговевающих десмосом. В поверхностной зоне рогового слоя десмосомы разрушаются и роговые чешуйки легко отторгаются. Наиболее развит роговой слой там, где кожа подвергается наибольшему механическому воздействию.

Эпидермис отделен от дермы базальной мембраной, которая является эластической опорой, не только прочно связывающей эпителий с коллагеновыми волокнами дермы, но и препятствующей росту эпидермиса в дерму. Она выполняет барьерную, обменную и другие функции.

Дерма – соединительнотканная часть кожи, состоит из трех компонентов: волокон, основного вещества и немногочисленных клеток.

Дерма является опорой для волос, ногтей, потовых и сальных желез, сосудов и нервов. В ней выделяют два слоя: сосочковый и сетчатый.

Тонкий верхний сосочковый слой, состоящий из аморфного бесструктурного вещества и тонких соединительнотканых (коллагеновых, эластических и ретикулярных) волокон, образует сосочки, залегающие между эпителиальными гребнями шиповатых клеток. Более *толстый сетчатый слой* распространяется от основания сосочкового слоя до подкожной жировой клетчатки; строма его состоит главным образом из пучков толстых коллагеновых волокон, расположенных параллельно поверхности кожи. Дерма относительно бедна клетками. В сосочковом слое встречаются клеточные элементы, свойственные рыхлой соединительной ткани, а в сетчатом – фиброциты. Вокруг сосудов и волос в дерме могут встречаться небольшие лимфоцитарные и гистиоцитарные инфильтраты. В дерме находятся гистиоциты, или оседлые макрофаги, а также тучные клетки, или тканевые базофилы, локализующиеся главным образом вокруг кровеносных сосудов, синтезирующие и высвобождающие гистамин. В некоторых участках сосочкового слоя расположены гладкие мышечные волокна, преимущественно связанные с волосяными луковицами (мышцы, поднимающие волос). В сосочковом слое дермы располагаются эрогенные зоны, пронизанные инкапсулированными нервными окончаниями и состоящие из внутренней колбы и окружающей ее капсулы, они выполняют специфические функции. Так, пластинчатые тельца Фатера – Пачини и осязательные тельца Мейснера расположены в коже ладоней, губ, век, половых органов, стенках ушных раковин, сосках молочной железы, сосочках языка.

Подкожная жировая клетчатка. Состоит из рыхлой сети коллагеновых, эластических и ретикулярных волокон, в петлях которых располагаются дольки жировой ткани – скопления крупных жировых клеток, содержащих большие капли жира. В гиподерме расположена крупноячеистая глубокая венозная сеть. Подкожная жировая клетчатка смягчает механические воздействия на кожу, обеспечивает подвижность кожи, является жировым депо организма и участвует в терморегуляции (рис. 81).

Толщина слоя подкожной жировой клетчатки у животных зависит от кормления, содержания, породы, направления продуктивности, половой принадлежности, топографии на теле.

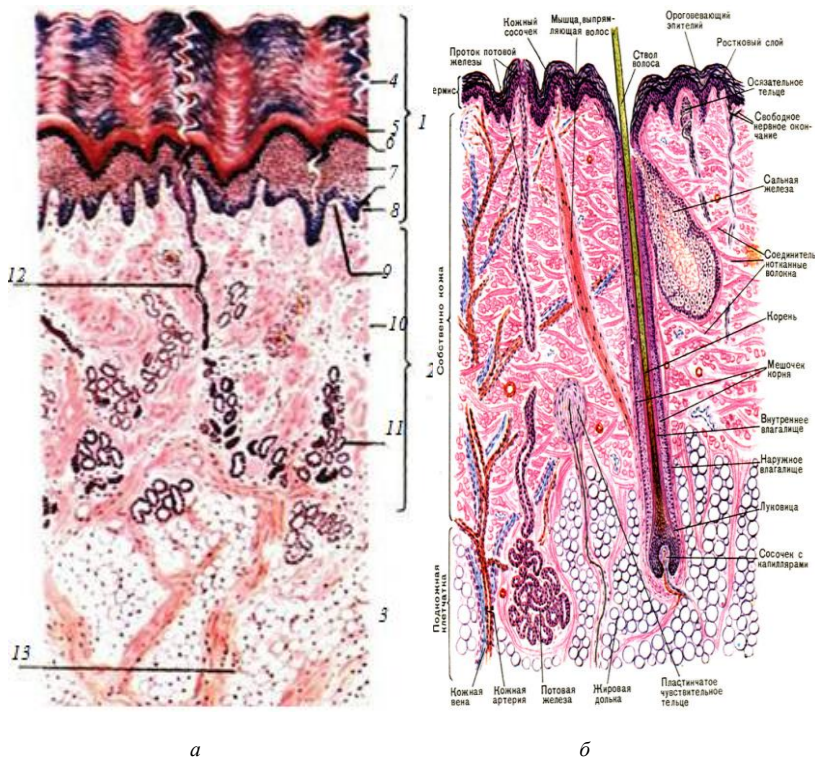


Рис. 81. Строение кожи: *а* – без волоса; *б* – с волосом;
 1 – эпидермис; 2 – дерма; 3 – подкожная основа;
 4 – роговой слой; 5 – блестящий слой; 6 – зернистый слой;
 7 – слой шиповатых клеток; 8 – базальный слой;
 9 – сосочковый слой; 10 – сетчатый слой;
 11 – концевые отделы потовых желез;
 12 – выводные протоки потовых желез;
 13 – подкожная жировая клетчатка

Сальные железы встречаются по всему кожному покрову (у человека за исключением ладоней и подошв) и обычно находятся в тесном контакте с волосяными фолликулами, куда открываются их протоки (рис. 82, *а*). *Исключение:* в коже каймы губ, головки полового члена, крайней плоти, малых половых губ, а также в соске и околососковом кружке молочной железы сальные железы открываются непосредственно на поверхности кожи. Около каждого фолликула имеется одна

или более сальных желез. По строению сальные железы относятся к простым альвеолярным железам и имеют голокриновый тип секреции, при котором образование секрета связано с разрушением клеток.

Большинство сальных желез имеет сферическую форму. Их секреторные отделы состоят из одной-двух долек, окруженных соединительной тканью. Дольки состоят из альвеол, открывающихся в общий проток. Альвеолы сальной железы лишены просветов, это компактные образования, состоящие из концентрически расположенных клеток, лежащих на базальной мембране. В альвеолах сальной железы имеются малодифференцированные призматические клетки, способные к митотическому делению и составляющие наружный слой железистого эпителия. Клетки, расположенные внутри альвеол, имеют круглую или полигональную форму и цитоплазму с каплями жира. В полностью дифференцированных клетках липидные капли занимают всю цитоплазму, а ядра сморщиваются и отмирают. По мере накопления жира клетки смещаются по направлению к выводному протоку и распадаются. Короткий выводной проток сальных желез выстлан многослойным эпителием, непосредственно переходящим в эпителий наружного эпителиального влагалища волосяного фолликула (рис. 82, б).

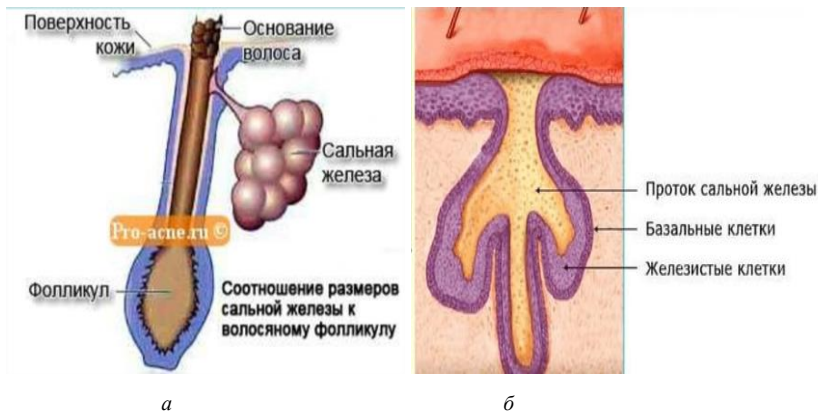


Рис. 82. Сальная железа: а – топография сальной железы; б – строение сальной железы

Потовые железы представляют собой простые тубулярные железы. Их можно обнаружить на любом участке кожного покрова, однако имеются исключения, как и у сальных желез. Для потовых желез, в зависимости от локализации в коже, характерны два типа секреции:

1. *Мерокриновый* тип у желез, секреция которых не сопровождается гибелью клеточных элементов. Мерокриновые потовые железы располагаются практически на всей поверхности кожи. Они состоят из секреторного отдела, представленного клубочком, окруженным базальной мембраной и выстланным однослойным эпителием, клетки которого в состоянии покоя и при участии в образовании секрета имеют цилиндрическую форму и содержат секреторные гранулы, а после выделения секрета уплощаются. На базальной мембране кроме секреторных располагаются также миоэпителиальные клетки, сокращающиеся под влиянием нервных импульсов, с чем связано выделение секрета. Выводной проток мерокриновой потовой железы заканчивается в базальном слое эпидермиса, а затем продолжается в виде штопорообразной извитой щели, открываясь на поверхности кожи потовой порой.

2. *Голокриновый* (апокриновый) тип у желез, секреция которых связана с частичной гибелью клетки. Апокриновые потовые железы располагаются лишь на отдельных участках (в подмышечных впадинах, вокруг заднего прохода, на коже лобка и околососкового кружка молочной железы, а также в коже больших половых губ). Они отличаются более глубоким залеганием, имеют большую величину, а их выводные протоки, сходные с выводными протоками мерокриновых потовых желез, впадают в сально-волосяные фолликулы (рис. 83).

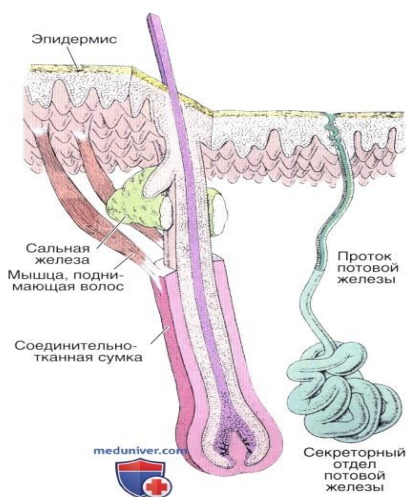


Рис. 83. Топография потовых желез

Строение волоса. Волосистой покров характерен для кожи млекопитающих. Он защищает животных от влаги, механических, электрических и иных воздействий. Кроме того, он задерживает в организме тепло. Обезжиренные волосы обладают высокой гигроскопичностью, плохо проводят электрический ток и отражают световое воздействие. Термоизоляция достигается главным образом за счет нахождения в густом волосистом покрове воздуха. Густота волосистого покрова в пределах вида и между видами, а также и породами находится в зависимости как от толщины кожи, так и от температуры окружающей среды. Волосы имеют различную длину, тонину, плотность и цвет. По строению волосы делят на три типа: покровные (кроющие), длинные и синузные (осязательные).

Покровные волосы отличаются наличием сердцевинки. Они имеют умеренную длину и тонину. Среди них выделяют шерстные (у овец) и щетинистые (у свиней). В шерстных волосах сердцевинка развита слабо, поэтому такие волосы нежные. Щетинистые, или остевые, волосы, напротив, грубые, с сердцевинкой.

Длинные волосы сравнительно толстые, грубые и встречаются в отдельных местах кожного покрова, образуя челку, гриву, щетки и хвост.

Синузные волосы толстые, характеризуются наличием в волосистой сумке синусов, заполненных кровью. Лежат они глубже кроющих волос, богато иннервируются, вследствие чего называются чувствительными волосами. Развита они обычно на губах, щеках, подбородке и вокруг глаз.

Волосы являются производными эпидермиса кожи и представляют собой твердые ороговевшие эластичные нити, состоящие из эпителиальных клеток.

В каждом волосе различают две части: стержень и корень. Стержень – часть волоса, выступающая над поверхностью кожи. Корень волоса заложен в дерме и иногда доходит до подкожной жировой клетчатки. Корень окружен эпителиальными корневыми влагалищами и погружен в соединительнотканную сумку – дермальное влагалище. Корень с окружающими его влагалищами представляет собой *волосистой фолликул*. Волосистой фолликул имеет цилиндрическую форму и открывается на поверхности кожи своеобразным расширением – воронкой, в которой находится стержень волоса. На границе верхней и средней трети фолликула в него открывается выводной проток сальной железы. Эпителий, выстилающий фолликул, состоит лишь из клеток базального и шиповатого слоев. Эта часть эпителиальной стенки фол-

ликула носит название наружного корневого влагалища. Наружное корневое влагалище служит источником клеток волоса и фолликула при смене волос и заживлении ран кожи.

Соединительнотканная сумка волосяного фолликула состоит из соединительной ткани с большим количеством эластических и ретикулярных волокон. Последние на границе с наружным корневым влагалищем образуют базальную мембрану. Волосяные фолликулы оплетены большим количеством нервных волокон.

Самая глубокая расширенная часть корня волоса называется волосяной луковицей. У основания фолликула в луковицу волоса вдается *волосяной* (дермальный) *сосочек*, содержащий сосуды, питающие луковицу волоса.

Волосяная луковица состоит из полигональных клеток, постоянно размножающихся и содержащих большое количество пигмента. Клетки луковицы образуют как сам волос, так и несколько рядов клеток, расположенных между корнем волоса и наружным корневым влагалищем, формируя внутреннее корневое влагалище, которое прерывается в верхней части фолликула, как правило, на уровне протока сальной железы. Оно состоит из трех слоев: внутри располагается кутикула внутреннего влагалища, к наружной стороне от нее лежат грануло-содержащий слой Гексли и бледный слой Генле (рис. 84).

В корне волоса можно различить мозговое вещество, корковое вещество и кутикулу. *Мозговое вещество* определяется только в длинных волосах и состоит из одного или нескольких слоев клеток полигональной формы, содержащих остатки ядра и пигмент. Они происходят из стволовой клетки, расположенной непосредственно над сосочком, и, продвигаясь вверх, дифференцируются. *Корковое вещество*, представляющее собой основную массу волоса, состоит из одного или нескольких слоев клеток, дифференцирующихся из камбиальных клеток луковицы, расположенных латеральнее камбиальных клеток мозгового вещества: по мере дифференцировки эти клетки удлиняются в вертикальном направлении. Прилежащая к корковому веществу *кутикула волоса* состоит из 10 слоев клеток (роговых пластинок), располагающихся черепицеобразно и не содержащих пигмента. Кутикула корня волоса, соединяясь с кутикулой внутреннего корневого влагалища, создает прочную связь волоса со стенками волосяного фолликула (рис. 85).

Корень волоса без резкой границы переходит в его стержень, в котором заканчиваются все процессы дифференцировки. В стержне имеется корковое вещество и кутикула, мозговое вещество в толстых во-

лосах исчезает на уровне воронки. Примерно на уровне середины фолликула к соединительнотканной сумке под острым углом прикрепляется *мышца, поднимающая волос*. При сокращении мышцы происходит не только эрекция волоса, но и выдавливание секрета сальных желез. Попавшее на поверхность кожи кожное сало, обладая низкой теплопроводностью, препятствует потере тепла.

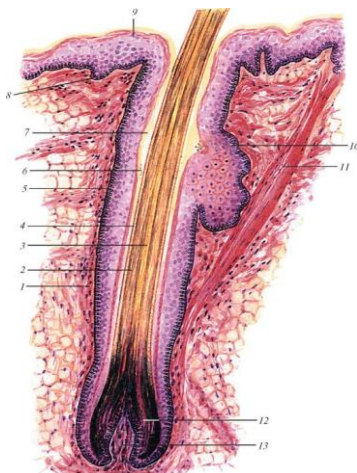


Рис. 84. Схема строения волоса: 1 – волосяная сумка; 2 – кора волоса; 3 – мозговое вещество волоса; 4 – кутикула; 5 – наружное корневое влагалище; 6 – два слоя внутреннего корневого влагалища; 7 – волосяная воронка; 8 – базальный (ростковый) слой эпидермиса; 9 – роговой слой эпидермиса; 10 – сальная железа; 11 – мышца, поднимающая волос; 12 – луковица волоса; 13 – сосочек волоса (по В. Г. Елисееву и др.)

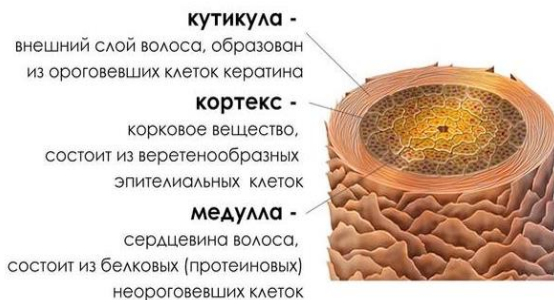

Рис. 85. Строение волоса

9. СТРОЕНИЕ МОЛОЧНОЙ ЖЕЛЕЗЫ

Молочная железа сельскохозяйственных животных – вымя – крупная, сложная, застенная, альвеолярно-трубчатая.

У свиньи вымя множественное, состоит из пяти – восьми пар долей, лежащих на вентральной поверхности грудной и брюшной стенки в виде отдельных холмов вдоль белой линии живота. Передние молочные железы развиты сильнее, чем задние. У свиньи один сосок связан с другими долями. В каждом соске по 1–3 цистерны и столько же протоков (рис. 86).

У свиньи число парных долей 5–8; соски короткие, с 2–3 сосковыми протоками. В соске столько каналов, сколько он объединяет молочных желез (обычно 2–3).

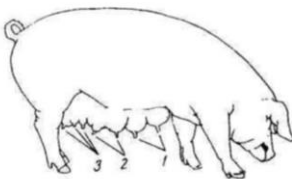


Рис. 86. Молочная железа свиньи

У лошади вымя простое – его доли слились в единый орган, расположенный в паховой области между бедер. Вымя лошади состоит из 4 долей. Один сосок связан с двумя долями вымени, поэтому в каждом соске имеется по 2 цистерны и по 2 протока (рис. 87).

У овцы и козы 2 доли вымени (рис. 88–90).

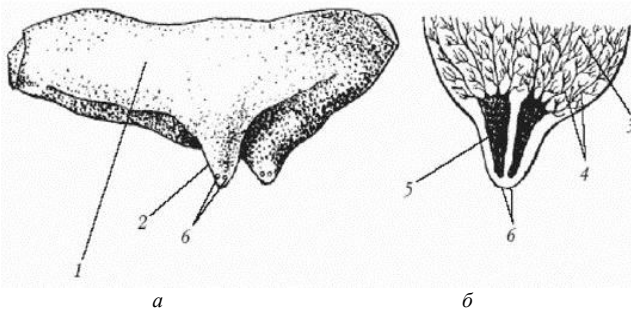
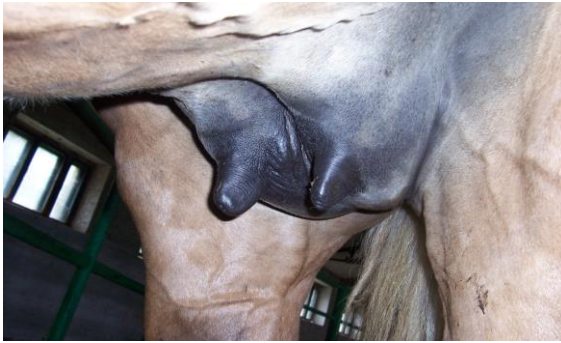

Рис. 87. Строение молочной железы кобылы: *а* – снаружи; *б* – на сагитальном (срединном) разрезе; 1 – тело; 2 – сосок; 3 – дольки молочной ткани и строма молочной железы; 4 – молочные протоки; 5 – молочная цистерна; 6 – сосковые отверстия

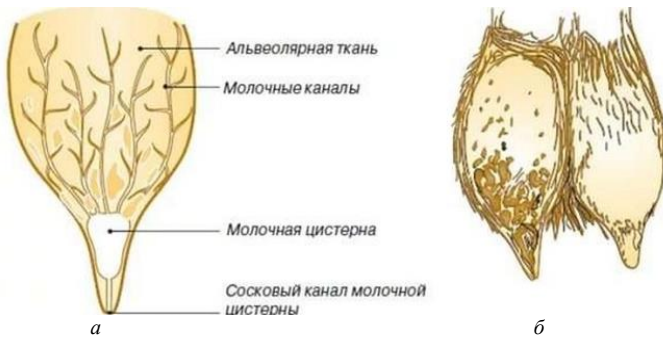

Рис. 88. Вымя козы (рисунок): *а* – поперечное сечение половинки козьего вымени; *б* – форма вымени коз

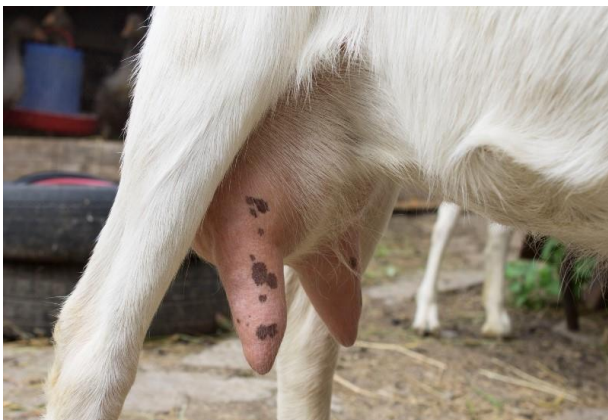

Рис. 89. Вымя козы

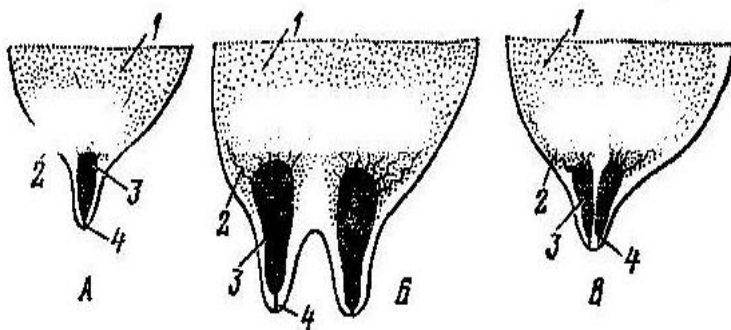


Рис. 90. Схема вымени: *а* – козы; *б* – коровы; *в* – кобылы; 1 – тело; 2 – дно; 3 – сосковая цистерна; 4 – сосковый канал со сфинктером

У рогатого скота вымя также простое – его доли слились в единый орган, расположенный в паховой области между бедер. У крупного рогатого скота 4 доли вымени, каждая доля имеет свой сосок.

Строение вымени коровы. Вымя крупного рогатого скота имеет основание, тело и дно. Поверхность вымени, прилежащая к животу, называется основанием. Каудальная складчатая поверхность вымени называется молочное зеркало. Основная масса железы – тело вымени, вентральная часть – дно вымени (рис. 91).




Рис. 91. Вымя коровы: 1 – основание; 2 – тело; 3 – соски;
4 – передние доли; 5 – задние доли

Снаружи вымя покрыто кожей с потовыми и сальными железами и редкими нежными волосами. Под кожей лежит поверхностная фасция вымени, а под ней – глубокая фасция, которая, спускаясь от белой линии живота в виде подвешивающей связки, разделяет вымя на правую и левую половины. Каждая половина состоит из двух долей: передней и задней, нечетко отделенных одна от другой. Каждая доля имеет свою систему протоков и свой сосок, в котором различают основание, тело и верхушку. Сосок сверху покрыт кожей, но в отличие от кожи вымени в ней нет (у коровы и свиньи) потовых и сальных желез и волос, много нервных окончаний (рис. 92).

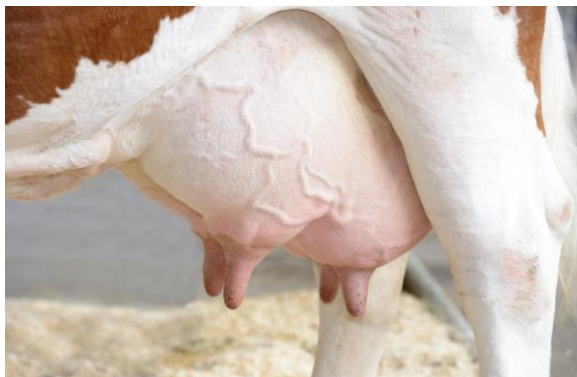

Рис. 92. Вымя коровы

Гистологическое строение. Молочная железа – это типичный компактный (паренхиматозный) орган, не имеющий полостей, состоит из стромы и паренхимы.

Строму образует соединительная ткань, расположенная под глубокой фасцией вымени. Она делит железу на дольки. В междольковой соединительной ткани проходят кровеносные и лимфатические сосуды, нервы, междольковые выводные протоки – молочные каналы, объединяющиеся в молочные ходы. Последние, сильно расширяясь в каждой доле, открываются в молочную цистерну, расположенную в дне вымени и соске. Нижний конец молочной цистерны сужается и переходит в сосковый канал длиной около 1 см, выстланный многослойным плоским ороговевающим эпителием. Стенка соска имеет слизистую оболочку с большим количеством коллагеновых и эластических волокон и несколько мышечных слоев, состоящих из гладкомышечных клеток. Особенно развит кольцевой слой, образующий сфинктер соска.

Паренхима молочной железы состоит из многочисленных альвеолотрубок (альвеол), стенки которых образованы однослойным кубическим или цилиндрическим эпителием, вырабатывающим составные части молока (рис. 93). Каждая альвеола оплетена сетью капилляров. Альвеолярное молоко удаляется из альвеолотрубок благодаря сокращению миоэпителиальных отростчатых клеток. Из альвеол молоко поступает в выводные протоки, из них в молочные каналы, затем в молочные ходы, а из них в молочные цистерны (рис. 94).

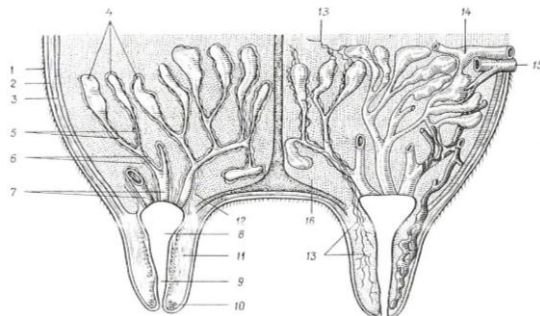


Рис. 93. Строение молочной железы: 1 – кожа; 2 – поверхностная фасция; 3 – глубокая фасция; 4 – молочные альвеолы с альвеолярными протоками; 5 – выводные каналы; 6 – молочные каналы; 7 – молочные ходы; 8 – молочная цистерна; 9 – сосковый канал; 10 – сфинктер канала; 11 – гладкие мышцы соска; 12 – гладкие мышцы молочных ходов; 13 – нервы; 14 – артерия; 15 – вена; 16 – соединительная ткань

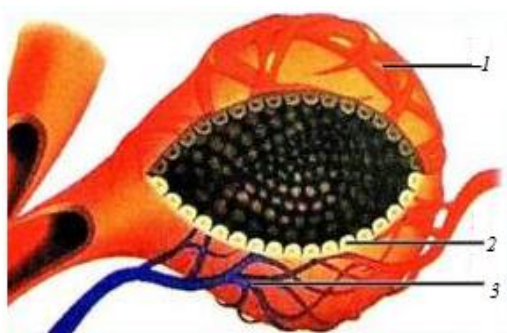
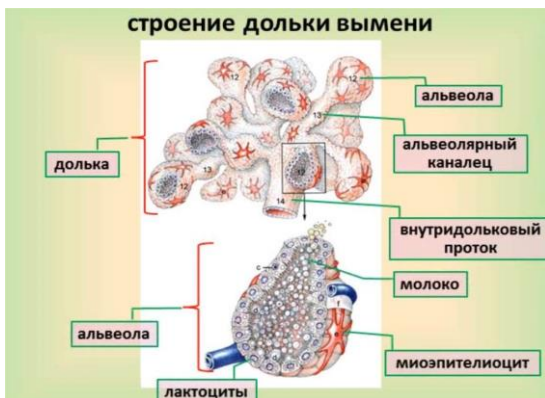

Рис. 94. Строение альвеолы вымени: 1 – миоэпителиальные клетки; 2 – артериовенозная сеть; 3 – эпителиальные клетки, секретирующие молоко

Изменение внутренней структуры вымени при различных физиологических состояниях животного. Наивысшей функциональной активности вымя достигает в период лактации. В это время паренхима составляет 70–80 % массы железы. Альвеолотрубки имеют широкий просвет, высокий эпителий. Тесно прилегают друг к другу, разделяясь нежными прослойками рыхлой соединительной ткани. К концу лактации уменьшаются размеры альвеол, утолщаются внутри- и междольковые прослойки рыхлой соединительной ткани. В ней образуются скопления жировых клеток (рис. 95).

В период сухостоя альвеолы спавшиеся, эпителий их низкий, соединительнотканнные прослойки широкие, с большими жировыми

скоплениями. У старых и малопродуктивных коров лучше развита строма по сравнению с паренхимой, построенная из более плотной соединительной ткани, чем у молодых и продуктивных животных. У хорошо упитанных животных строма увеличивается за счет отложения жира – жировое вымя (рис. 96).

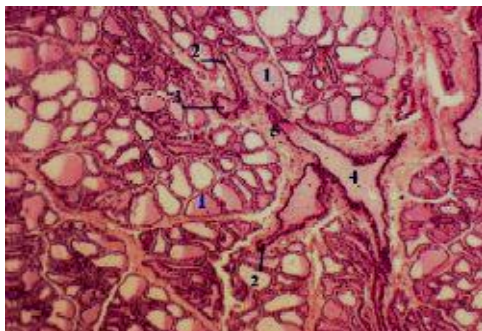


Рис. 95. Гистологическое строение лактирующей молочной железы:
 1 – альвеолы; 2 – альвеолярные ходы; 3 – внутридольковые протоки; 4 – междольковые протоки

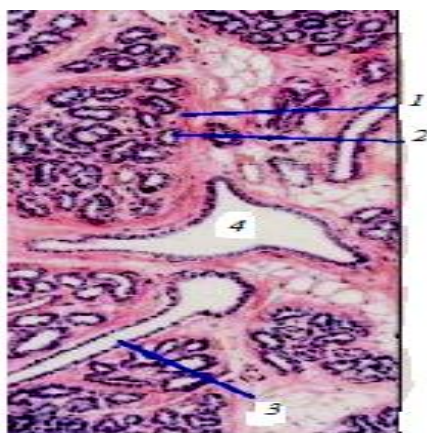


Рис. 96. Гистологическое строение нелактирующей молочной железы: 1 – долька; 2 – секреторный концевой отдел; 3, 4 – выводные протоки

10. МЯКИШИ

Мякиши – плотные, подушкообразные утолщения кожи на задней поверхности ноги (лапы) животного. Из сельскохозяйственных животных только у лошади есть запястные и плюсовые мякиши, или каштаны, пястные и плюсовые мякиши, или шпоры. Каштан расположен на медиальной поверхности дистального конца предплечья и плюсны, шпора – на задней поверхности 1-й фаланги пальца, она прикрыта щеткой. Каштаны и шпоры – безволосые участки кожного покрова. Состоят из эпидермиса, дермы и подкожной клетчатки. Эпидермис толстый, сильно ороговевший.

Пальцевые мякиши имеются на дистальной фаланге каждого пальца. Состоят из эпидермиса, дермы, подкожной клетчатки. Эпидермис сильно ороговевший, его толстый роговой слой образован трубчатым рогом. В дерме много эластических волокон, сосудов и потовых желез. Большое количество нервных окончаний делает пальцевый мякиш органом осязания. В подкожной основе из жировых скоплений образуется подушка мякиша, выполняющая роль амортизатора. Она особенно развита в задней его части. У лошади кроме подушки в мякише различают стрелку и хрящи. Стрелка мякиша состоит из вершины, направленной вперед, и ножек, расходящихся назад и в стороны. Между ними межножковая борозда. Мякишные хрящи в виде неправильных прямоугольников лежат по бокам копытной кости и соединены связками с путовой, венечной, копытной и челночной костями (рис. 97).

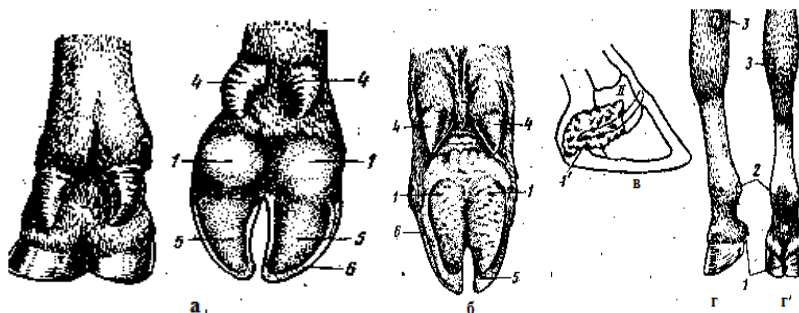


Рис. 97. Мякиши: *а* – коровы; *б* – свиньи; *в* – мякишный хрящ лошади; *г* и *г'* – задняя нога лошади; *1* – пальцевый мякиш; *2* – пястный мякиш; *3* – запястный мякиш; *4* – висячие пальцы (II и V) свиньи и коровы; *5* – копытная подошва; *б* – стенка копыта

11. РОГОВЫЕ ОБРАЗОВАНИЯ КОЖИ

Роговые образования – это безволосые участки кожи, в которых эпидермис образует чрезвычайно толстый роговой слой. Роговые производные кожи развиваются на дистальных фалангах пальцев (копытца, копыта), как защитные приспособления при фалангохождении и на голове (рога) как орган защиты.

Копытце у рогатого скота и свиньи состоит из каймы, венчика, стенки и подошвы. Копытцевая кайма у крупного рогатого скота тянется в виде полосы шириной 6–7 мм, у свиньи – 3–5 мм по верхнему краю копытца. При переходе в венчик кайма образует складку, нависающую в виде козырька. Переход венчика в стенку копытца происходит постепенно, в результате он распространяется вниз до половины стенки. Стенка составляет переднюю, боковые и частично подошвенную поверхности копытца (рис. 98).

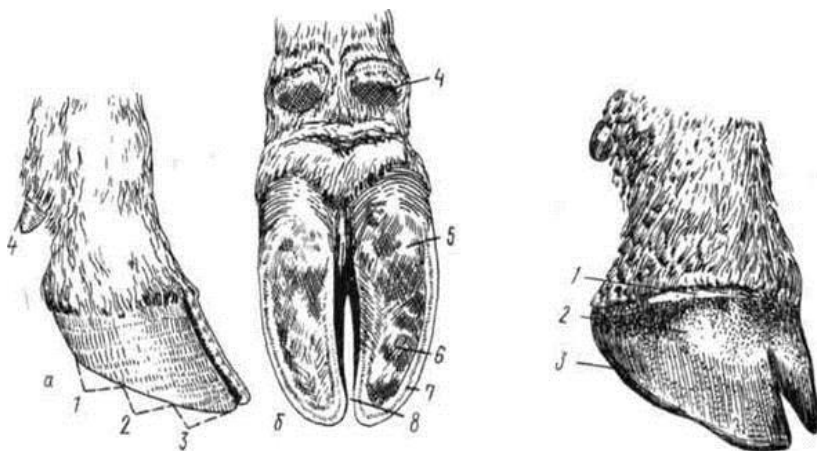


Рис. 98. Копытце крупного рогатого скота: *а* – вид сбоку; *б* – вид со стороны подошвы; 1 – задняя часть стенки; 2 – боковая часть стенки; 3 – передняя часть стенки; 4 – рудиментарное копытце; 5 – роговой мякиш; 6 – копытная подошва; 7 – белая линия; 8 – межкопытцевая щель

Гистологическое строение. **Кайма** копытца состоит из эпидермиса, дермы и подкожной основы. Эпидермис имеет все слои, присущие многослойному плоскому эпителию: ростковый, зернистый, блестящий и роговой. Благодаря наклонному положению роговой

слой, отрастая, сползает вниз по копытцу, образуя его глазурь. Дерма состоит из сосочкового и сетчатого слоев. Сосочки высокие, опущены вниз. Это определяет направление роста рога и его вид. В дерме много сосудов. Подкожная основа развита незначительно, переходит в надкостницу пальца.

Венчик состоит из эпидермиса, дермы и подкожной основы. В эпидермисе ростковый слой сразу переходит в роговой, очень толстый слой. Сосочки дермы длинные, расположены довольно редко и сильно изогнуты вниз. В результате эпидермис образует трубчатый рог и растет вниз, покрывая копытцевую стенку. Рог этот очень крепкий. Состоит из роговых трубочек, в которых клетки плотно прилежат друг к другу. Трубочки спаиваются промежуточным рогом. Трубчатый рог пигментирован. В дерме много сосудов. Подкожная клетчатка переходит в надкостницу пальца.

Стенка состоит из эпидермиса и дермы. В эпидермисе развиты ростковый и роговой слои. В дерме сосочки слились и образовали листочки в виде длинных полос, направленных по стенке сверху вниз. Форма листочков дермы определяет рельеф эпидермиса. В результате роговой слой тоже имеет форму листочков – образует листочковый рог. Сетчатый слой дермы копытцевой стенки, который называют часто сосудистым из-за обильного развития сосудов, переходит в надкостницу копытцевой кости.

Подошва состоит из эпидермиса и дермы. Эпидермис образует трубчатый рог. Дерма переходит в надкостницу копытцевой кости (рис. 99, 100).

Башмак (роговая капсула) копыта имеет сложное строение. Стенки его трехслойны: самый поверхностный слой тонкий, быстро разрушается – глазурь; средний слой самый толстый и прочный – трубчатый рог; внутренний слой не содержит пигмента – листочковый рог. Слои стенки видны и на подошве при расчистке копыта. Роговая капсула в норме нарастает с такой же скоростью, как и стирается. Нарушение обмена веществ ведет к избыточному ороговению. Содержание на твердых полах (цементный) может привести к слишком быстрому стиранию рогового башмака и воспалению копыта. Нарушение в питании может вызвать снижение эластичности рогового башмака и замедление его роста. При этом на копытах появляются борозды, поверхность их становится матовой, шероховатой из-за ослабления роста и истончения глазури.

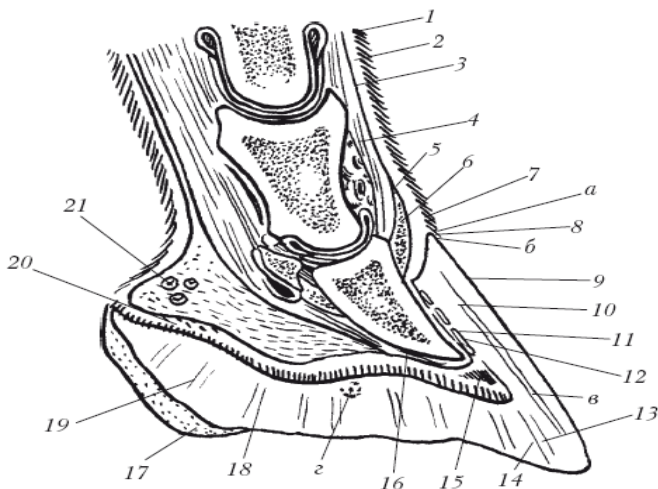


Рис. 99. Строение копытка: *а* – кайма; *б* – венчик; *в* – стенка; *г* – подошва; 1 – эпидермис; 2 – основа кожи; 3 – подкожный слой; 4 – сухожилие общего пальцевого разгибателя; 5 – подкожный слой каймы; 6 – основа кожи каймы; 7 – эпидермис каймы; 8 – эпидермис венчика; 9 – глазурь стенки; 10 – трубчатый рог; 11 – листочковый рог; 12 – листочковый слой основы кожи; 13 – белая линия; 14 – эпидермис подошвы; 15 – основа кожи подошвы; 16 – надкостница; 17 – эпидермис пальцевого мякиша; 18 – основа кожи мякиша; 19 – эпидермис подушки мякиша; 20 – основа кожи подушки мякиша; 21 – подкожный слой подушки мякиша

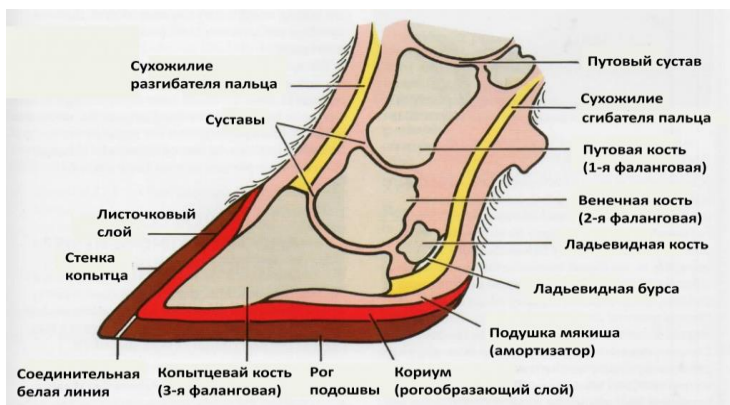


Рис. 100. Строение копытка

Копыто лошади состоит из тех же частей, что и копытце: каймы, венчика, стенки и подошвы. Копытная кайма имеет ширину 5–6 мм, продуцирует глазурь. Копытный венчик шириной 15 мм имеет развитую дерму, которая нависает в виде венечного валика над стенкой копыта. Поэтому на роговом башмаке в области венчика образует венечный желоб. Сосочки дермы венчика хорошо развиты, направлены вниз. Эпидермис венчика формирует очень толстый, прочный, пигментированный трубчатый рог, который сползает по стенке до подошвы копыта, образуя основную массу рога копыта. В стенке копыта различают зацепную, латеральную и медиальную, боковые и заворотные части, заворотные углы и подошвенный край. На подошве копыта различают тело и подошвенные ветви (ножки), между которыми вклинивается роговой пальцевый мякиш со стрелкой (рис. 101, 102).

Гистологическое строение копыта подобно гистологическому строению копытца. Прочность удержания рогового башмака усиливается тем, что дермальные листочки стенки копыта несут на себе вторичные листочки, в результате чего площадь соприкосновения эпидермиса с дермой на стенке одного копыта достигает 1 м².

Скорость нарастания рогового башмака составляет 8–9 мм в месяц. Зимой несколько меньше, чем летом. Роговой башмак трехслойный. На подошвенном крае стенки на расчищенном копыте хорошо видны слои башмака. Белая линия, образованная листочковым рогом, является линией, указывающей границу, за которую не следует заходить при ковке лошадей, чтобы не повредить живые ткани пальца.

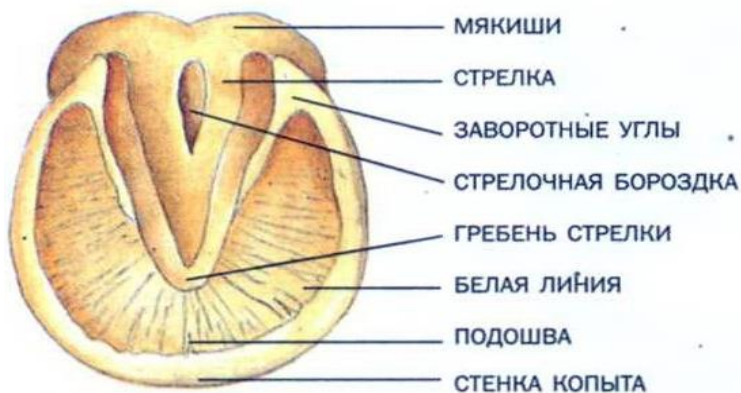

Рис. 101. Подошвенный край копыта

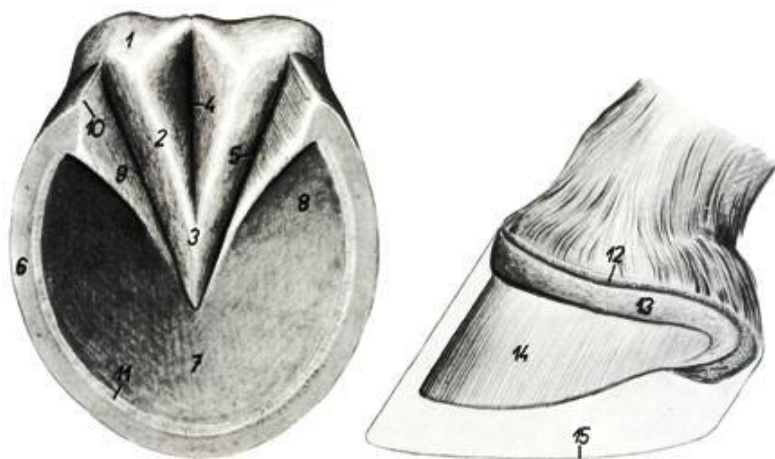


Рис. 102. Строение копыта лошади:

- 1 – роговая подушка; 2 – медиальная ножка стрелки;
- 3 – верхушка стрелки; 4 – межножковая борозда стрелки;
- 5 – боковая борозда стрелки; 6 – подошвенный край стенки копыта;
- 7 – роговая подошва копыта; 8 – ножка подошвы;
- 9 – заворотная часть копыта; 10 – заворотный угол копыта;
- 11 – белая линия копыта; 12 – основа кожи копытной каймы;
- 13 – основа кожи копытного венчика;
- 14 – основа кожи копытной стенки; 15 – контур копыта

Рога – полые роговые образования, развившиеся на роговых отростках лобных костей. Эти отростки развиваются после рождения животных. В роге различают корень, тело и верхушку (рис. 103, 104, *a*). Гистологически рог построен из эпидермиса и дермы. Дерма состоит из сосочкового и сетчатого слоев. Последний переходит в надкостницу рогового отростка. Высота сосочков дермы увеличивается по направлению к верхушке рогового отростка. Эпидермис продуцирует прочный трубчатый рог, толщина которого пропорциональна величине дермальных сосочков (рис. 105). Рог растет интенсивно в молодом возрасте. На развитие рога влияют условия жизни животного, состояние здоровья, упитанность, беременность и др. При недокорме, холоде, беременности рост рога замедляется, что приводит к образованию колец, заметных у крупного рогатого скота около корня (рис. 104, *b*), а у овец и коз по всему рогу. По роговым кольцам можно определить примерный возраст коровы, прибавив к числу роговых колец цифру 2.



Рис. 103. Роговые чехлы



Рис. 104. Строение рога: *а* – анатомическое строение; *б* – расположение роговых колец; 1 – основание рога (корень); 2 – тело рога; 3 – верхушка рога; 4 – роговые кольца




Рис. 105. Продольный разрез рога: 1 – роговая капсула; 2 – базальный слой эпидермиса; 3 – сосочковый слой дермы рога; 4 – сетчатый слой дермы рога; 5 – подкожный слой; 6 – роговой отросток лобной кости; 7 – лобный синус

12. СЕРДЕЧНО-СОСУДИСТАЯ СИСТЕМА

Сердечно-сосудистая система объединяет кровеносную и лимфатическую системы, связанные между собой морфологически и функционально.

Кровеносная система состоит из сердца и кровеносных сосудов: артерий, вен и капилляров. Сосуды, по которым кровь движется от сердца, называются артериями, к сердцу – венами. Конечные разветвления артерий – артериолы – распадаются на прекапилляры; прекапилляры – на капилляры, которые затем собираются в посткапилляры; последние – в венулы и, наконец, – в вены. Форменные элементы крови образуются в органах кроветворения (красном костном мозге, селезенке, лимфатических узлах, а у плода и молодняка, кроме того, в печени и тимусе).

Кровеносная система выполняет следующие функции: транспортная; участие в обмене веществ, терморегуляции, гуморальной регуляции (благодаря транспорту гормонов и других биологически активных веществ); иммунологическая защита.

Лимфатическая система состоит из лимфатических узлов и лимфатических сосудов (капилляры, приносящие и выносящие сосуды, протоки). Лимфатические протоки впадают в краниальную полую вену и объединяются с кровеносной системой. По лимфатическим сосудам и протокам течет лимфа, форменные элементы которой образуются в лимфатических узлах. Плазма крови и лимфы образуется из тканевой жидкости, попадающей в просвет замкнутых капилляров через их стенки.

К органам кроветворения относятся красный костный мозг, селезенка, тимус, лимфатические узлы. В этих органах происходит развитие новых клеток крови. Кроветворную функцию также выполняют миндалины, лимфатические образования кишечника и других органов. Центральными органами считаются красный костный мозг и тимус, остальные – периферическими.

12.1. Строение сердца

Сердце (рис. 106) – полый четырехкамерный мышечный орган конусовидной формы, расположенный в грудной полости в области 3–6-го ребер. *Основание сердца* широкое, направлено вверх. С сердцем связаны крупные сосуды, подходящие и отходящие от него. *Верхушка* удлинённая, заостренная, направлена вниз, назад и влево. У рогатого

скота доходит до 5-го, у лошади – до 6-го, у свиньи – до 7-го реберного хряща, немного не доходит до грудины и диафрагмы. Передняя стенка сердца более выпуклая, чем задняя. Масса сердца у взрослого крупного рогатого скота составляет 2–3 кг (0,4–0,6 % от массы тела). У лошади сердце более короткое и широкое, верхушка более округлая, масса – 3–6 кг. У свиньи сердце удлиненное, с короткой заостренной верхушкой, масса сердца – 0,2–0,4 кг.

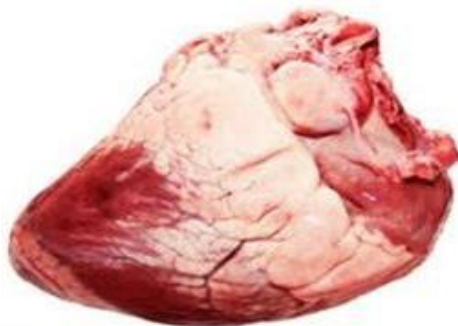


Рис. 106. Внешний вид сердца

Двумя *продольными бороздами* снаружи и *мышечной перегородкой* внутри сердце делится на правую и левую половины, не сообщающиеся между собой. Каждая половина состоит из *предсердия* и *желудочка*, сообщающихся между собой *атриовентрикулярными отверстиями*. Предсердия и желудочки тоже разделены: граница между ними проходит по венечной борозде. В бороздах залегают сосуды, питающие сердце, – коронарная артерия и ее разветвления. По размерам левый желудочек больше, чем правый, из-за большей толщины его стенки. Ему всегда принадлежит верхушка сердца. Каждое предсердие имеет мешкообразное выпячивание – сердечное ушко. На внутренней поверхности предсердий, особенно в сердечных ушках, имеются гребешковые мышцы в виде переплетающихся валиков, способствующие выдавливанию крови из предсердий при сокращении их стенок.

В желудочках есть и другие отверстия, ведущие в артерии. Стенки этих отверстий образованы фиброзными кольцами, а в одном из них, ведущем в аорту, имеются две сердечные кости. Эти отверстия закрываются трехстворчатыми полулунными, или кармашковыми, клапанами.

У лошади сердце более тупое, чем у крупного рогатого скота, расположено от 3-го до 6-го ребра, округлая верхушка находится против нижнего конца 6-го ребра и на 1 см не доходит до грудины. В фиброзном кольце отверстия аорты имеются 1–3 сердечных хряща, которые у старых животных иногда окостеневают (рис. 107).

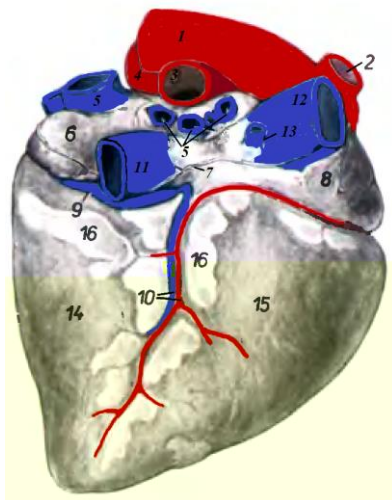


Рис. 107. Сердце лошади с правой стороны:
 1 – аорта; 2 – общий плечеголовной ствол; 3 – правая ветвь легочной артерии; 4 – левая ветвь легочной артерии;
 5 – легочные вены; 6 – левое предсердие; 7 – линия прикрепления перикарда; 8 – правое предсердие; 9 – большая сердечная вена;
 10 – правая венечная артерия, средняя сердечная вена;
 11 – каудальная полая вена; 12 – краниальная полая вена;
 13 – правая непарная вена; 14 – левый желудочек;
 15 – правый желудочек; 16 – субэпикардиальный жир в бороздах сердца

У свиньи сердце не так сильно сдвинуто влево, как у рогатого скота. Верхушка более тупая, лежит в области соединения 7-го ребра с реберным хрящом. Хорошо развиты гребешковые мышцы и сердечные перекладки, трехстворчатый клапан имеет маленькую дополнительную створку, а двухстворчатый – две дополнительные створки; легочных вен две (рис. 108, 109).

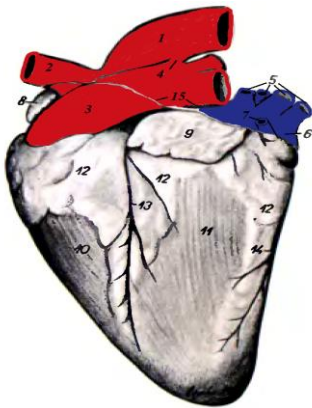


Рис. 108. Сердце крупного рогатого скота с левой стороны: 1 – аорта; 2 – общий плечеголовной ствол; 3 – легочная артерия; 4 – артериальная связка; 5 – легочные вены; 6 – левое предсердие; 7 – левая непарная вена; 8 – правое ушко; 9 – левое ушко; 10 – правый желудочек; 11 – левый желудочек; 12 – субэпикардиальный жир; 13 – левая продольная борозда; 14 – средняя борозда; 15 – линия прикрепления сердечной сорочки

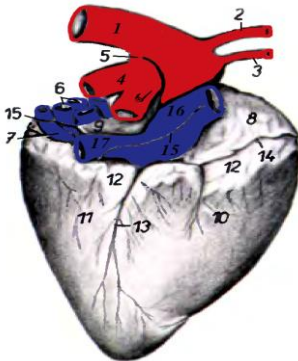


Рис. 109. Сердце свиньи с правой стороны: 1 – аорта; 2 – левая подключичная артерия; 3 – плечеголовная артерия; 4 – легочная артерия; 5 – артериальная связка; 6 – легочные вены; 7 – венечный синус; 8 – правое предсердие; 9 – левое предсердие; 10 – правый желудочек; 11 – левый желудочек; 12 – субэпикардиальный жир; 13 – правая продольная борозда; 14 – венечная борозда; 15 – линия прикрепления сердечной сорочки; 16 – краниальная полая вена; 17 – каудальная полая вена

От правого желудочка отходит легочная артерия, несущая венозную кровь в легкие. От левого желудочка отходит аорта, несущая кровь по всему телу. К правому предсердию подходят две крупные вены, собирающие кровь из всего тела, – краниальная полая вена и каудальная полая вена, а также большая сердечная вена, собирающая кровь из сердца. К левому предсердию подходят 5–7 легочных вен, несущих артериальную кровь от легких (рис. 110, 111).

Межжелудочковая перегородка вдается в правый желудочек, поэтому на разрезе полость левого желудочка оказывается округлой, а правого – полулунной. На внутренней поверхности желудочков имеются мышечные перекладки. От межжелудочковой перегородки до боковой стенки идут тонкие сухожильно-мышечные тяжи – поперечные мышцы сердца.

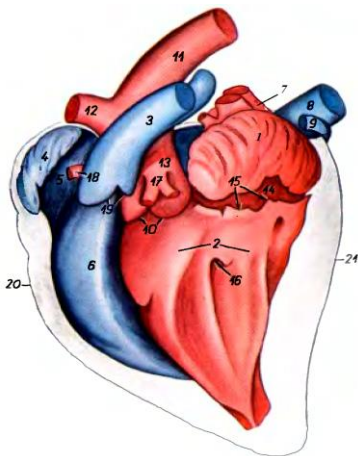


Рис. 110. Полость сердца крупного рогатого скота с левой стороны:
 1 – левое ушко; 2 – левый желудочек;
 3 – легочная артерия; 4 – правое ушко;
 5 – правое предсердие; 6 – правый желудочек; 7 – легочные вены;
 8 – каудальная полая вена; 9 – левая непарная вена; 10 – отпечатки полулунных клапанов аорты;
 11 – аорта; 12 – общий плечеголовной ствол; 13 – синус аорты; 14 – левое предсердие; 15 – отпечаток двустворчатого клапана;
 16 – отпечаток левого сосцевидного мускула; 17 – левая венечная артерия;
 18 – правая венечная артерия;
 19 – полулунные клапаны легочной артерии; 20 – край правого желудочка;
 21 – край левого желудочка

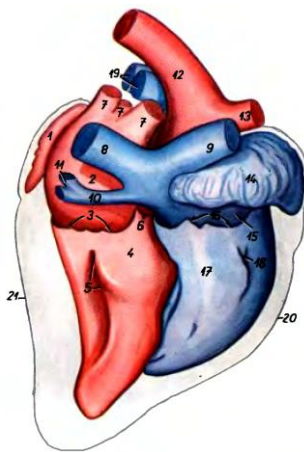


Рис. 111. Полость сердца крупного рогатого скота с правой стороны:
 1 – левое ушко; 2 – левое предсердие;
 3 – отпечаток двустворчатого клапана; 4 – левый желудочек;
 5 – отпечаток правого сосцевидного мускула; 6 – отпечатки полулунных клапанов аорты; 7 – легочные вены;
 8 – каудальная полая вена;
 9 – краниальная полая вена;
 10 – венечный синус; 11 – левая непарная вена; 12 – аорта; 13 – общий плечеголовной ствол; 14 – правое ушко; 15 – правое предсердие;
 16 – отпечаток трехстворчатого клапана; 17 – правый желудочек;
 18 – отпечаток краниального сосцевидного мускула; 19 – ветви легочной артерии; 20 – краниальный край; 21 – каудальный край

Предсердие и желудочек каждой стороны сообщаются между собой через атриовентрикулярное отверстие. Стенки отверстия образованы фиброзными кольцами. Отверстие закрывается двустворчатым клапаном в левом желудочке и трехстворчатым – в правом. Каждый клапан состоит из пластинчатых створок, к концам которых присоединяются сухожильные струны. Другим концом сухожильные струны прикрепляются к сосочковым мышцам, расположенным на стенках желудочка (рис. 112).

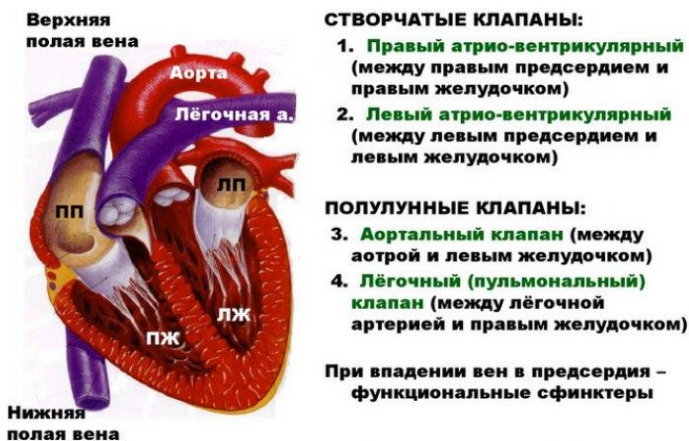

Рис. 112. Клапанный аппарат сердца

Гистологическое строение. Стенка сердца (рис. 113, 114) состоит из трех слоев: внутреннего – эндокарда; среднего – миокарда и наружного – эпикарда.

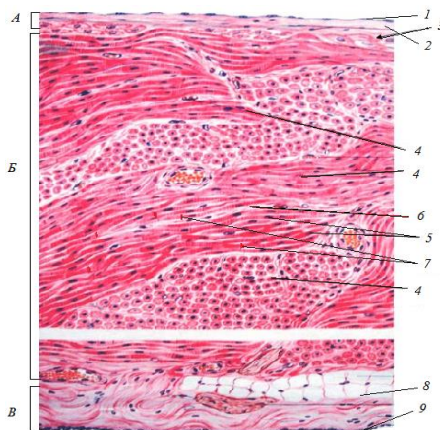


Рис. 113. Гистологическое строение стенки сердца (малое увеличение):
 А – эндокард: 1 – эндотелий; 2 – прослойки соединительной ткани; В – миокард:
 3 – проводящая система сердца; 4 – пучки мышечных волокон; 5 – ядра мышечных волокон; 6 – щелевидные капилляры; 7 – вставочные диски;
 В – эпикард: 8 – соединительная ткань; 9 – мезотелий

Эндокард состоит из эндотелия, выстилающего полость сердца, и подстилающей его соединительной ткани.

Миокард образован мышечной поперечно-полосатой сердечной тканью. При малом увеличении микроскопа видно, что ткань образована параллельно лежащими пучками мышечных волокон, между которыми заметны щелевидные капилляры. Однако, в отличие от поперечно-полосатой скелетной мышечной ткани, здесь волокна образованы удлинненными клетками – сердечными миоцитами.

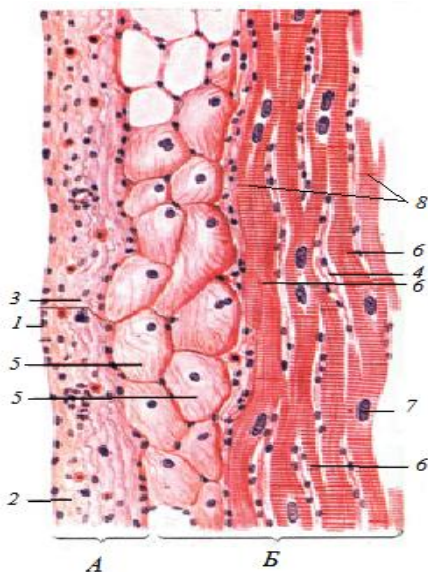


Рис. 114. Гистологическое строение стенки сердца (большое увеличение):

- A* – эндокард: 1 – эндотелий; 2 – прослойки соединительной ткани;
- 3 – эластические волокна; *B* – миокард: 4 – щелевидные капилляры;
- 5 – атипичные кардиомиоциты; 6 – пучки мышечных волокон;
- 7 – ядра мышечных волокон; 8 – вставочные диски

Снаружи сердце покрыто трехслойной околосердечной сумкой (рис. 115). Она образована сросшимися тремя оболочками: перикардиальной плеврой, фиброзным листком внутригрудной фасции и париетальным листком перикарда. Сердечная сумка изолирует сердце от окружающих органов; укрепляет сердце в определенном положении, от нее отходят связки к грудины и диафрагме; создает оптимальные условия для функционирования сердца.

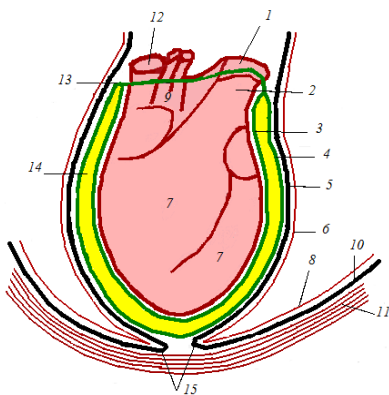


Рис. 115. Схема строения околосердечной сумки:
 1 – аорта; 2 – ствол легочных артерий; 3 – эпикард;
 4 – париетальный листок перикарда;
 5 – фиброзный листок перикарда;
 6 – перикардиальная плевра;
 7 – миокард желудочков;
 8 – реберная плевра; 9 – миокард предсердий; 10 – внутригрудная фасция; 11 – грудная стенка; 12 – полая вена; 13 – переход париетального листка перикарда в эпикард;
 14 – перикардиальная полость;
 15 – грудиноперикардиальная связка

В сердце имеется собственная система регуляции сердечных сокращений – проводящая система сердца, состоящая из двух узлов: синоатриального (синусопредсердного) и атриовентрикулярного (предсердно-желудочкового) – и нервно-мышечных пучков, которая способствует ритмичному поочередному сокращению миоцитов предсердий и желудочков.

12.2. Строение кровеносных сосудов

Строение сосудов тесно связано с их функцией и положением в организме. Это позволяет классифицировать их на три основных вида: *артерии*, несущие кровь от сердца; *вены*, несущие кровь к сердцу; *сосуды микроциркуляторного русла*, которые, кроме транспортной выполняют функцию обмена веществ и перераспределения крови в организме (рис. 116).

Большинство артерий и вен имеет одинаковый принцип строения. Стенка этих сосудов образована тремя оболочками: внутренней – интима, средней – медиа, наружной – адвентиция. В зависимости от расположения сосудов и особенностей их функционирования строение оболочек значительно различается.

Артерии имеют более толстые неспадающиеся стенки и меньший просвет по сравнению с венами. Стенки артерий обладают упругостью и прочностью. Это обеспечивается развитием в них эластической и мышечной тканей, поэтому артерии делят на три типа: эластические, мышечные и смешанные (мышечно-эластические).

Вены имеют больший просвет и более тонкую стенку. Кровь в венах течет медленно, под низким давлением, с помощью присасывающего действия сердца, сокращений диафрагмы, дыхательных движений, натяжения фасций и сокращений мышц тела. Стенка вен состоит из тех же оболочек, что и стенка артерий. Есть несколько типов вен: вены мышечного и волокнистого (безмышечного) типов. У многих вен есть кармашковые клапаны, препятствующие обратному току крови.

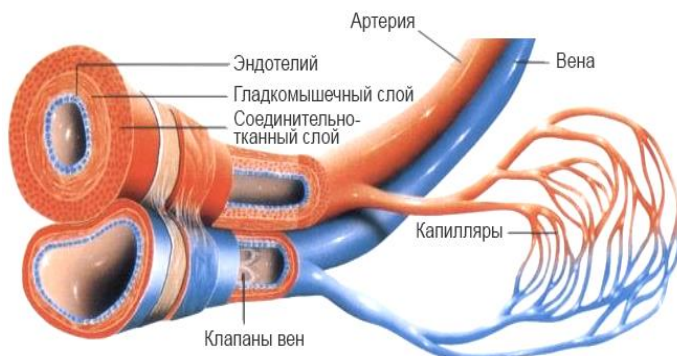
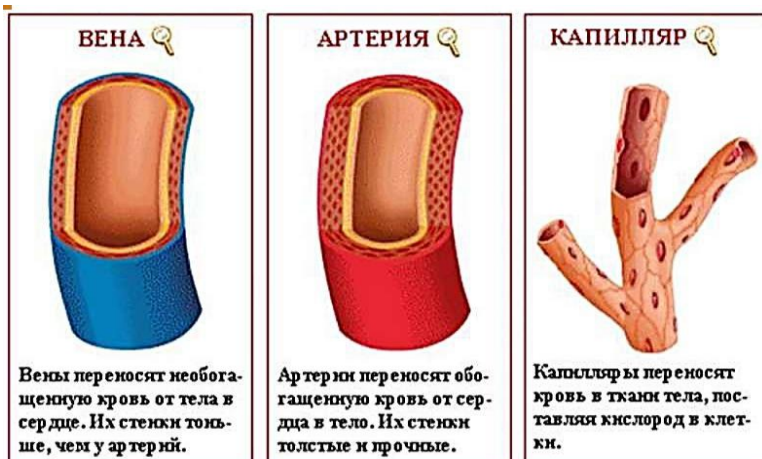

Рис. 116. Виды сосудов

12.3. Круги кровообращения

В кровеносной системе различают два круга кровообращения. В малом, легочном (дыхательном), круге кровообращения кровь идет от правого желудочка сердца по легочной артерии (венозная), которая делится на две ветви – для каждого легкого. В легких артерии ветвятся до капилляров альвеол, в которых происходит газообмен. Капилляры собираются в легочные вены, несущие артериальную кровь и впадающие в левое предсердие.

В большом, трофическом, круге кровообращения кровь поступает от левого желудочка в аорту, которая разносит ее по всему организму. В органах артерии разветвляются до капилляров. Из органов и тканей тела кровь собирается в краниальную и каудальную полые вены, открывающиеся в правое предсердие (рис. 117).

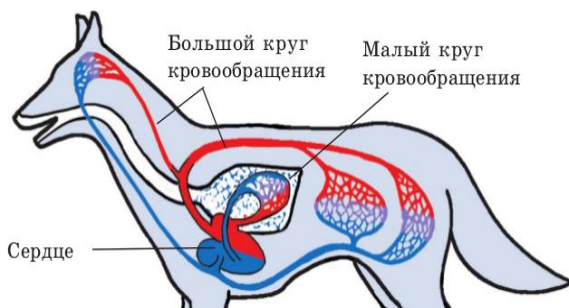


Рис. 117. Круги кровообращения

Кровообращение у плода. После развития плаценты сосудистая система плода устанавливает теснейшую связь с сосудами матери (рис. 118). От каудального участка брюшной аорты отходят парные пупочные артерии. Они образуют в плаценте густую капиллярную сеть, где и происходит обмен веществ между плодом и матерью. Кровь, насыщенная кислородом и питательными веществами, собирается в пупочную вену и идет к телу зародыша в составе пупочного канатика. В его состав входят также пупочные артерии и проток аллантаоиса. По пупочной вене кровь попадает в воротную систему печени, а оттуда по печеночным венам – в каудальную полую вену, где смешивается (первый раз) с венозной кровью плода. Лишь у немногих видов животных (крупный рогатый скот, собака) часть крови пупочной вены минует печень и по венозному протоку попадает прямо

в каудальную полую вену. Смешанная кровь из каудальной вены попадает в правое предсердие, где смешивается (второй раз) с венозной кровью, поступающей из вен переднего конца тела по краниальной полую вену. Из правого предсердия кровь выходит двумя путями. Большая часть крови через широкое овальное отверстие проходит в левое предсердие. Меньшая часть крови поступает по стволу легочных артерий в легкие. Однако она не вся доходит до легких. Между стволом легочных артерий и дугой аорты у плода существует артериальный проток, по которому значительная часть крови оттекает в аорту, не доходя до легких.

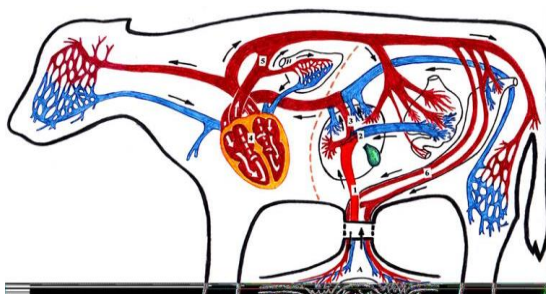


Рис. 118. Схема кровообращения у плода

В левое предсердие поступает кровь из малого круга кровообращения, из легочных вен. Затем она идет в левый желудочек, оттуда — в аорту, где к ней и присоединяется кровь из артериального потока — это третье смешение крови у плода. У плода в полной мере функционирует большой круг кровообращения, в состав которого включается и плацентарное кровообращение, и в очень небольшой степени — малый круг кровообращения, еще не выполняющий своей функции.

При рождении происходит перекручивание, сдавливание и разрыв пупочных сосудов. Кровь по плацентарным сосудам перестает поступать, и в правом предсердии резко падает давление крови. Первый вдох расправляет легкие, и по легочному стволу кровь устремляется в малый круг кровообращения, минуя артериальный проток. Возвращаясь в левое предсердие, она приводит к повышению давления в левом предсердии. Возникает резкая разница давлений в предсердиях, что ведет к захлопыванию и зарастанию клапана овального отверстия и полному разделению правой и левой половин сердца. Таким образом устанавливаются два полно функционирующих круга кровообращения.

12.4. Система органов лимфообращения

Лимфатическая система связана с кровеносной системой. Морфологическая связь осуществляется слиянием основных лимфатических стволов с краниальной полую веной. Лимфатическая система состоит из лимфы, лимфатических капилляров, сосудов, протоков и узлов. К основным функциям лимфатической системы относятся дренажная, барьерная, защитная, депонирующая, кроветворная.

Лимфа – тканевая жидкость, заполняющая лимфатические сосуды. Она состоит из плазмы и форменных элементов. Плазма лимфы по составу близка к плазме крови, но содержит продукты обмена веществ тех органов, из которых она оттекает. Основными клетками в ней являются лимфоциты, поступающие в лимфатические сосуды из лимфатических узлов. Ток лимфы очень медленный и совершается благодаря присасывающему действию сердца, дыхательным движениям, сокращениям мышц, движениям органов, сокращениям мышечных элементов в стенках крупных лимфатических сосудов. Обратному току лимфы препятствуют клапаны.

Лимфатические капилляры построены из одного слоя эндотелия, имеют крупные просветы, неравномерную толщину, способны легко растягиваться, начинаются слепыми отростками (наподобие пальцев перчатки). Они сопровождают кровеносные капилляры, в одних органах образуют поверхностные и глубокие сети (в коже, слизистых оболочках желудка и др.), в других идут в разных направлениях (в мышцах, яичнике). Лимфатических капилляров нет в центральной нервной системе, склере глаза, хрусталике, плаценте и органах, построенных из ретикулярной ткани. Лимфатические капилляры объединяются в лимфатические сосуды.

Лимфатические сосуды подразделяют на поверхностные, или подкожные, и глубокие, которые, в свою очередь, делятся на мелкие, средние и крупные (рис. 119). В органах они образуют сплетения. Стенка лимфатических сосудов состоит из интимы, меди и адвентиции.

На своем пути лимфатические сосуды проходят через лимфатические узлы. Сосуды, впадающие в лимфатические узлы, называются *приносящими лимфатическими сосудами*. Из лимфатических узлов выходят *выносящие лимфатические сосуды*. Лимфатические сосуды правой половины головы, шеи, грудной клетки и правой грудной конечности вливаются в короткий *правый лимфатический ствол*, который впадает в краниальную полую вену. Из остальных участков тела

и внутренних органов лимфа сливается в *грудной лимфатический проток* и впадает в краниальную полую вену.

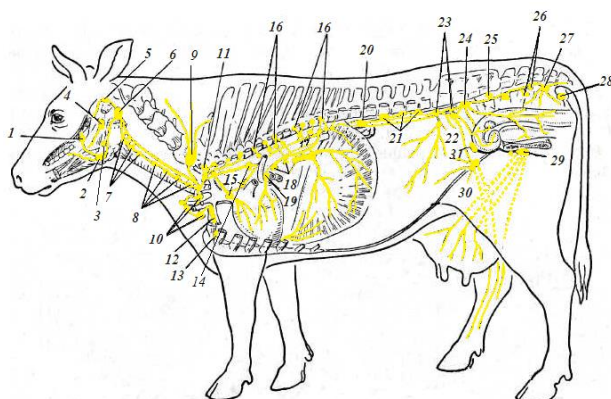


Рис. 119. Схема расположения глубоких лимфатических узлов крупного рогатого скота: 1 – крыловидный лимфатический узел; 2 – подчелюстной лимфатический узел; 3 – подъязычный лимфатический узел; 4, 6 – заглочные медиальные лимфатические узлы; 5 – околоушной лимфатический узел; 7 – краниальные глубокие шейные лимфатические узлы; 8 – глубокие шейные средние лимфатические узлы; 9 – поверхностный шейный лимфатический узел; 10 – глубокие шейные каудальные лимфатические узлы; 11 – реберно-шейный лимфатический узел; 12 – лимфатический узел грудной клетки; 13 – краниальный грудинный лимфатический узел; 14 – каудальный грудинный лимфатический узел; 15 – средостенный краниальный лимфатический узел; 16 – межреберные лимфатические узлы; 17 – аортальные грудные лимфатические узлы; 18 – каудальные средостенные лимфатические узлы; 19 – трахеобронхиальные лимфатические узлы; 20 – почечный лимфатический узел; 21 – поясничные аортальные лимфатические узлы; 22 – подвздошные латеральные лимфатические узлы; 23 – подвздошные медиальные лимфатические узлы; 24 – тазовый лимфатический узел; 25 – крестцовый средний лимфатический узел; 26 – крестцовые внутренние лимфатические узлы; 27 – седалищные лимфатические узлы; 28 – узел седалищного бугра; 29 – поверхностные паховые лимфатические узлы; 30 – надчревный лимфатический узел; 31 – глубокий паховый лимфатический узел

Лимфатические узлы – паренхиматозные органы бобовидной, овальной, гроздевидной формы, желтовато-бурого цвета. У рогатого скота они крупные, общее количество достигает 300, у свиньи – до 200, у лошадей мелкие, лежат группами – *пакетами* до 40 шт., а общее количество достигает 8 000 шт. Они выполняют защитную, барьерную и кроветворную функции. По положению на теле лимфоузлы делят на поверхностные и глубокие.

К поверхностным относятся подчелюстной, околоушной, заглоточный, поверхностный шейный, подмышечный, поверхностный паховый, надколенный, подколенный, седалищный лимфоузлы (рис. 120, 121).

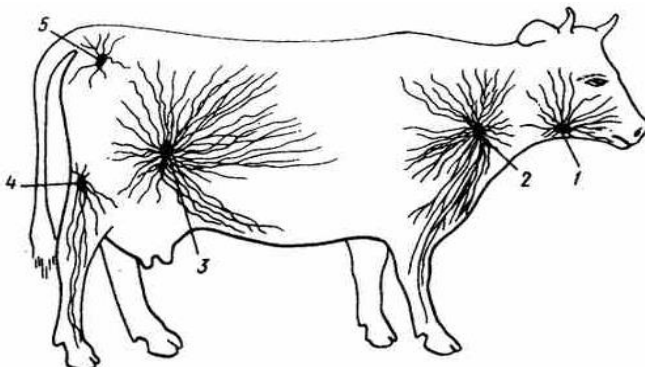


Рис. 120. Поверхностные лимфатические узлы коровы:
1 – подчелюстной; 2 – поверхностный шейный;
3 – поверхностный паховый; 4 – подколенный; 5 – седалищный

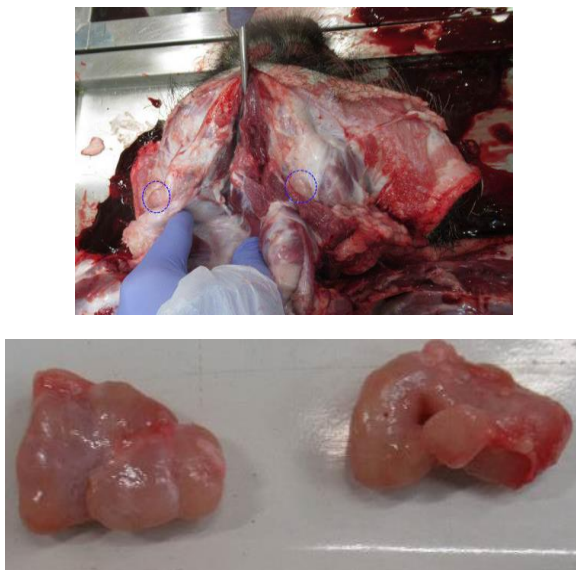


Рис. 121. Топография и внешний вид подчелюстных лимфатических узлов свиньи

Глубокие лимфатические узлы стенок полостей тела лежат около тел позвонков, аорты, грудины. Лимфатические узлы внутренних органов наиболее многочисленные, лежат возле органов, с которых собирают лимфу (рис. 122, 123).

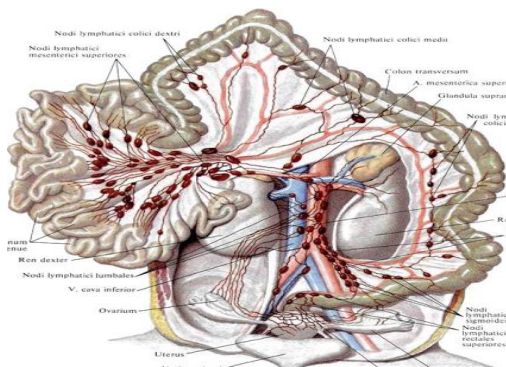


Рис. 122. Схема расположения лимфоузлов внутренних органов (брыжеечных)

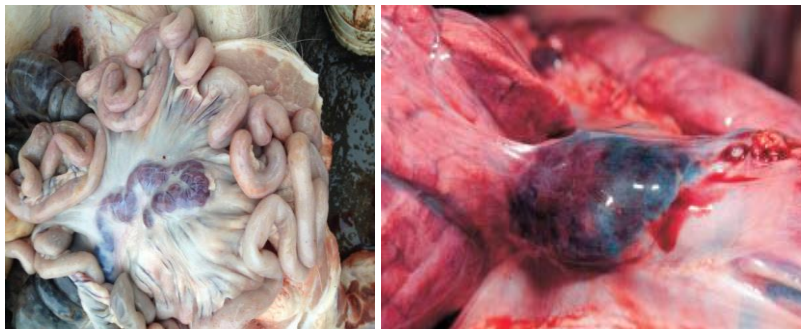


Рис. 123. Макропрепараты лимфатических узлов внутренних органов

Внутри лимфатического узла входят приносящие (у свиньи выходят выносящие) лимфатические сосуды. Углубление узла называется *воротами лимфатического узла*. Из них выходят выносящие лимфатические сосуды и вены, входят артерии, нервы, а у свиньи и приносящие лимфатические сосуды. Область тела, с которой в лимфатический узел поступает лимфа, называется *корнем лимфатического узла*. Лимфатические узлы получили название либо по месту расположения, либо по названию органа, с которого они собирают лимфу (рис. 124).

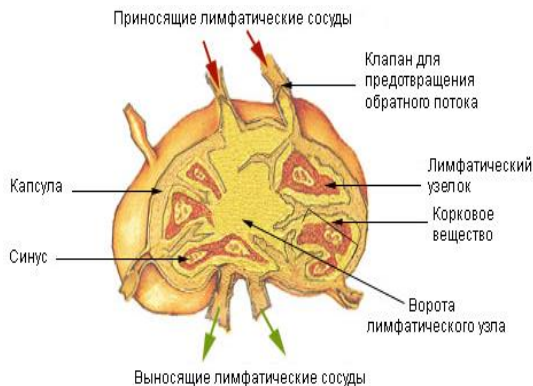


Рис. 124. Схема лимфоузла на разрезе

Гистологическое строение. Лимфоузел состоит из соединительнотканной стромы и паренхимы (рис. 125). Строма представлена капсулой и отходящими внутрь органа прослойками – трабекулами. Снаружи к капсуле прилегает слой рыхлой соединительной ткани, связывающей лимфатический узел с прилежащими органами. В этом слое проходят приносящие лимфатические сосуды.

Паренхима делится на корковое и мозговое вещество. Краевая, более темная зона называется корковым веществом лимфатического узла, центральная, более светлая зона – мозговым веществом. Трабекулы делят корковое вещество на дольки, а в мозговом веществе располагаются беспорядочно, образуя сложную сеть. Основу лимфатического узла составляет ретикулярная ткань, состоящая из ретикулярных клеток и сети ретикулярных волокон. Она содержит большое количество лимфоцитов. Дифференцировка лимфоцитов происходит как в корковом, так и в мозговом веществе.

В лимфатическом узле различают: краевой синус, расположенный под капсулой, в него впадают приносящие лимфатические сосуды; промежуточные корковые синусы, расположенные между лимфатическими фолликулами коркового вещества; промежуточные мозговые синусы, расположенные между мягкотными шнурами мозгового вещества; воротный синус, откуда лимфа собирается в выносящие лимфатические сосуды. Лимфа, попадая из приносящих лимфатических сосудов в систему синусов, течет по ним очень медленно, происходит задержание и обезвреживание чужеродных агентов, формируется иммунный ответ.

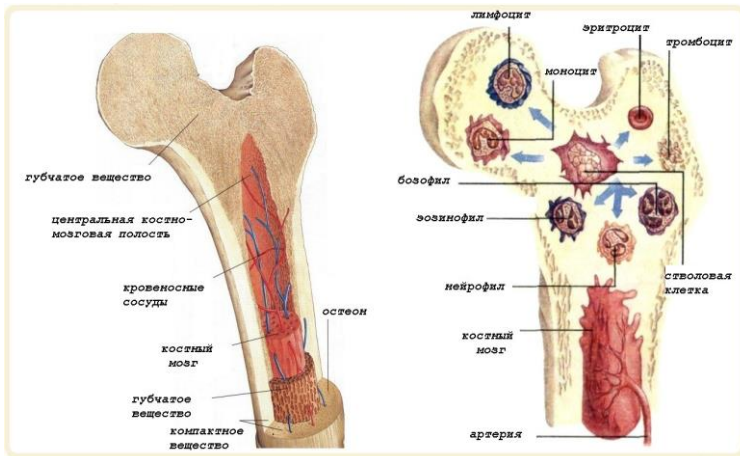


Рис. 126. Топография красного костного мозга в трубчатых костях

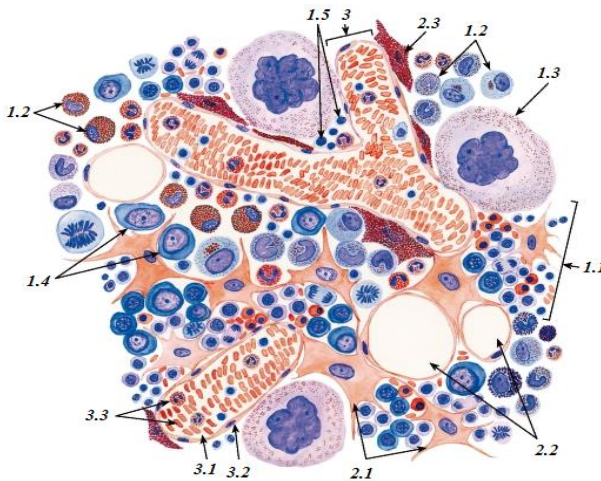


Рис. 127. Красный костный мозг:

1 – гемопоэтический компонент: *1.1* – эритробластический островок; *1.2* – развивающиеся гранулоциты; *1.3* – мегакариоцит; *1.4* – бластные формы; *1.5* – лимфоциты; *2* – стромальный компонент: *2.1* – ретикулярные клетки; *2.2* – жировые клетки; *2.3* – макрофаги с гранулами кармина; *3* – сосудистый компонент: *3.1* – веноулярный синус; *3.2* – эндотелий; *3.3* – зрелые форменные элементы в просвете синуса

Гемоцитобласты – крупные клетки с базофильной цитоплазмой и большим ядром с крупными ядрышками. На пути от гемоцитобласта к эритроциту клетка проходит ряд стадий: *базофильный, полихроматофильный, ацидофильный эритробласт, нормобласт, эритроцит*. По мере созревания уменьшаются размеры клеток, меняются их свойства. Зрелые эритроциты выходят в кровяное русло.

Клетки гранулоцитарного ряда отличаются тем, что в них рано появляется специфическая зернистость, позволяющая различать среди них *базофильные, эозинофильные и нейтрофильные гранулоциты*. В костном мозге гранулоцитов в 10–20 раз больше, чем в крови.

Тимус, или зобная железа, – непарный орган, имеющий форму вилки (рис. 128).

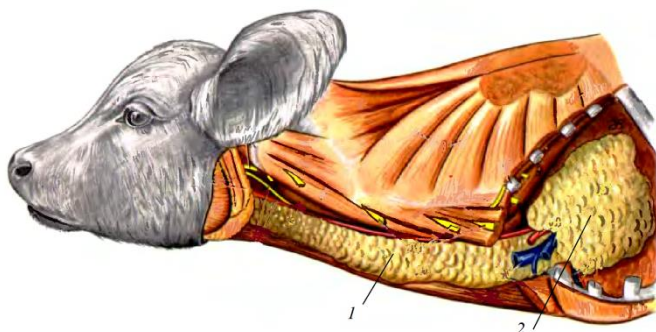


Рис. 128. Тимус (внешний вид):
1 – шейная часть тимуса; 2 – грудная часть тимуса

У взрослых животных тимус постепенно замещается жировой тканью. У молодых животных он состоит из непарной грудной части и парной шейной. Грудная часть лежит в средостении впереди сердца, а шейная тянется вдоль трахеи, достигая у тельенка и поросенка гортани. Тимус выполняет кроветворную функцию и функцию эндокринной железы, вырабатывает гормон тимозин.

Гистологическое строение. Тимус – паренхиматозный орган. Снаружи покрыт соединительнотканной капсулой, от которой внутрь отходят перегородки – трабекулы, разделяющие паренхиму на дольки.

Паренхима делится на корковое и мозговое вещество и имеет в основе эпителиальную ткань (рис. 129). В корковом веществе лимфоциты расположены гуще, поэтому оно имеет более темный цвет.

Молодые недифференцированные клетки – *лимфобласты* – лежат ближе к капсуле. Под влиянием тимозина лимфобласты размножаются, превращаются в Т-лимфоциты и поступают с током крови в периферические кроветворные органы, где окончательно созревают.

В мозговом веществе лимфоцитов меньше. Здесь встречаются *тимусные тельца (Гассалья)* – слоистые структуры, образованные плоскими эпителиальными клетками. В центральных участках тимусных телец клетки подвергаются дегенеративным изменениям. Во время инволюции тимуса наблюдается замещение их жировыми клетками. В этот период лимфоцитов становится меньше, а тимусных телец больше, размеры их крупнее.

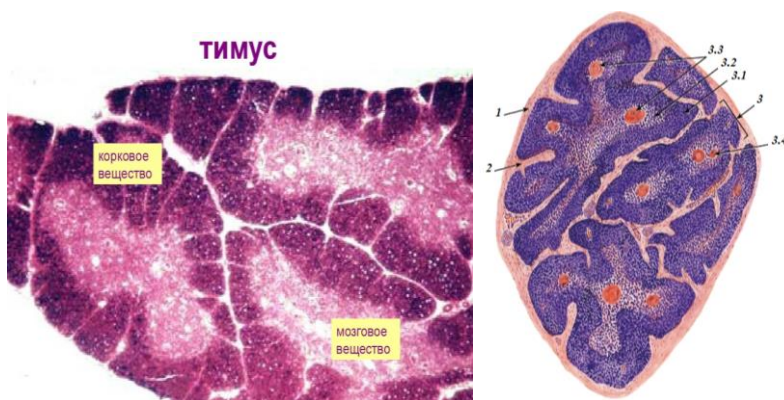


Рис. 129. Гистологическое строение тимуса (общий вид):
 1 – капсула; 2 – междольковая соединительная ткань; 3 – долька;
 3.1 – корковое вещество; 3.2 – мозговое вещество;
 3.3 – тимусные тельца Гассалья; 3.4 – кровеносные сосуды

Селезенка крупного рогатого скота (рис. 130) – плоский, удлинённый орган красно-бурого или серо-фиолетового цвета, с округленными краями, мягкой консистенции. На ней различают париетальную и висцеральную поверхности. На висцеральной поверхности имеются ворота, через которые проходят сосуды и нервы. Лежит в левом подреберье между рубцом и диафрагмой. В эмбриональный период в селезенке образуются эритроциты, после рождения – лимфоциты и моноциты. Кроме того, она является депо крови.

В селезенке фагоцитируются поврежденные и старые эритроциты.

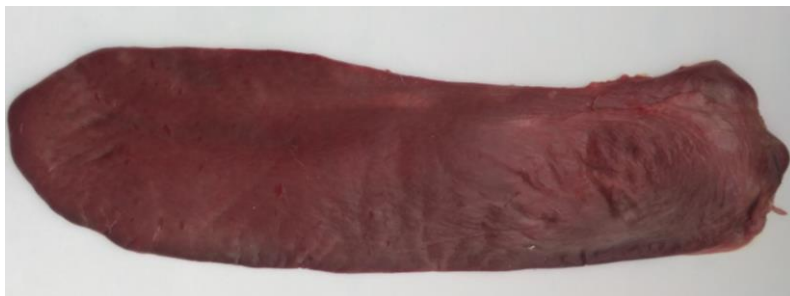

Рис. 130. Селезенка телянка

У лошади селезенка треугольной формы с основанием, направленным вверх, и вершиной, обращенной вниз. Передний край ее острый и вогнутый, задний – тупой и выпуклый. Цвет сине-красный, консистенция довольно мягкая (рис. 131). У лошади селезенка расположена на большой кривизне желудка.



Рис. 131. Селезенка лошади

У свиньи селезенка длинная, узкая, на поперечном разрезе треугольная, ярко-красного цвета, плотной консистенции, лежит на большой кривизне желудка (рис. 132).



Рис. 132. Селезенка свиньи

Селезенки коровы, лошади и свиньи представлены на рис. 133.

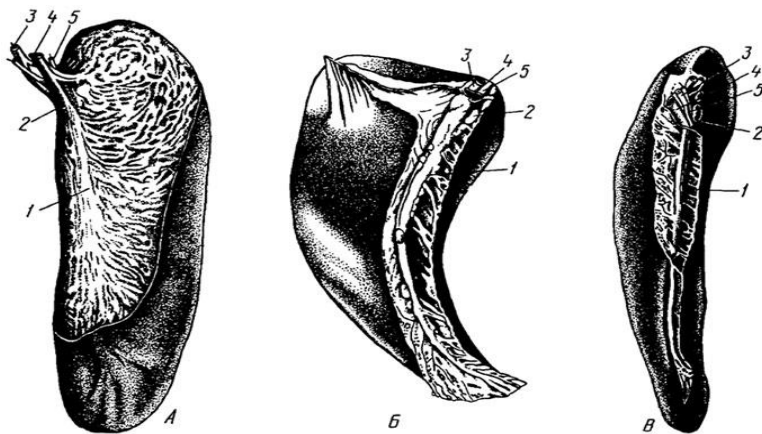


Рис. 133. Селезенка: А – крупного рогатого скота; Б – лошади; В – свиньи:
 1 – париетальная и висцеральная поверхности; 2 – ворота селезенки;
 3 – артерии; 4 – вены; 5 – нервы

Гистологическое строение. Селезенка – паренхиматозный орган, покрытый соединительнотканной капсулой с эластическими волокнами и гладкомышечными клетками (рис. 134). От капсулы

внутри органа отходят трабекулы в виде отдельных тяжей, которые образуют сетчатый соединительнотканый остов. Внутри трабекул проходят артерии и вены.

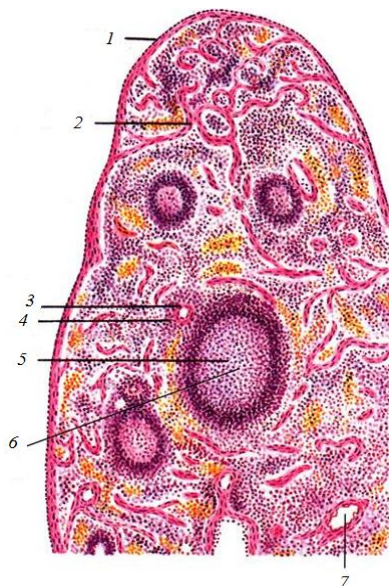


Рис. 134. Гистологическое строение селезенки (общий вид):
1 – капсула; 2 – трабекула; 3 – центральная артерия лимфоидного
фолликула; 4 – краевая зона лимфоидного фолликула; 5 – лимфоидный
фолликул; 6 – центр размножения лимфоидного фолликула;
7 – трабекулярная артерия

Паренхима селезенки делится на красную и белую пульпу.

Белая пульпа – совокупность фолликулов селезенки. Фолликул селезенки имеет такое же строение и функцию, как и фолликул лимфатического узла. Центральный, более светлый участок фолликула (светлый центр) содержит молодые формы клеток. Периферия фолликула занята зрелыми формами лимфоцитов и макрофагов. Сбоку от светлого центра расположена центральная артерия лимфатического фолликула селезенки.

Красная пульпа состоит из ретикулярной ткани и расположенных в ее петлях клеток крови, что придает ей красный цвет. Она пронизана многочисленными кровеносными сосудами. Отток крови происходит по системе вен.

14. ЭНДОКРИННАЯ СИСТЕМА (СИСТЕМА ОРГАНОВ ВНУТРЕННЕЙ СЕКРЕЦИИ)

Основной функцией эндокринной системы является выработка гормонов – биологически активных веществ. Гормоны стимулируют рост и развитие органов и тканей, регулируют скорость физиологических процессов, способствуют повышению сопротивляемости организма факторам внешней среды, участвуют в поддержании гомеостаза. Эндокринные железы не имеют протоков. Они выделяют гормоны в кровь – во внутреннюю среду организма, и поэтому их называют еще железами внутренней секреции. Железы внутренней секреции расположены в различных местах организма и не связаны между собой морфологически.

К железам внутренней секреции относят: эпифиз, гипофиз, надпочечники, щитовидную и паращитовидную железы. В эндокринную систему включают эндокринные части поджелудочной железы (клетки островков Лангерганса – вырабатывают инсулин и глюкагон), яичников и семенников (половые гормоны), почек (ренин и др.), тимуса (тимозин), плаценты (прогестерон и др.). Сюда же включают и одиночные эндокринные клетки неэндокринных органов. Так, в желудочно-кишечном тракте выделено 15 типов эндокринных клеток, синтезирующих до 30 гормонов, регулирующих деятельность пищеварительной системы.

Секреты эндокринных желез – гормоны – имеют ряд общих свойств:

1. Все гормоны обладают высокой биологической активностью и действуют в чрезвычайно малых количествах.
2. У многих гормонов нет видовой специфичности, но все они строго специфичны по своему действию на ткани и органы.
3. Для гормонов характерно дистантное действие: органы, вырабатывающие гормоны, и органы, реагирующие на них, расположены на некотором расстоянии друг от друга.

Общий принцип строения желез внутренней секреции. Паренхиматозные (компактные) органы состоят из соединительнотканной стромы и железистой паренхимы. Внутриорганные прослойки соединительной ткани, как правило, тонкие, сопровождают сосуды. Паренхима образована эпителиальной или нервной тканью. Клетки паренхимы формируют тяжи, фолликулы или скопления, тесно прилежащие к многочисленным капиллярам. Выводных протоков у эндокринных желез нет, так как секреты – гормоны – выделяются непосредственно в кровь. Кровоснабжение желез внутренней секреции обильно.

Гипофиз (рис. 135) является центральной железой эндокринной системы, регулирующей деятельность большинства эндокринных желез (щитовидной, коры надпочечников, гонад).



Рис. 135. Виды гипофизов:
А – крупного рогатого скота; *Б* – лошади; *В* – свиньи

Это непарный орган яйцевидной формы, располагается в гипофизарной ямке (турецкого седла) на теле клиновидной кости (рис. 136). Развивается он из двух различных зачатков, в результате чего передняя доля (**аденогипофиз**) и средняя доля гипофиза состоят из эпителиальной ткани, а задняя доля (**нейрогипофиз**) – из нервной ткани (рис. 137, 138).

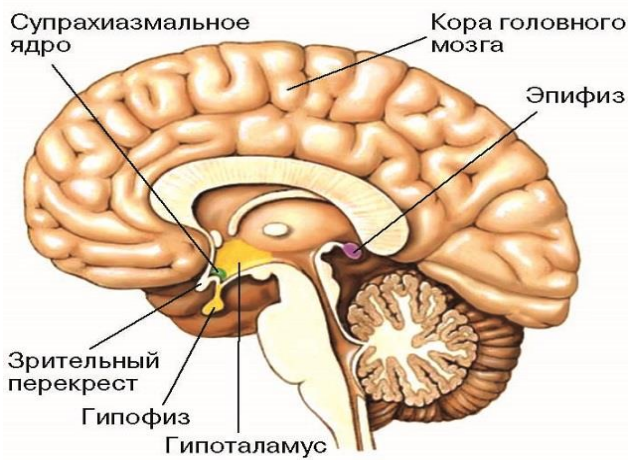


Рис. 136. Поперечный разрез головного мозга и топография гипофиза

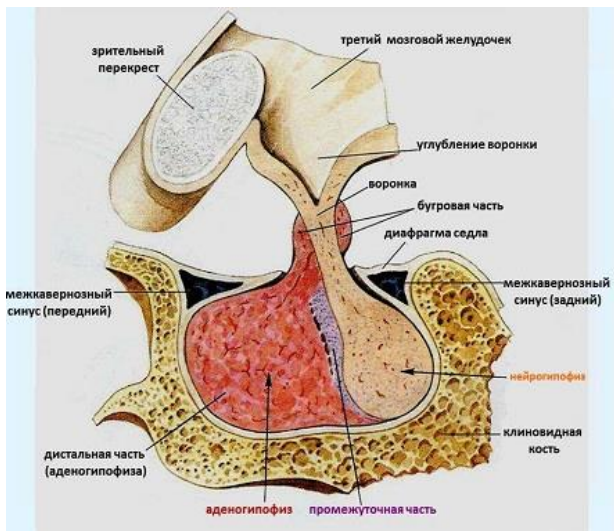


Рис. 137. Топография гипофиза в гипофизарной ямке

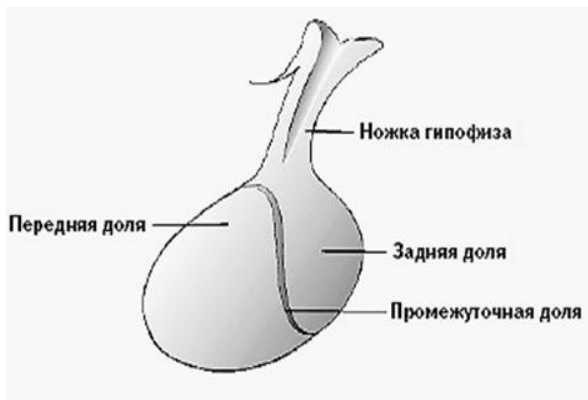


Рис. 138. Строение гипофиза

У крупного рогатого скота длина гипофиза составляет 2,0–2,5 см, ширина и высота – 1,5–2,0 см, масса – 3–5 г (рис. 139). У мелкого рогатого скота и свиней диаметр гипофиза не превышает 1 см, а масса – 0,5 г. У лошади размеры гипофиза в среднем составляют 2,5×0,7 см, масса – около 3 г.

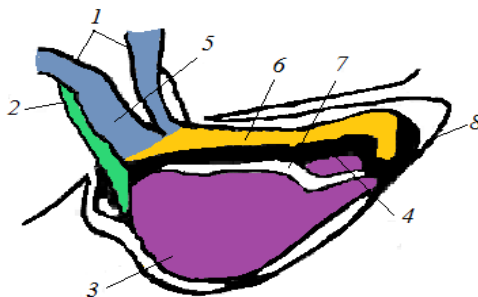


Рис. 139. Схема строения гипофиза крупного рогатого скота:
 1 – воронка; 2 – туберальная, 3 – передняя и 4 – промежуточная
 доли аденогипофиза; 5 – стебель воронки; 6 – задняя доля
 нейрогипофиза; 7 – щель между долями;
 8 – твердая мозговая оболочка

Гистологическое строение. Паренхима передней доли гипофиза состоит из клеток разных размеров, формы и окраски, которые образуют клеточные тяжи. По способности воспринимать красители их делят на хромофобные (слабо окрашивающиеся) и хромофильные (хорошо окрашивающиеся) клетки.

Среди хромофильных клеток различают базофильные и ацидофильные. Ацидофильные (эозинофильные) клетки крупные, оранжевые, со светлым ядром. Среди них выделяют клетки, вырабатывающие соматотропный гормон, способствующий росту тела благодаря стимуляции синтеза белка, и лактоотропный гормон, участвующий в регуляции роста желтого тела, молокообразовательной деятельности молочной железы.

Базофильные клетки крупные, слабо окрашенные, при специальных методах окрашивания имеют синюю или фиолетовую цитоплазму. Среди них различают крупные овальные, или полигональные, клетки, вырабатывающие тиреотропный гормон, стимулирующий деятельность щитовидной железы; более мелкие клетки удлинённой формы, вырабатывающие гонадотропные гормоны: фолликулостимулирующий, способствующий созреванию фолликулов в яичнике и обуславливающий сперматогенез в семеннике, и лютеинизирующий, вызывающий овуляцию и образование желтого тела в яичнике и стимулирующий выработку половых гормонов в семеннике; клетки, выделяющие адренкортикотропный гормон, стимулирующий развитие и функции коры надпочечников (рис. 140).

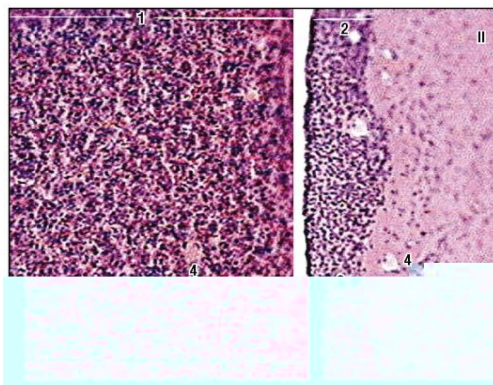


Рис. 140. Гипофиз (окраска гематоксилином и эозином, малое увеличение):
 I – аденогипофиз: 1 – передняя доля; 2 – промежуточная зона;
 3 – псевдофолликул; II – нейрогипофиз, задняя доля;
 4 – кровеносные капилляры

Хромофобные клетки мелкие, цитоплазма их не воспринимает красители, ядро ярко окрашивается. Клетки не соприкасаются с капиллярами, располагаются группами в средних участках тяжей. Среди хромофобных клеток находятся как молодые недифференцированные (камбиальные), так и хромофильные клетки в стадии дегрануляции (выведения гормона в кровь) (рис. 141).

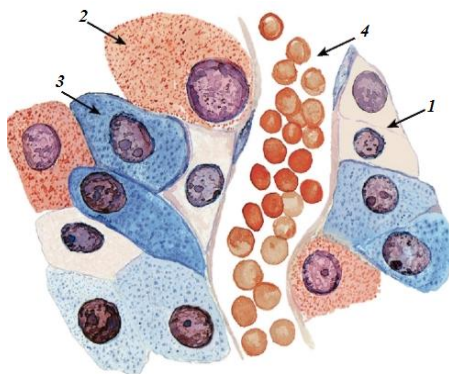


Рис. 141. Гистологическое строение гипофиза
 (участок передней доли): 1 – хромофобные клетки; 2 – ацидофильные
 клетки; 3 – базофильные клетки; 4 – синусоидный капилляр

Промежуточная доля гипофиза состоит из скоплений эпителиальных клеток, часто формирующих фолликулы. Клетки сравнительно мелкие, с округлыми ядрами. В промежуточной доле вырабатываются интермедины, или меланоцитостимулирующий гормон, в результате чего эта доля гипофиза принимает участие в пигментном обмене, а у высших млекопитающих, по-видимому, способствует адаптации глаза к сумеречному зрению.

Задняя доля гипофиза (рис. 142) состоит из нейроглии и отростков нервных клеток. Нейроглия – это сплетения волокон и глиальных клеток – питуицитов. Отростки нервных клеток здесь представлены аксонами нейросекреторных нейронов, тела которых находятся в ядрах гипоталамуса. Нейроны вырабатывают нейросекрет, содержащий антидиуретический гормон, или вазопрессин (повышает тонус сосудов и тем самым кровяное давление, регулирует образование мочи в почках), и гормон окситоцин (стимулирует молокоотдачу и сокращение миометрия). Задняя доля является депо нейросекрета, откуда он поступает в кровяное русло.

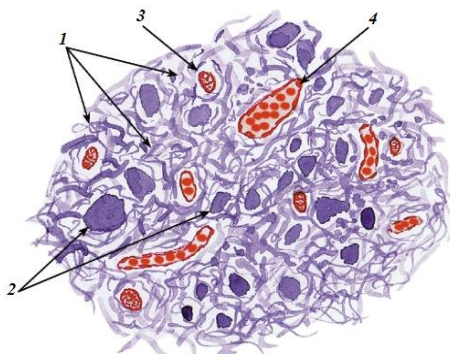


Рис. 142. Гистологическое строение гипофиза (участок задней доли):

1 – нейросекреторные волокна; 2 – нейросекреторные тельца;

3 – ядро питуицита; 4 – кровеносный капилляр

Эпифиз – небольшой бугристый орган, напоминающий по форме еловую шишку, за что назван еще шишковидной железой (рис. 143, 144, а). Находится он в промежуточном мозге между передними буграми четверохолмия. Длина эпифиза варьируется от 6 до 50 мм, масса его у быков равна 120 мг, коров – 280, свиней – 100–200, лошадей – 400–1 300 мг. Он влияет на работу многих желез внутренней секреции (гипофиза, щитовидной железы, коры надпочечников, гонад), выраба-

тывая биологически активные вещества гормональной природы. По своему действию является антагонистом гипофиза, угнетает его тропные функции и тем самым действует угнетающе на периферические железы. Эпифиз синтезирует такие гормоны, как серотонин, мелатонин, аденогломерулотропин. Эти гормоны изменяют активность гипоталамо-гипофизарно-надпочечниковой системы, участвуют в регуляции кровяного давления, водно-солевого обмена, температуры тела, проницаемости сосудов, предотвращают преждевременное развитие половой системы.



Рис. 143. Эпифизы (макропрепарат)

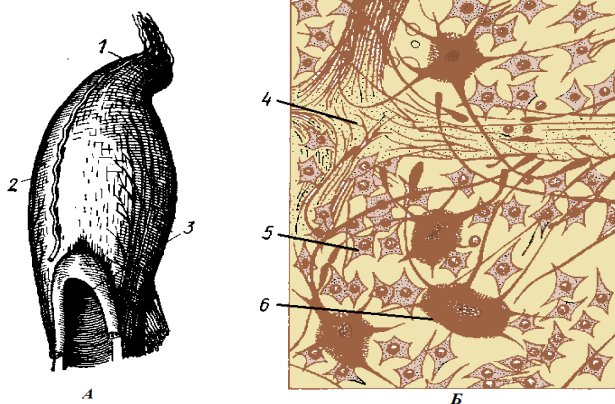


Рис. 144. Эпифиз крупного рогатого скота (А) и участок паренхимы эпифиза (Б):
 1 – верхушка эпифиза; 2 – капсула; 3 – третий мозговой желудочек;
 4 – прослойка соединительной ткани; 5 – глиальные клетки; 6 – пинеалоцит

Гистологическое строение. Эпифиз – компактный орган. Сверху одет капсулой из соединительной ткани, переходящей на него с мягкой мозговой оболочки. От капсулы внутрь отходят тонкие прослойки – септы, создающие впечатление дольчатости органа. Паренхима железы образована нейроглией и содержит различные формы *глиальных клеток*, выполняющих опорную, трофическую и разграничительную функции. Специфическими клетками эпифиза являются *пинеалоциты* – отростчатые клетки, содержащие базофильные или ацидофильные гранулы. Ядра пинеалоцитов крупные, округлые, иногда с неровной поверхностью. На концах отростков имеются булавовидные расширения, которыми пинеалоциты контактируют с капиллярами и клетками нейроглии (рис. 144, б).

Щитовидная железа бугристая, красно-коричневого цвета, лежит на первых хрящах трахеи с вентральной стороны, краниальным концом достигая гортани (рис. 145, 146). В ней различают две боковые доли и перешеек. У крупного рогатого скота боковые доли хорошо развиты, перешеек узкий. У лошади железа более гладкая, перешеек или развит очень слабо, или совсем отсутствует. У свиньи, наоборот, перешеек широкий, развит значительно сильнее боковых долей. Масса щитовидной железы и ее гистоструктура сильно варьируются у животных одного вида и пола в зависимости от внешних условий (температуры, состава рациона, длины светового дня) и состояния животного (беременность, лактация, стресс и др.).

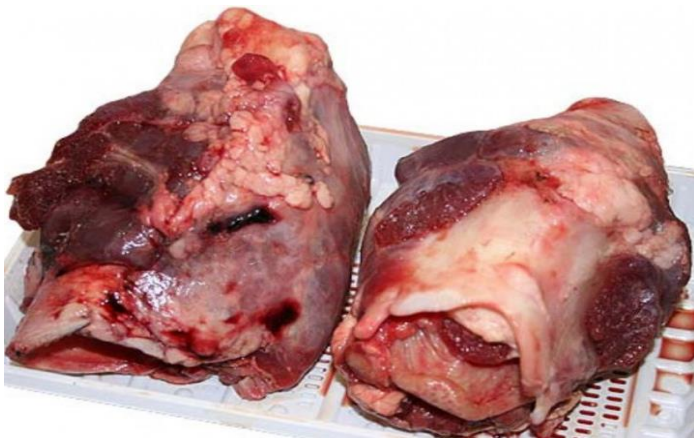


Рис. 145. Топография щитовидной железы (макропрепарат)

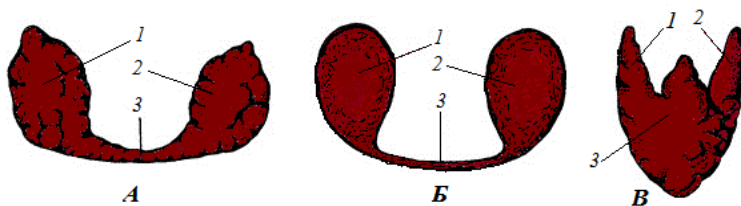


Рис. 146. Щитовидная железа крупного рогатого скота (А), лошади (Б) и свиньи (В):
1 – правая доля щитовидной железы; 2 – левая доля; 3 – перешеек

Гистологическое строение. Щитовидная железа – компактный орган (рис. 147, 148). Она покрыта *капсулой* из плотной соединительной ткани.

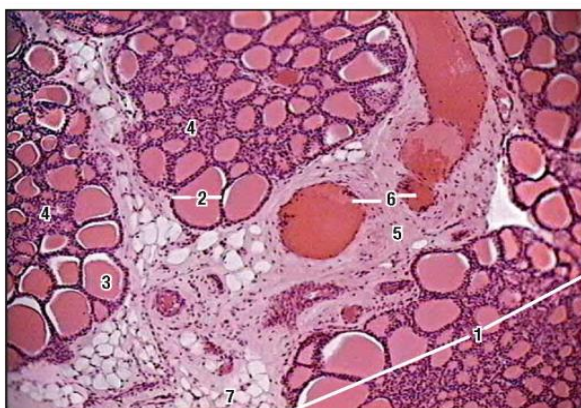


Рис. 147. Гистологическое строение щитовидной железы (общий вид):
1 – доля железы; 2 – фолликул; 3 – коллоид в полости фолликула;
4 – интерфолликулярный эпителий; 5 – междольковая соединительная ткань; 6 – кровеносные сосуды; 7 – жировые клетки

Внутри от капсулы отходят прослойки соединительной ткани, делящие железу на доли. От *междольковых прослоек* отходят очень тонкие *внутридольковые прослойки*, проходящие между фолликулами. Внутри долек тонкие прослойки рыхлой соединительной ткани пронизаны многочисленными сосудами и нервами. Капилляры оплетают каждый фолликул. Паренхима железы представлена эпителиальной тканью, образующей *фолликулы* и междольковые скопления – *интерфолликулярные островки*.

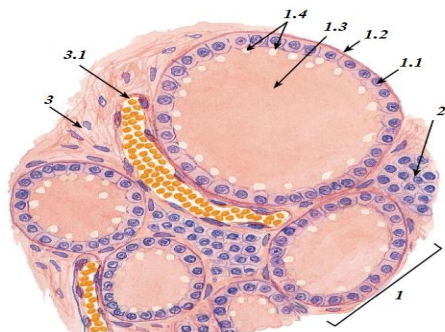


Рис. 148. Гистологическое строение щитовидной железы (участок):
 1 – фолликул: 1.1 – фолликулярная клетка; 1.2 – базальная мембрана; 1.3 – коллоид; 1.4 – вакуоли; 2 – интерфолликулярный островок; 3 – соединительная ткань (строма): 3.1 – кровеносный сосуд

Фолликул представляет собой пузырек диаметром 0,02–0,7 мм. Стенка фолликула образована однослойным кубическим эпителием. Полость его заполнена желеобразной массой – *коллоидом*. От окружающих тканей эпителий отделен базальной мембраной. Клетки фолликулярного эпителия – **тиреоциты** – кубические или призматические, с округлым, расположенным ближе к базальному полюсу ядром и светлой, слегка базофильной цитоплазмой. В клетке хорошо развиты гранулярная цитоплазматическая сеть, комплекс Гольджи, имеется много митохондрий. Клетки фолликулярного эпителия вырабатывают тиреоидные гормоны, содержащие йод (тироксин и трийодтиронин). Они влияют на белковый, углеводный, жировой и водно-солевой обмен, на рост и дифференцировку тканей, в том числе мозга.

Межфолликулярные островки являются источником образования новых фолликулов. Среди клеток интерфолликулярных островков есть так называемые *парафолликулярные клетки* (К-клетки). Они крупные, округлые или овальные, со светлой цитоплазмой. Данные клетки вырабатывают тиреокальцитонин – гормон щитовидной железы, не содержащий йод. Он принимает участие в обмене кальция, способствует отложению его в костях.

Околощитовидные (паращитовидные) железы представляют собой две пары мелких (диаметр – от 0,4 до 1,3 см), удлинненно-овальных органов красноватого цвета, мягкой консистенции.

Краниальная железа лежит впереди щитовидной железы, каудальная – погружена в щитовидную железу, одета общей с ней капсулой. У лошади обе пары околощитовидных желез самостоятельны.

Гистологическое строение. Снаружи железа покрыта соединительнотканной капсулой, внутрь от которой идут тонкие прослойки (рис. 149).

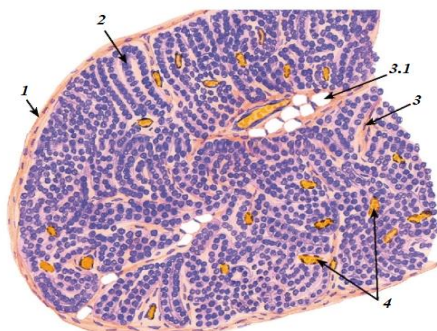


Рис. 149. Гистологическое строение околощитовидной железы (общий вид):
 1 – капсула; 2 – тяжи паратироцитов; 3 – соединительная ткань (строма);
 3.1 – адипоциты; 4 – кровеносные сосуды

Паренхима железы образована тяжами эпителиальных клеток – **паратироцитов** (рис. 150). Среди клеток различают *главные*, *промежуточные* и *ацидофильные*. Паратироциты секретируют паратгормон. Он увеличивает содержание кальция в крови, снижает реабсорбцию кальция в почках, усиливает всасывание кальция в кишечнике. Паратгормон является антагонистом кальцитонина. Благодаря действию этих гормонов поддерживается постоянный уровень кальция в крови.

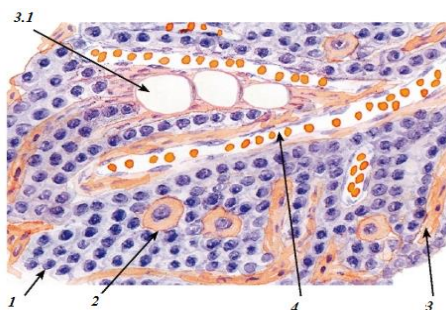


Рис. 150. Гистологическое строение околощитовидной железы (участок):
 1 – главные паратироциты; 2 – оксифильный паратироцит; 3 – строма;
 3.1 – адипоциты; 4 – кровеносный капилляр

Надпочечники – парные органы красно-бурого цвета, удлинено-овальной или треугольной формы, расположенные впереди почек, покрыты общей с почками жировой капсулой (рис. 151). У крупного рогатого скота, лошади, свиньи длина надпочечника колеблется в пределах 4–9 см, у овцы – 1,5–2,0 см. Масса надпочечников у крупно-рогатого скота составляет 26–36 г, лошади – 20–22, свиньи – 5–13 г.

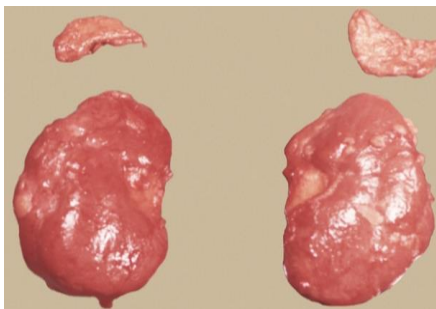


Рис. 151. Почки с отпрепарированными надпочечниками

Гистологическое строение. Надпочечники (рис. 152–154) – паренхиматозный орган, покрытый соединительнотканной капсулой. Под капсулой часто встречаются скопления нервных клеток (интрамуральные ганглии). Внутри от капсулы отходят тонкие прослойки соединительной ткани. Паренхима железы делится на две части. Под капсулой лежит корковое вещество надпочечника. Центральную часть надпочечника занимает мозговое вещество.

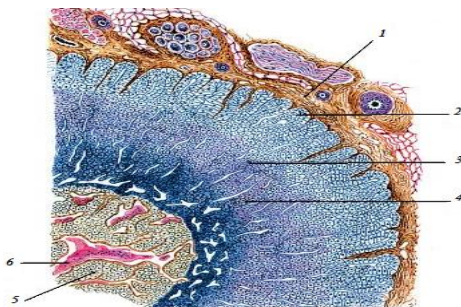


Рис. 152. Гистологическое строение надпочечника (общий вид):
 1 – соединительнотканная капсула; 2 – клубочковая зона;
 3 – пучковая зона; 4 – сетчатая зона; 5 – мозговое вещество;
 6 – синусоидальный сосуд

В корковом веществе выделяют три зоны: клубочковую, пучковую и сетчатую. Клетки *клубочковой зоны* цилиндрической формы, с плотными ядрами, формируют тяжи, закручивающиеся в виде клубочков. В этой зоне вырабатываются *минералокортикоиды* – гормоны (альдостерон, дезоксикортикостерон), принимающие участие в регулировании натриевого обмена и мочеотделения, активизирующие деятельность лимфоцитов.

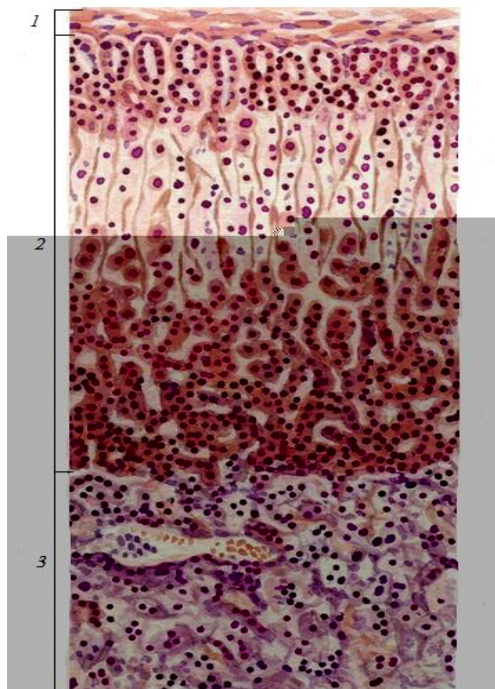


Рис. 153. Гистологическое строение надпочечника:
1 – соединительнотканная капсула; 2 – корковое вещество;
3 – мозговое вещество

Клетки более глубокого участка коркового вещества лежат в виде прямых тяжей, плотно примыкающих друг к другу, образуя пучки, в связи с чем зона называется *пучковой*. Клетки крупные, со светлыми округлыми ядрами и светлой, часто пенистой цитоплазмой, заполненной липидами.

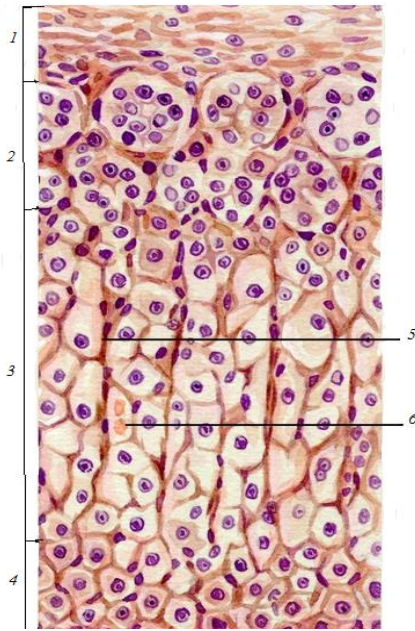


Рис. 154. Гистологическое строение коркового вещества надпочечника:
 1 – соединительнотканная капсула; 2 – клубочковая зона;
 3 – пучковая зона; 4 – сетчатая зона; 5 – соединительнотканнные
 прослойки; 6 – кровеносный сосуд

Пучковая зона – наиболее обширная зона коры надпочечников. Здесь вырабатываются глюкокортикоиды (кортизон, гидрокортизон, кортизол, кортикостерон и др.) – гормоны, которые влияют на белковый, углеводный, жировой обмена, стимулируют глюконеогенез, липолиз, обладают противовоспалительным действием, уменьшают боль, отек, повышают устойчивость организма в период стресса, подавляют аллергические реакции. В больших дозах они приводят к инволюции лимфоидной ткани в тимусе, селезенке, лимфоузлах.

В самых глубоких участках коркового вещества упорядоченное расположение клеточных тяжей исчезает. Тяжи как бы переплетаются друг с другом, между ними появляются заметные щели. Эту зону называют сетчатой. Клетки ее имеют более плотную цитоплазму, чем клетки пучковой зоны. В них часто встречаются темные пигментные включения. Данные клетки вырабатывают половые гормоны (андрогены и эстрогены).

Мозговое вещество надпочечника образовано клетками, произошедшими из нейробластов. Оно состоит из неоднородных в функциональном отношении клеток, но они имеют очень сходные морфологические признаки. По характеру гранул, гистохимическим свойствам и вырабатываемым ими гормонам клетки делят на два вида: адреналиновые, вырабатывающие адреналин, и норадреналиновые, вырабатывающие норадреналин. Они действуют на организм подобно медиаторам симпатической нервной системы, являются гормонами тревоги – стимулируют организм для борьбы и для этого возбуждают ЦНС, расслабляют мышечную оболочку бронхов, повышают работоспособность мышц, сердца, повышают давление крови, мобилизуют энергетические ресурсы, повышают агрессивность.

15. НЕРВНАЯ СИСТЕМА

Нервная система является интегрирующей: она обуславливает функциональную целостность организма, действуя по принципу обратной связи (нервная система и регулируемые ею органы взаимно влияют друг на друга); обеспечивает связь организма с внешней средой.

Нервную систему принято подразделять на несколько отделов (рис. 155). По топографическим признакам ее делят на центральный и периферический отделы, по функциональным признакам – на соматический и вегетативный отделы. Центральный отдел, или центральная нервная система, включает головной и спинной мозг. К периферическому отделу, или периферической нервной системе, относят все нервы, т. е. все периферические проводящие пути, которые состоят из чувствительных и двигательных нервных волокон.

Соматический отдел, или соматическая нервная система, включает черепномозговые и спинномозговые нервы, связывающие центральную нервную систему с органами, воспринимающими внешние раздражения, – с кожным покровом и аппаратом движения.

Вегетативный отдел, или вегетативная нервная система, обеспечивает связь центральной нервной системы со всеми внутренними органами, железами, сосудами и органами, в составе которых есть гладкая мышечная ткань. Вегетативный отдел делится на симпатическую и парасимпатическую части, или симпатическую и парасимпатическую нервную систему.

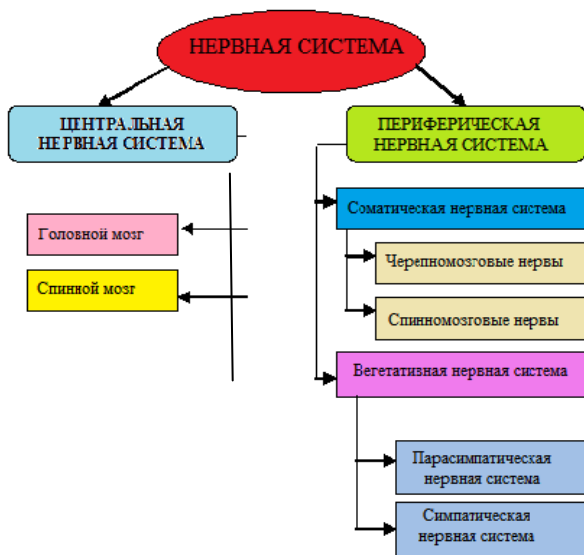

Рис. 155. Схема деления нервной системы

15.1. Строение спинного мозга

Спинной мозг имеет вид тяжа, несколько сплюснутого в дорсо-вентральном направлении (рис. 156). Располагается он в спинномозговом канале позвоночника от первого шейного до второго-третьего поясничного позвонка, где кончается мозговым конусом.

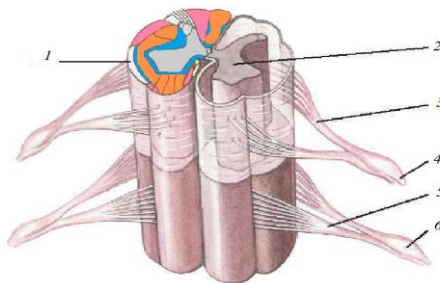


Рис. 156. Объемная реконструкция спинного мозга:
 1 – белое вещество; 2 – серое вещество; 3 – задний (чувствительный) корешок; 4 – спинномозговые нервы; 5 – передний (двигательный) корешок; 6 – спинномозговой ганглий

От мозгового конуса отходит концевая нить, продолжающаяся до шестого хвостового позвонка. У крупного рогатого скота и лошади длина спинного мозга равна 1,8–2,3 м, масса – 250–300 г, у свиньи – 45–70 г. Четкой границы между головным и спинным мозгом нет. Считается, что она проходит на уровне краниального края атланта. В спинном мозге различают шейную, грудную, поясничную, крестцовую и хвостовую части. Вдоль спинного мозга по его дорсальной стороне проходит срединная дорсальная борозда (желоб). От нее вглубь отходит соединительнотканная *дорсальная перегородка*. По бокам от срединной борозды идут более мелкие *дорсальные латеральные борозды*. По вентральной стороне идет *глубокая срединная вентральная щель*, а по бокам от нее – *вентральные латеральные борозды* (желоба).

В шейной и поясничной частях спинного мозга имеются утолщения. В каждом сегменте от спинного мозга отходит двумя корешками пара спинномозговых нервов – справа и слева. Дорсальный корешок отходит от дорсальной латеральной борозды, вентральный корешок – от вентральной латеральной борозды. Из позвоночного канала спинномозговые нервы выходят через межпозвоночные отверстия. Участок спинного мозга между двумя соседними спинномозговыми нервами называется нейросегментом.

Нейросегменты бывают разной длины и часто по размерам не соответствуют длине костного сегмента. В результате спинномозговые нервы отходят под разным углом. Многие из них проходят некоторое расстояние внутри позвоночного канала до выхода из межпозвоночного отверстия своего сегмента.

Гистологическое строение. Спинной мозг неоднороден (рис. 157). В середине мозга находится *серое вещество*, окрашенное на препарате в желтый или темно-серый цвет и расположенное в форме буквы Н или летящей бабочки. При малом увеличении в сером веществе обнаруживаются тела нейронов, безмякотные нервные волокна и нейроглия. В связи с тем что все эти элементы не имеют миелиновых оболочек, данная часть спинного мозга серого цвета.

В составе серого вещества различают дорсальные, вентральные и латеральные рога (столбы) и серую спайку. *Дорсальные рога* более острые и доходят почти до поверхности мозга. В них залегают тела ассоциативных нейронов, сюда заходят аксоны чувствительных нейронов. *Вентральные рога* более широкие, до поверхности мозга не доходят. Здесь располагаются тела двигательных нейронов, сюда заходят аксоны ассоциативных нейронов, и отсюда выходят аксоны двигательных нейронов, формирующие за пределами спинного мозга вен-

тральный (двигательный) корешок спинномозгового нерва. *Латеральные рога* на препарате могут отсутствовать. Правая и левая части серого вещества соединены друг с другом при помощи *серой спайки*, в центре которой находится *центральный канал*, заполненный спинномозговой (цереброспинальной) жидкостью. Периферия спинного мозга занята *белым веществом*, состоящим из нейроглии и нервных, главным образом мякотных, волокон. Оно с вентральной стороны разделено на правую и левую половины *вентральной продольной щелью*, которая немного не доходит до серого вещества, с дорсальной стороны – *бороздой*, переходящей в *дорсальную перегородку*. Белое вещество рогами (столбами) серого вещества, вентральной щелью и дорсальной бороздой делится на три пары мозговых *канатиков* (столбов): *дорсальные* – между дорсальной перегородкой и дорсальными рогами, *латеральные* – между дорсальным и вентральным рогами с каждой стороны и *вентральные* – между вентральной щелью и вентральными рогами серого вещества. Правый и левый вентральные канатики соединены друг с другом вентральной *белой спайкой*.

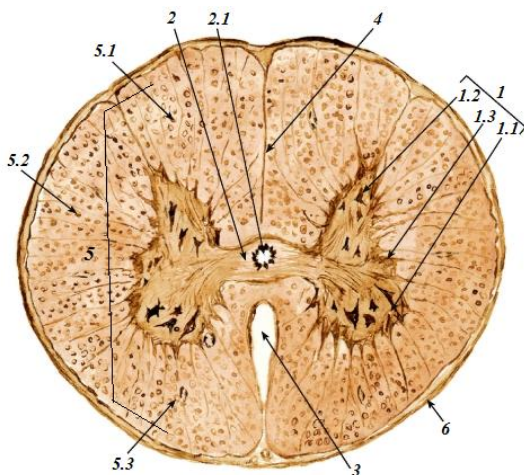


Рис. 157. Спинной мозг (поперечный срез):

- 1 – серое вещество: 1.1 – передний (вентральный) рог; 1.2 – задний (дорсальный) рог; 1.3 – боковой (латеральный) рог; 2 – передняя и задняя серые спайки: 2.1 – центральный канал; 3 – передняя срединная щель; 4 – задняя срединная борозда; 5 – белое вещество (тракты): 5.1 – дорсальный канатик; 5.2 – латеральный канатик; 5.3 – вентральный канатик; 6 – мягкая оболочка спинного мозга

Оболочки мозга. Спинной и головной мозг покрыт тремя оболочками. Самая наружная – *твердая мозговая оболочка* – построена из плотной соединительной ткани, прикреплена к костям черепной коробки и спинномозгового канала; средняя – *паутинная оболочка* – образована из соединительной ткани, отделяется от твердой мозговой оболочки субдуральным пространством, заполненным спинномозговой жидкостью. Самая внутренняя – *мягкая мозговая оболочка* – очень плотно прилегает к мозгу, заходя во все извилины и щели. Между ней и паутинной оболочкой находится субаракноидальное пространство со спинномозговой жидкостью (рис. 158).

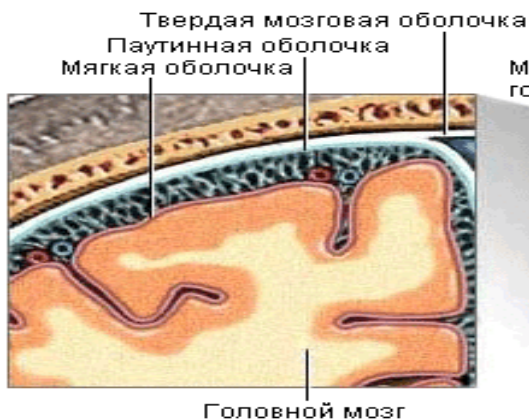


Рис. 158. Оболочки головного мозга

15.2. Строение головного мозга. Большой мозг

Головной мозг (рис. 159, 160) – высший отдел нервной системы, который отвечает за все процессы, происходящие в организме, и обеспечивает высшую и низшую нервную деятельность. Расположен он в черепномозговой коробке и хорошо защищен костями мозгового отдела черепа от внешних воздействий. У копытных относительная масса головного мозга – 0,08–0,3 % от массы тела, что составляет у лошади 370–600 г, у крупного рогатого скота – 220–450, у овцы и свиньи – 96–150, у человека – 1 100–2 000 г (у женщин – 1 245 г, у мужчин – 1 394 г).

Головной мозг копытных полуовальной формы: у жвачных – с широкой фронтальной плоскостью, с почти не выступающими

обонятельными луковицами и заметными расширениями на уровне височных областей; у свиньи – более суженный впереди, с заметно выступающими обонятельными луковицами. Длина его составляет в среднем у крупного рогатого скота 15 см, у овцы 10, у свиньи 11 см. Глубокой поперечной щелью головной мозг делится на большой и ромбовидный. Участок головного мозга, включающий продолговатый мозг, мозговой мост, средний мост, часть промежуточного мозга, называется стволом мозга. Покровная часть мозга состоит из полушарий головного мозга и мозжечка.

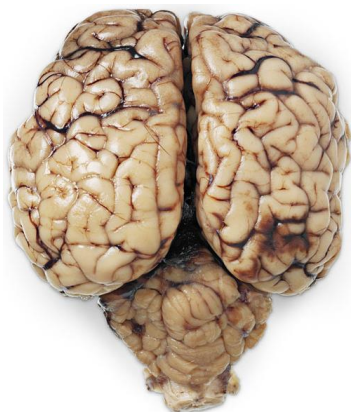

Рис. 159. Строение головного мозга
(макропрепарат)

Большой мозг включает конечный, промежуточный и средний мозг. Конечный и промежуточный мозг объединен в передний мозг.

Конечный мозг глубокой продольной щелью делится на два *полушария*, которые соединяются друг с другом *мозолистым телом*.

В каждом полушарии различают *плащ*, расположенный дорсально, и *обонятельный мозг*, расположенный вентрально, в глубине – *полосатое тело*. Между плащом и обонятельным мозгом имеются два боковых мозговых желудочка, разделенных прозрачной перегородкой. Плащ состоит из серого и белого вещества. Серое вещество располагается снаружи – это кора большого мозга. Она образует извилины, разделенные бороздами и щелями. В коре осуществляются высший анализ и синтез нервных импульсов. Различные участки коры отличаются друг от друга по клеточному составу, по составу волокон, а отсюда и по функции.

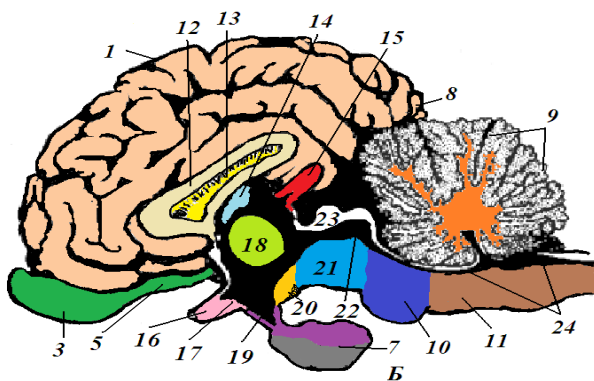
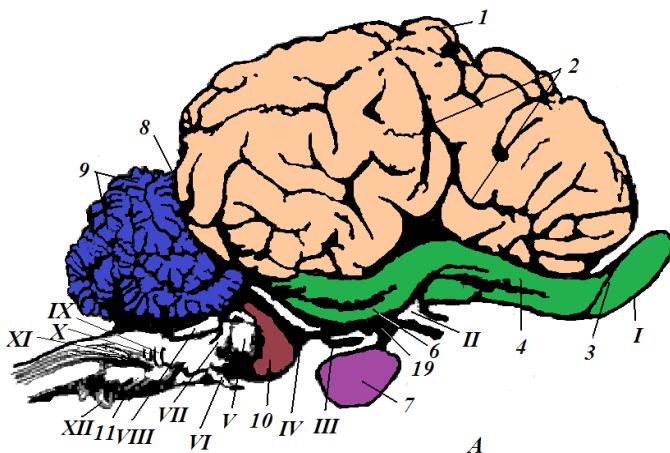


Рис. 160. Головной мозг крупного рогатого скота:

А – с латеральной стороны; Б – на медиальном разрезе;

- 1 – плащ; 2 – силвиева борозда; 3 – обонятельная луковица; 4 – латеральный обонятельный тракт; 5 – медиальный обонятельный тракт; 6 – грушевидная доля; 7 – гипофиз; 8 – поперечная щель; 9 – мозжечок; 10 – мозговой мост; 11 – продолговатый мозг; 12 – мозолистое тело; 13 – прозрачная перегородка; 14 – сосудистая покрывка; 15 – эпифиз; 16 – перекрест зрительных нервов; 17 – третий мозговой желудочек; 18 – промежуточная масса зрительных бугров; 19 – воронка; 20 – сосцевидное тело; 21 – ножки большого мозга; 22 – силвиев водопровод; 23 – четверохолмие; 24 – четвертый мозговой желудочек.

Черепномозговые нервы: I – обонятельный; II – зрительный;

III – глазодвигательный; IV – блоковый; V – тройничный; VI – отводящий;

VII – лицевой; VIII – слуховой; IX – языкоглоточный; X – блуждающий;

XI – добавочный; XII – подъязычный

Функции различных участков коры неравнозначны, строение отличается мозаичностью, что дало возможность выделить в полушариях несколько долей (лобную, теменную, височную, затылочную) и несколько десятков полей. Белое вещество находится внутри – это проводящие пути.

Гистологическое строение коры головного мозга (рис. 161).

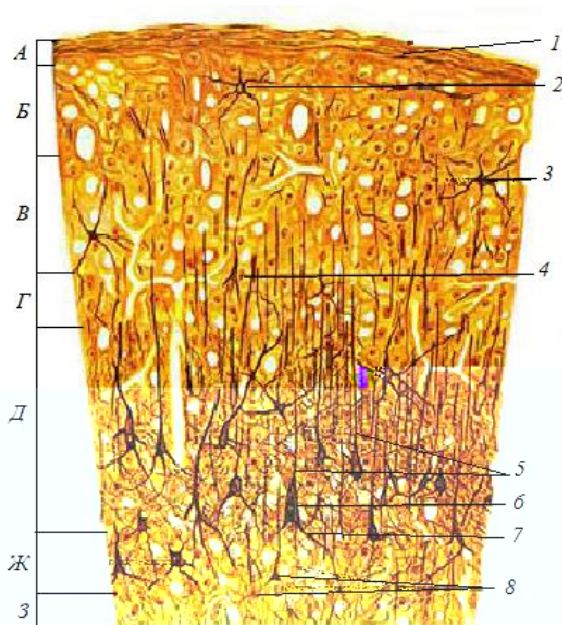


Рис. 161. Гистологическое строение коры большого мозга.

Слой коры: А – молекулярный; Б – наружный зернистый; В – пирамидный; Г – внутренний зернистый; Д – ганглионарный; Ж – полиморфных клеток; З – белое вещество; 1 – дендриты глубже лежащих клеток; 2 – малая пирамидная клетка; 3 – средняя пирамидная клетка; 4 – клетка-зерно; 5 – дендриты; 6 – тело гигантопирамидного нейрона; 7 – аксон гигантопирамидного нейрона; 8 – полиморфные клетки

В наиболее развитых отделах коры различают шесть слоев: 1) *молекулярный* – самый наружный, он состоит преимущественно из волокон нейронов, лежащих ниже; 2) *наружный зернистый*, или слой малых пирамид, – в нем находятся вставочные нейроны округлой,

пирамидной или звездчатой формы; 3) *пирамидный* – самый широкий, составляющие его средние пирамиды также являются вставочными нейронами; 4) *внутренний зернистый* – по структуре и функции аналогичен наружному зернистому слою; 5) *ганглионарный*, или слой больших пирамид, – содержит самые крупные клетки пирамидной формы, нейриты которых формируют пирамидные тракты – путь от двигательного анализатора коры к моторным нейронам спинного мозга; 6) *слой полиморфных клеток* – образован клетками различной формы, чаще веретеновидными, нейриты их уходят в белое вещество больших полушарий в составе эфферентных путей головного мозга. Второй, третий и четвертый слои у животных некоторых видов могут отсутствовать.

Белое вещество плаща состоит из миелиновых волокон и нейроглии. Пучки волокон, идущие от клеток коры, образуют ассоциативные, комиссуральные и проекционные проводящие пути. *Ассоциативные пути* объединяют участки коры в пределах одного полушария, *комиссуральные* – объединяют участки коры двух полушарий, эти пути формируют мозолистое тело. *Проекционные пути* объединяют кору с остальными участками головного мозга и со спинным мозгом.

Они бывают эфферентными, идущими от клеток коры на периферию, и афферентными, идущими с периферии через зрительные бугры к коре плаща.

Обонятельный мозг расположен на вентральной поверхности конечного мозга и состоит из *обонятельных луковиц, обонятельных трактов, обонятельных треугольников, грушевидных долей, аммоновых рогов (гиппокампа), хвостатых ядер* (рис. 162). Обонятельные луковицы у домашних млекопитающих выступают вперед от плаща. К ним подходят обонятельные нити, в сумме формирующие обонятельный нерв. Сами луковицы являются первичными обонятельными центрами, остальные участки обонятельного мозга – проводящие пути и вторичные обонятельные центры – связывают обонятельный мозг с корой полушарий. В обонятельном мозге находятся и двигательные центры.

Промежуточный мозг состоит из зрительных бугров (таламуса), надбугорья (эпиталамуса), подбугорья (гипоталамуса), третьего мозгового желудочка и зрительных трактов. Расположен между конечным и средним мозгом, прикрыт конечным мозгом.

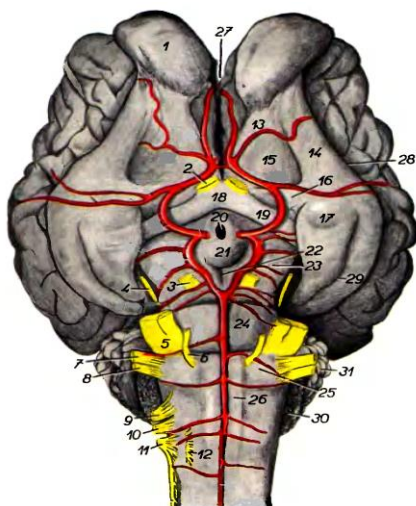


Рис. 162. Базальная поверхность головного мозга крупного рогатого скота:
 1 – обонятельная луковица; 2 – зрительный нерв; 3 – глазодвигательный нерв;
 4 – блоковый нерв; 5 – тройничный нерв; 6 – отводящий нерв; 7 – лицевой нерв;
 8 – слуховой нерв; 9 – языкоглоточный нерв; 10 – блуждающий нерв;
 11 – добавочный нерв; 12 – подъязычный нерв; 13 – медиальный обонятельный тракт; 14 – латеральный обонятельный тракт; 15 – обонятельный треугольник;
 16 – назальная продырявленная пластинка; 17 – грушевидная доля; 18 – зрительный перекрест; 19 – зрительный тракт; 20 – воронка; 21 – серый бугор;
 22 – межжозжевая ямка; 23 – ножка большого мозга; 24 – мозговой мост;
 25 – трапециевидное тело; 26 – пирамида продолговатого мозга; 27 – продольная щель; 28 – латеральная обонятельная борозда; 29 – сагиттальная борозда грушевидной доли; 30 – сосудистое сплетение четвертого мозгового желудочка;
 31 – полушарие мозжечка

Таламус (зрительные бугры) – наиболее массивная, центрально расположенная часть промежуточного мозга. Срастаясь между собой, зрительные бугры сдавливают *третий мозговой желудочек* так, что он принимает форму кольца, идущего вокруг промежуточной массы зрительных бугров. Сверху желудочек прикрыт *сосудистой покрывкой*; сообщается межжелудочковым отверстием с боковыми желудочками, переходит в мозговой водопровод. Белое вещество в таламусе лежит сверху, серое – внутри в виде многочисленных ядер. На базальной поверхности промежуточного мозга расположен *перекрест зрительных нервов*. От него начинаются *зрительные тракты*, которые огибают таламус и входят в его ядра.

Эпиталамус состоит из нескольких структур, в том числе *эпифиза* и *сосудистой покрывки третьего мозгового желудочка* (эпифиз – железа внутренней секреции). Расположен в углублении между зрительными буграми и четверохолмием.

Гипоталамус расположен на базальной поверхности промежуточного мозга между хиазмой и ножками мозга. Состоит из *серого бугра*, *гипофиза с воронкой гипофиза* и *сосцевидного тела*. Белое вещество в гипоталамусе расположено снаружи, формирует проводящие афферентные и эфферентные пути. Серое вещество состоит из многочисленных ядер. В области гипоталамуса находится несколько десятков ядер, являющихся высшими вегетативными центрами. Он содержит центры дыхания, крово- и лимфообращения, температуры, половых функций и др.

Впереди серого бугра лежит *перекрест зрительных нервов*. Выходящие из перекреста *зрительные тракты* идут латеральнее зрительных бугров к оральным буграм четверохолмия (средний мозг).

Средний мозг состоит из *ножек большого мозга*, лежащих вентрально, *четверохолмия* и расположенного между ножками и четверохолмием *мозгового (Сильвиева) водопровода*.

Четверохолмие образует крышу среднего мозга. Оно состоит из пары *передних холмиков* и пары *задних холмиков*. Четверохолмие является центром безусловно-рефлекторных двигательных актов в ответ на зрительные и слуховые раздражения. *Передние холмики* считаются подкорковыми центрами зрительного анализатора, *задние холмики* – подкорковыми центрами слухового анализатора. У жвачных передние холмики крупнее задних, у свиньи наоборот.

Ножки большого мозга образуют дно среднего мозга. Имеют вид двух толстых валиков, лежащих между зрительными трактами и мозговым мостом.

Между четверохолмием и ножками большого мозга в виде узкой трубки проходит *мозговой (Сильвиев) водопровод*. Он соединяется с третьим и четвертым мозговыми желудочками. Мозговой водопровод окружен веществом ретикулярной формации. В среднем мозге белое вещество расположено снаружи и представляет собой проводящие афферентные и эфферентные пути. Серое вещество расположено в глубине в виде ядер. От мозговых ножек отходит III пара черепно-мозговых нервов.

15.3. Ромбовидный мозг

Ромбовидный мозг включает задний и продолговатый мозг.

Задний мозг состоит из мозжечка и мозгового моста.

Мозговой мост – массивное утолщение на вентральной поверхности мозга, лежащее поперек передней части продолговатого мозга. Основную массу мозгового моста составляют проводящие пути (нисходящие и восходящие), соединяющие головной мозг со спинным и отдельные участки головного мозга между собой. Большое количество нервных волокон идет поперек моста к мозжечку и формирует средние ножки мозжечка. От боковой поверхности моста отходит самая крупная V пара черепномозговых нервов – тройничных.

Мозжечок, или малый мозг, – центр равновесия, координации движений, поддержания тонуса мышц, позы, имеет почти шаровидную форму, разделен продольными бороздами на среднюю часть – червячок и боковые доли – *полушария мозжечка*.

Мозжечок с остальным мозгом связан *тремя парами ножек*: передние идут к ножкам большого мозга; средние связывают мозжечок с мозговым мостом; задние присоединяются к дорсальной поверхности продолговатого мозга. Серое вещество располагается наружно, образуя *кору мозжечка*, а также встречается в виде ядер – подкорковых центров равновесия. На коре мозжечка находятся извилины, разделенные бороздами. Белое вещество имеет вид ветвистого образования, за что названо «древом жизни».

Гистологическое строение коры мозжечка. При малом увеличении в сером веществе коры мозжечка (рис. 163, 164) заметны три слоя: наружный – молекулярный, средний – ганглионарный и внутренний – зернистый.

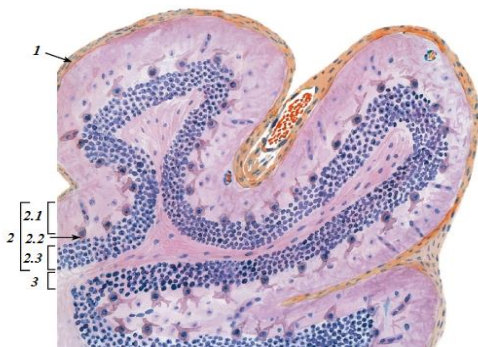

Рис. 163. Мозжечок. Кора (срез, перпендикулярный ходу извилин):
1 – мягкая оболочка головного мозга; 2 – серое вещество (кора):
2.1 – молекулярный слой; 2.2 – слой грушевидных нейронов;
2.3 – зернистый слой; 3 – белое вещество

В *молекулярном слое* (слой сплетений) находятся два вида нервных клеток: *корзинчатые* – мелкие с дендритами, разветвляющимися наподобие корзинок, и *звездчатые* – разной величины и с разным количеством дендритов. Клетки молекулярного слоя являются ассоциативными (вставочными) нейронами, передающими возбуждение на дендриты клеток ганглионарного слоя.

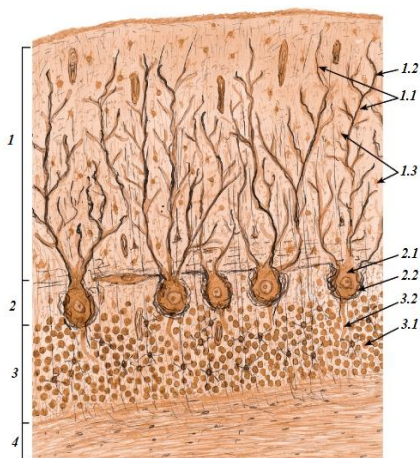


Рис. 164. Гистологическое строение мозжечка (участок коры):
 1 – молекулярный слой: 1.1 – дендриты клеток; 1.2 – афферентные волокна;
 1.3 – нейроны молекулярного слоя; 2 – ганглионарный слой:
 2.1 – тела грушевидных нейронов; 2.2 – «корзинки», образованные
 коллатеральными аксонами корзинчатых нейронов; 3 – зернистый слой:
 3.1 – тела зернистых нейронов; 3.2 – аксоны клеток; 4 – белое вещество

В связи с этим основную массу молекулярного слоя составляют волокна – отростки нейронов молекулярного и ганглионарного слоев, по которым возбуждение передается лавинообразно.

В *ганглионарном слое* в один ряд располагаются *грушевидные клетки* (клетки Пуркине) – крупные мультиполярные нейроны с телом грушевидной формы, от которого в молекулярный слой отходят 2–3 дендрита наподобие рогов оленя. Аксоны этих клеток выходят в белое вещество, передавая импульсы к нисходящим проводящим путям спинного мозга. Гибель данных клеток ведет к расстройству координации движений.

Зернистый слой состоит из большого числа нейронов с преобладанием клеток-зерен. Эти клетки имеют небольшое тело, короткие

дендриты и разветвляющиеся Т-образно нейриты (аксоны), которыми они соединяются с грушевидными клетками, передавая им возбуждение, идущее из центра.

Продолговатый мозг – жизненно важный участок центральной нервной системы (ЦНС), его разрушение приводит к мгновенной смерти. Здесь расположены центры дыхания, сердцебиения, жевания, глотания, сосания, рвоты, жвачки, слюно- и сокоотделения, тонуса сосудов и др. Лежит в вентральной части ромбовидного мозга, под мозговым мостом и мозжечком. Каудально он без резких границ переходит в спинной мозг. Белое вещество в продолговатом мозге расположено, как и в спинном, снаружи. Серое вещество образует ядра, от которых отходят черепно-мозговые нервы. По вентральной стороне продолговатого мозга проходит *вентральная срединная борозда*, по бокам от нее – косо идущие *боковые борозды*, которые, объединяясь, вливаются в вентральную щель спинного мозга. Между срединной и боковыми бороздами на продолговатом мозге видны утолщения – *пирамиды*, представляющие собой проводящие двигательные пути из головного мозга в спинной.

В желобе с дорсальной стороны продолговатого мозга проходит четвертый мозговой желудочек. Крышей его служат мозжечок и мозговые паруса, идущие от мозжечка к продолговатому мозгу. Каудально четвертый мозговой желудочек сообщается со спинномозговым каналом. В массе продолговатого мозга в виде сетчатого сплетения залегает важный координационный аппарат головного мозга – *ретикулярная формация*. Она объединяет структуры ствола мозга и способствует вовлечению их в сложные, многоступенчатые ответные реакции.

15.4. Периферическая нервная система. Черепно-мозговые нервы

Периферическая нервная система состоит из парных черепно-мозговых нервов, отходящих от головного мозга, и парных спинномозговых нервов, отходящих от спинного мозга. Нервы идут к иннервируемым органам кратчайшим путем в составе сосудисто-нервного пучка (в пучок входят артерия, одна-две вены, нерв).

Нерв – это комплекс нервных волокон, объединенных соединительной тканью, имеющий вид белого тяжа различной толщины. Волокна, находящиеся в одном нерве, являются отростками как двигательных (эфферентных), так и чувствительных (афферентных) нейронов. Кроме того, в каждом нерве проходят симпатические волокна. Следовательно, каждый нерв является смешанным, по которому нервные импульсы распространяются как центробежно, так и центростремительно.

Поперечный разрез нерва (рис. 165, 166). При малом увеличении видно, что нерв покрыт соединительной тканью – это наружная оболочка нерва – *эпиневрй*, в нем проходят сосуды. Пучки нервных волокон также отграничены друг от друга соединительной тканью, называемой *периневрием*. Внутри пучка волокна отделены друг от друга нежными соединительнотканными прослойками – *эндоневрием*.

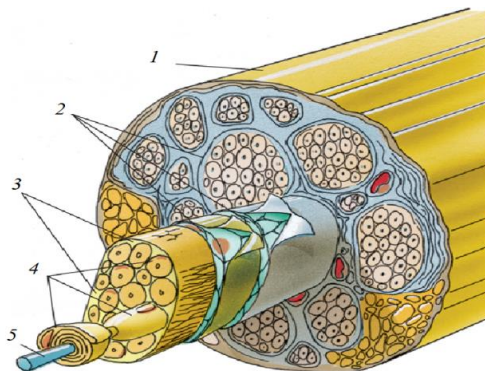


Рис. 165. Схема строения нерва:
1 – эпиневрй; 2 – периневрй; 3 – эндоневрй;
4 – Шванновские клетки; 5 – аксон

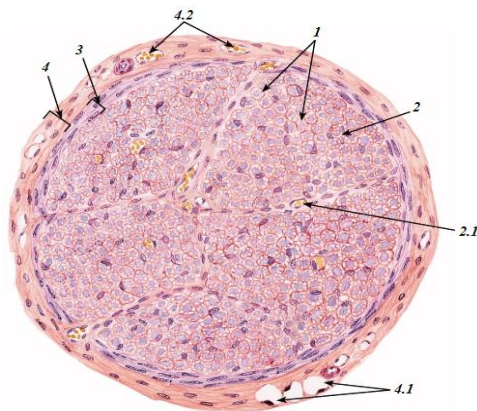


Рис. 166. Поперечный разрез нерва:
1 – нервные волокна; 2 – эндоневрй; 2.1 – кровеносный сосуд;
3 – периневрй; 4 – эпиневрй; 4.1 – жировые клетки;
4.2 – кровеносные сосуды

При большом увеличении заметно, что нервные волокна имеют различный диаметр и разную форму поперечного сечения. Одни из них являются миелиновыми, а другие безмиелиновыми. *Миелиновые нервные волокна* на поперечном разрезе представлены в виде дисков.

Середина их светлая, это осевой цилиндр, окруженный темной, почти черной каймой – миелиновой оболочкой волокна. *Безмиелиновые нервные волокна* мельче и не имеют миелиновой оболочки, поэтому на препарате у такого волокна нет темного ободка (рис. 167).

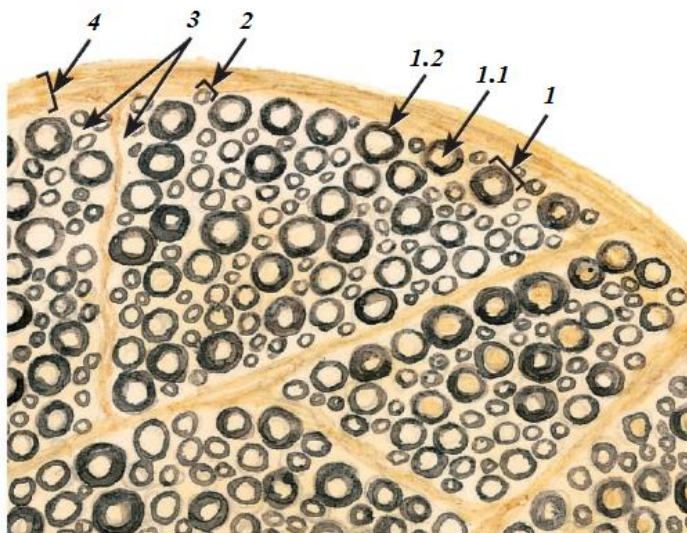


Рис. 167. Участок нерва (нервного ствола):

1 – миелиновое волокно: 1.1 – отросток нейрона; 1.2 – миелиновая оболочка; 2 – безмиелиновое волокно; 3 – эндоневрий; 4 – периневрий

Черепномозговые нервы. От базальной стороны мозга отходят 12 пар черепномозговых нервов (рис. 168), которые иннервируют (кроме X и XII пар) органы головы. Среди них есть чувствительные, которые начинаются на периферии и передают раздражение в определенные центры головного мозга (I, II, VIII пары). Есть двигательные нервы, формирующие эфферентные пути из головного мозга на периферию (III, IV, VI, XI и XII пары). Есть смешанные нервы (V, VII, IX и X пары).

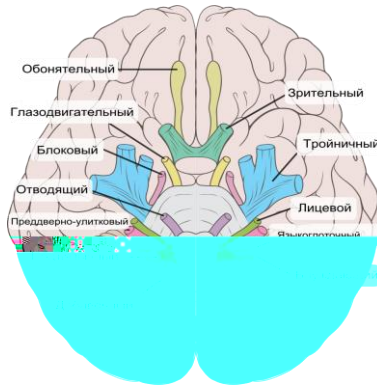


Рис. 168. Топография черепномозговых нервов

I пара – **обонятельные нервы** – чувствительные. Их нейроны находятся в обонятельном эпителии, нейриты формируют обонятельные нити, идущие к обонятельным луковицам через продырявленную пластинку решетчатой кости. Ствола не образуют, состоят из 15–20 тонких обонятельных нервов.

II пара – **зрительные нервы** – чувствительные. Это толстый нервный ствол, образованный нейритами мультиполярных нейронов сетчатки глаза. Через зрительное отверстие они входят в черепномозговую полость, образуют перекрест зрительных нервов (в желобе перекрестка), далее в виде зрительных трактов проходят в промежуточном мозге и достигают оральных бугров четверохолмия.

III пара – **глазодвигательные нервы** – двигательные, нейроны их находятся в ядрах серого вещества ножек большого мозга, нейриты формируют нерв, направляющийся в орбиту через круглоглазничное отверстие (у лошади – через глазничную щель). Нерв входит в прямые и косую мышцы глаза и обеспечивает движение верхнего века и глазного яблока вверх, вниз, внутрь и их вращение.

IV пара – **блоковые нервы** – двигательные. Отходят от базальной поверхности мозга в области переднего мозгового паруса между ножками большого мозга и мозговым мостом. Входят в глазницу через круглоглазничное отверстие (у лошади – через глазничную щель). Иннервируют косую мышцу глаза, обеспечивая ее вращение.

V пара – **тройничные нервы** – смешанные, самые мощные черепномозговые нервы. Они отходят от мозгового моста двумя корнями (дорсальным чувствительным и вентральным двигательным), образуя общий ствол. Ствол быстро делится на три нерва: глазничный,

верхнечелюстной и нижнечелюстной, которые, в свою очередь, делятся на ряд нервов:

а) *глазничный нерв* – чувствительный, выходит из черепной полости через круглоглазничное отверстие (у лошади – через глазничную щель) и иннервирует кожу лба, виска, верхнего и нижнего века; в своем составе имеет парасимпатические веточки, идущие к околоушной слюнной железе;

б) *верхнечелюстной нерв* – чувствительный, из черепной полости выходит через круглоглазничное отверстие (у лошади – через круглое) и иннервирует верхнюю челюсть и кожу этой области;

в) *нижнечелюстной нерв* – смешанный. Выходит из черепной коробки через овальное отверстие (у лошади и свиньи – через рваное отверстие). Делится на ряд ветвей. Чувствительные ветви иннервируют нижнюю челюсть, дно ротовой полости, язык и его грибовидные сосочки, подбородок, нижнюю губу, щеки, кожу щек, теменную и височную области. Двигательные ветви иннервируют жевательные мышцы.

VI пара – *отводящие нервы* – двигательные. Отходят от продолговатого мозга позади мозгового моста. В глазницу входят через круглоглазничное отверстие (у лошади – через глазничную щель). Иннервируют мышцы глаза, обеспечивая движение глаза вбок.

VII пара – *лицевые нервы* – смешанные. Отходят от боковой поверхности продолговатого мозга. Из черепной полости выходят через канал лицевого нерва, расположенный в скалистой части каменной кости. Делятся на девять нервов (ветвей). Чувствительные нервы иннервируют сосочки языка. Секреторные волокна оканчиваются в слюнных железах. Двигательные ветви иннервируют мимическую мускулатуру.

VIII пара – *слуховые нервы* (равновесно-слуховой нерв) – чувствительные. Образованы двумя корнями: улитковым и вестибулярным. Улитковый корень содержит спиральный ганглий и берет начало в органе слуха – в улитке внутреннего уха. Вестибулярный корень содержит вестибулярный ганглий и берет начало в органе равновесия – в полукружных каналах внутреннего уха. Корни объединяются во внутреннем слуховом проходе и в черепную полость входят одним стволом, который вступает в ядра продолговатого мозга рядом с лицевыми нервами.

IX пара – *языкоглоточные нервы* – смешанные. Отходят от продолговатого мозга, из черепной полости выходят через рваное отверстие. Чувствительные ветви иннервируют корень языка с его сосочками, мягкое нёбо и глотку, двигательные ветви идут в мышцы глотки.

Нервы имеют в своем составе парасимпатические нервные волокна, идущие к околоушной слюнной железе.

X пара – **блуждающие нервы** – смешанные. Отходят от продолговатого мозга, из черепной полости выходят через рваное отверстие. Содержат, кроме чувствительных и двигательных, большое число парасимпатических волокон. Их ветвление будет рассматриваться при изучении парасимпатической нервной системы.

XI пара – **добавочные нервы** – двигательные. Отходят от продолговатого мозга непосредственно сзади блуждающего нерва, а также от первых шейных сегментов спинного мозга. Все корни добавочных нервов объединяются в черепной полости в один ствол и выходят из нее через рваное отверстие; иннервируют трапециевидную, плечеголовную и грудиноключичную мышцы.

XII пара – **подъязычные нервы** – двигательные. Отходят от продолговатого мозга, из черепной полости выходят через подъязычное отверстие; иннервируют мышцы языка и подъязычной кости.

15.5. Спинномозговые нервы

Спинномозговые нервы – смешанные, начинаются двумя корнями от спинного мозга: дорсальным (чувствительным) и вентральным (двигательным). Оба корня до выхода из спинномозгового канала объединяются в один смешанный нерв. Недалеко от места соединения на дорсальном корне имеется утолщение – спинномозговой узел, или ганглий, где находятся тела чувствительных нейронов.

Спинномозговой узел (ганглий). На препарате невооруженным глазом видны два розовых тяжа, лежащих параллельно друг другу, – это корешки спинномозгового нерва (рис. 169).

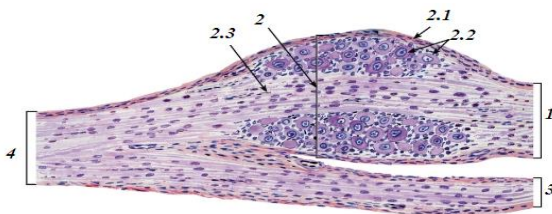


Рис. 169. Гистологическое строение спинномозгового ганглия:
1 – чувствительный корешок; 2 – чувствительный ганглий спинномозгового нерва; 2.1 – соединительнотканная капсула; 2.2 – тела псевдоуниполярных чувствительных нейронов; 2.3 – нервные волокна; 3 – двигательный корешок; 4 – спинномозговой нерв

На чувствительном корешке имеется утолщение – *спинномозговой узел*. *Двигательный корешок* утолщения не имеет. При малом увеличении в области узла видны группы крупных клеток с округлыми ядрами и хорошо заметными ядрышками – это псевдоуниполярные чувствительные нейроны. Их отростки здесь не видны. Нейроны окружены мелкими *нейроглиальными клетками* с темноокрашенными ядрами. Между ними можно видеть небольшие прослойки рыхлой соединительной ткани. В местах, свободных от нервных клеток, заметны пучки нервных волокон, формирующих корешки спинномозгового нерва. На некоторых препаратах можно видеть место объединения двух корешков в один спинномозговой нерв (рис. 170).

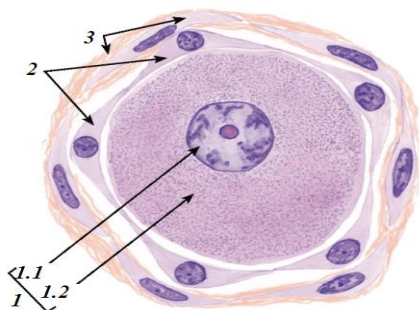


Рис. 170. Нейрон чувствительного ганглия спинномозгового нерва:
 1 – тело псевдоуниполярного чувствительного нейрона: 1.1 – ядро;
 1.2 – цитоплазма; 2 – спутательные глиальные клетки;
 3 – соединительнотканная капсула вокруг тела нейрона

Рефлекторная дуга. В нервной системе возбуждение распространяется по определенным путям, которые называются рефлекторными дугами (рис. 171).

Рефлекторная дуга – это цепь нейронов, обеспечивающая проведение нервного импульса от рецептора чувствительного нейрона до двигательного окончания в рабочем органе. В состав рефлекторной дуги входят чувствительные (эфферентные), вставочные (ассоциативные) и двигательные (афферентные) нейроны. Тело чувствительного нейрона расположено в спинномозговом ганглии. Он имеет длинный дендрит, который направляется на периферию и формирует там чувствительное нервное окончание – рецептор. Аксон чувствительного нейрона в составе дорсального корешка спинномозгового нерва идет к спинному мозгу и оканчивается на дендрите вставочного нейрона,

находящегося в дорсальном роге серого вещества спинного мозга. Нейрит вставочного нейрона передает возбуждение на дендрит двигательного (моторного, эффекторного) нейрона, тело которого находится в вентральном роге серого вещества спинного мозга. Аксон двигательного нейрона выходит из спинного мозга в составе вентрального корешка спинномозгового нерва и оканчивается в каком-либо органе двигательным нервным окончанием.

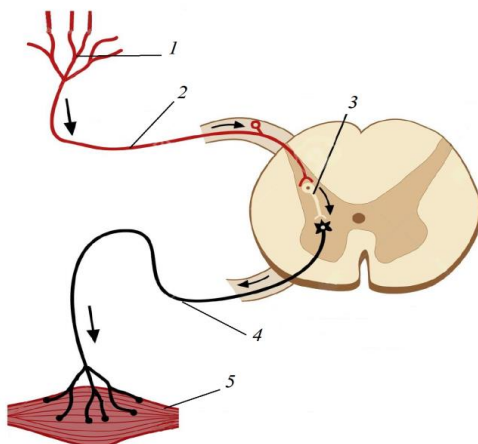


Рис. 171. Схема рефлекторной дуги:

- 1 – рецепторы; 2 – центrostремительные (афферентные) нервные волокна;
- 3 – нейроны и синапсы, передающие импульсы к эфферентным нейронам;
- 4 – центробежные (эфферентные) нервные волокна, проводящие импульсы от центра к периферии; 5 – эффекторы (исполнительные органы)

Нервное возбуждение по рефлекторной дуге передается лишь в одном направлении. Первым звеном этой цепи всегда служит рецепторный орган, а последним – эффекторный.

Спинномозговые нервы делятся на *шейные, грудные, поясничные, крестцовые и хвостовые*. Во всех отделах количество пар спинномозговых нервов равно количеству сегментов, за исключением шеи, где их восемь пар, и хвоста.

Шейные нервы в количестве восьми пар выходят через межпозвоночные отверстия: первая пара – впереди первого, а восьмая – позади седьмого шейных позвонков. Их дорсальные ветви иннервируют дорсальную мускулатуру шеи и кожу этой области, вентральные ветви – вентральную мускулатуру и кожу шеи.

Грудные нервы – дорсальные ветви их иннервируют дорсальную мускулатуру позвоночного столба, кожу холки и спины, а вентральные, или межреберные, нервы – стенку грудной клетки; I и II грудные нервы входят в состав плечевого сплетения.

Поясничные нервы – дорсальные ветви их иннервируют дорсальные мышцы и кожу области поясницы, а вентральные – мышцы и кожу брюшной стенки, сгибатели позвоночного столба, кожу мошонки, вымени, а также образуют поясничное сплетение, от которого идут нервы к тазовой конечности.

Крестцовые нервы выходят через дорсальные и вентральные отверстия крестцовой кости. Их дорсальные ветви иннервируют мышцы и кожу крупа, а вентральные образуют крестцовое сплетение, которое соединяется с поясничным сплетением в единое пояснично-крестцовое сплетение. Из него идут нервы к тазовой конечности, к наружным половым органам, мышцам ануса и хвоста.

Хвостовые нервы выходят позади рудиментарных дужек первых 5–6 хвостовых позвонков. Они объединяются в дорсальные и вентральные продольные нервы хвоста.

Вентральные ветви VI, VII, VIII шейных и I, II грудных нервов образуют плечевое сплетение, из которого выходят нервы, иннервирующие грудные конечности. Вентральные ветви поясничных нервов образуют поясничное сплетение, а ветви крестцовых нервов – крестцовое. Оба эти сплетения объединяются в пояснично-крестцовое сплетение, из которого выходят нервы, иннервирующие мышцы и кожу брюшной стенки, наружные половые органы, вымя, мышцы и кожу тазовой конечности.

15.6. Вегетативная нервная система

Вегетативная нервная система иннервирует органы пищеварения, дыхания, выделения, размножения, желез внутренней секреции, сердечно-сосудистую систему и органы кроветворения.

Вегетативная нервная система (рис. 172) делится на симпатическую и парасимпатическую. Они различаются между собой как структурно, так и функционально. Считается, что симпатическая нервная система иннервирует преимущественно сердечно-сосудистую систему, парасимпатическая – внутренние органы. На один и тот же орган они действуют антагонистически. Так, симпатический нерв усиливает работу сердца, парасимпатический – замедляет; симпатический нерв расширяет зрачок, парасимпатический – сужает.

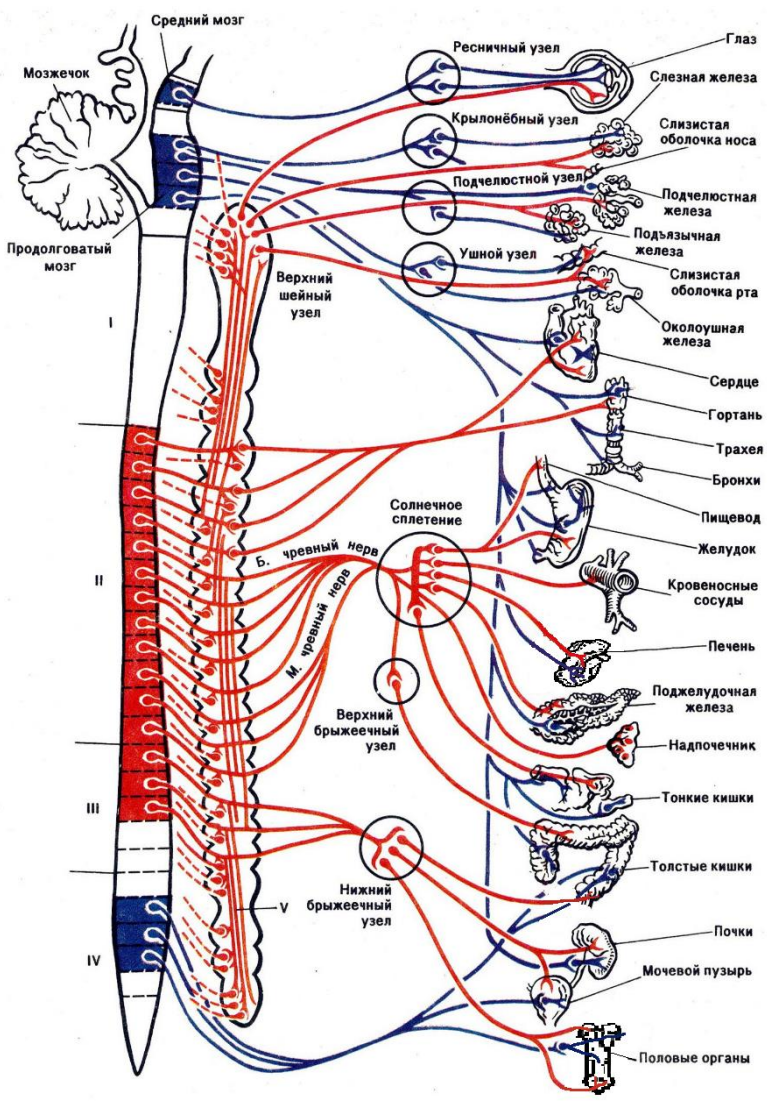


Рис. 172. Схема вегетативного отдела нервной системы:
 I – шейный отдел спинного мозга; II – грудной; III – поясничный; IV – крестцовый;
 V – пограничный симпатический ствол. (Синим обозначена парасимпатическая нервная система, красным – симпатическая)

Как в симпатической, так и в парасимпатической частях вегетативной нервной системы различают:

1) *центры* – скопление нервных клеток в головном и спинном мозге;

2) *преганглионарные миелиновые нервные волокна* – аксоны этих нейронов, идущие к ганглиям, одеты миелиновой оболочкой;

3) *ганглии* – скопления нервных клеток, расположенные за пределами спинномозгового канала;

4) *постганглионарные безмиелиновые нервные волокна* – нейриты клеток ганглиев, идущие к иннервируемым органам. В органах они образуют интрамуральные нервные сплетения.

Симпатическая нервная система. Центры симпатической нервной системы находятся в латеральных столбах (рогах) серого вещества грудного и поясничного (первых двух – четырех сегментов) отделов спинного мозга.

Преганглионарные миелиновые нервные волокна направляются от центров в составе вентрального корня спинномозгового нерва. Вскоре после выхода через межпозвоночное отверстие вегетативные волокна отделяются от нерва в виде белой соединительной ветви и идут к ганглиям. *Ганглии* симпатической нервной системы по положению делятся на позвоночные и предпозвоночные. Позвоночные ганглии располагаются с двух сторон под телами позвонков. В грудном и поясничном отделах их количество соответствует числу костных сегментов. В шейном отделе три ганглия: *краниальный, средний* (у лошади его нет) и *каудальный*. Последний вместе с первым грудным ганглием образует *звездчатый узел*. К ганглиям подходят из центров *преганглионарные волокна*. Одни из них оканчиваются в ближайшем ганглии, вступая в синаптическую связь с его клетками, другие проходят через ганглии и кончаются в следующем или через несколько нервных узлов. В результате все ганглии одной стороны тела оказываются связанными друг с другом в *пограничный симпатический ствол*.

Постганглионарные безмиелиновые волокна, образованные нейритами клеток краниального шейного ганглия, разветвляются в голове вместе с черепномозговыми нервами. От звездчатого узла *постганглионарные волокна* идут к сердцу, трахее, бронхам, сосудам грудной конечности. От других ганглиев волокна в виде серой соединительной ветви идут к спинномозговым нервам и вместе с ними достигают иннервируемых участков тела (оболочки сосудов, мышц – поднимающих волос, желез, кожи) либо отходят самостоятельно к внутренним органам.

Предпозвоночные ганглии – непарные – это полулунный и каудальный брыжеечный ганглии. Полулунный ганглий образован двумя чревными и краниальным брыжеечным узлами, лежит на аорте в месте отхождения от нее чревной и краниальной брыжеечных артерий. Часть преганглионарных волокон, пройдя без изменения через ганглии пограничного симпатического ствола, достигает полулунного ганглия в виде большого и малого внутренностных нервов.

Постганглионарные волокна, в большом количестве отходящие от полулунного ганглия к желудку, кишечнику, печени, поджелудочной железе, надпочечникам, почкам, селезенке, образуют *солнечное сплетение*. От каудального брыжеечного ганглия постганглионарные волокна идут к прямой кишке, органам тазовой полости и вымени.

Парасимпатическая нервная система. Центры парасимпатической части вегетативной нервной системы находятся в ядрах среднего и продолговатого мозга, в латеральных столбах серого вещества крестцового отдела спинного мозга. *Преганглионарные волокна* отходят от центров в составе черепномозговых или спинномозговых нервов. Достигнув ганглиев, парасимпатические нервные волокна отъединяются от соматических нервов и входят в ганглии, расположенные вблизи или внутри иннервируемых органов. *Постганглионарные волокна* осуществляют парасимпатическую иннервацию. От центров, расположенных в среднем мозге, преганглионарные волокна доходят до ресничного узла, а от него идут постганглионарные волокна к глазу, где разветвляются в сфинктере зрачка и ресничной мышце.

От центров, расположенных в продолговатом мозге, парасимпатические нервы идут четырьмя путями: 1) *слезоотделительный путь* – начинается от ядер дна четвертого мозгового желудочка; преганглионарные волокна доходят до клиновидного ганглия, постганглионарные волокна достигают слезных желез, желез нёба и носовой полости; 2) *краниальный (оральный) слюноотделительный путь* – начинается от ядер дна четвертого мозгового желудочка; преганглионарные волокна доходят до подъязычного (подчелюстного) узла, расположенного около слюнных желез; постганглионарные волокна входят в подъязычную и подчелюстную слюнные железы; 3) *каудальный слюноотделительный путь* – начинается от ядер дна четвертого мозгового желудочка; преганглионарные волокна доходят до ушного ганглия, постганглионарные волокна идут к околоушной слюнной железе, щечным и губным железам; 4) *висцеральный путь* – начинается от ядер продолговатого мозга, формирующего блуждающий нерв (вагус).

Основная масса волокон, образующих вагус, – парасимпатические. Из черепной полости вагус выходит через рваное отверстие. В области шеи он идет вместе с шейным участком пограничного симпатического ствола, формируя вагосимпатикус. При входе в грудную полость блуждающий нерв отделяется от симпатического и отдает соматические ветви к глотке и гортани. Парасимпатические ветви вагуса объединяются с симпатическими, образуя сплетения во всех органах грудной полости.

Вагус, сопровождая пищевод двумя стволами (дорсальный и вентральный), входит в брюшную полость и образует сплетения вместе с симпатическими нервами солнечного сплетения. Парасимпатические ганглии и постганглионарные волокна находятся в иннервируемых органах.

Из крестцового центра преганглионарные волокна выходят с крестцовыми нервами. Выйдя из спинномозгового канала, они отделяются от соматических нервов и образуют тазовые нервы. Эти нервы идут к ободочной и прямой кишкам, мочевому пузырю, половым органам и достигают ганглиев, расположенных в стенках данных органов.

16. ОРГАНЫ ЧУВСТВ

На основании особенностей развития, строения и функций различают три типа органов чувств. К первому типу относят орган зрения и орган обоняния, которые закладываются в эмбриогенезе как части нервной пластинки. Основу их строения составляют нейросенсорные рецепторные (первично чувствующие) клетки, которые имеют специализированные периферические отростки, воспринимающие колебания световых волн или молекул пахучих веществ, а также центральные отростки, по которым возбуждение в виде импульсов передается в промежуточные части анализатора.

Ко второму типу органов чувств относятся органы вкуса, равновесия и слуха, они закладываются в эмбриогенезе из эктодермы из особых утолщений. Их основным воспринимающим элементом являются сенсоэпителиальные рецепторные (вторично чувствующие) клетки. Они, в отличие от нейросенсорных клеток, не имеют аксоноподобных отростков, поэтому возбуждение (воздействие вкусовых веществ или колебания воздушной или жидкой среды) передается на нервные окончания промежуточных частей соответствующих анализаторов, т. е. вкусового, слухового или вестибулярного нерва.

Третий тип органов чувств – это группа рецепторных инкапсулированных и неинкапсулированных нервных образований.

Рецепторные аппараты (органы чувств) воспринимают раздражение как из внешней, так и из внутренней среды. Возникший нервный импульс является результатом сложного биофизического процесса и сопровождается возникновением электрического тока, возбуждением клетки. В этом процессе участвуют ионы натрия, поступающие из межклеточной жидкости в тело нейрона, аксон, и ионы калия, выделяющиеся из нейрона и аксона. Межклеточная жидкость находится в межклеточных щелях (ширина – 0,1 мкм), ограниченных нейронами и клетками нейроглии. Клетки нейроглии в отличие от нейронов, не имеют отростков и не возбуждаются, могут поглощать ионы калия и ряд медиаторов из межклеточной жидкости, разлагать их и нейтрализовывать. Проводящие периферические пути анализаторов – это зрительный, равновесно-слуховой, обонятельный, языкоглоточный, кожные нервы, состоящие из огромного количества мякотных, или миелиновых, нервных волокон. Если аксон теряет миелиновую оболочку, то часть нервных импульсов гаснет в пути и не все они доходят до синаптических окончаний. В результате выделяется меньше медиатора и ослабляется передача возбуждения на соседние нейроны. Нарушение электроизоляции аксонов коры мозга вызывает расстройство функции.

В подкорковых и корковых центрах анализаторов осуществляются анализ и синтез полученной информации и вырабатываются соответствующие реакции нервной системы и организма в целом. К подкорковым центрам, например, зрительного анализатора относят зрительные бугры промежуточного мозга, переходные холмы четверохолмия среднего мозга. Коровые центры находятся в затылочных долях коры мозга. Кроме того, имеются еще висцеральные (внутренние) анализаторы, рецепторы которых расположены в системах органов крово- и лимфообращения, пищеварения, дыхания, мочевыделения, размножения, в железах внутренней секреции и в других органах. От рецепторов в мозг поступает информация о состоянии внутренней среды организма.

16.1. Строение органа зрения

Орган зрения – *глаз* – состоит из глазного яблока и его защитных и вспомогательных образований (веки, слезный аппарат, периорбита, мышцы и фасции) (рис. 173, 174). Глаз расположен в орбите – глазной впадине.

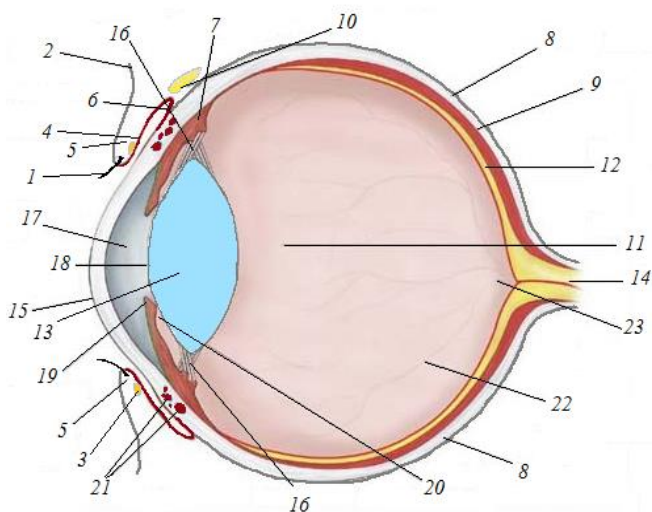


Рис. 173. Схема глаза на разрезе:

- 1 – ресницы; 2 – кожа; 3 – ресничные железы; 4 – конъюнктивя века; 5 – веки;
 6 – конъюнктивя глаза; 7 – ресничное тело; 8 – склера; 9 – сосудистая оболочка;
 10 – слезная железа; 11 – стекловидное тело; 12 – сетчатая оболочка; 13 – хрусталик;
 14 – зрительный нерв; 15 – роговица; 16 – кольцевая хрусталиковая связка;
 17 – передняя камера глаза; 18 – зрачок; 19 – радужная оболочка;
 20 – задняя камера глаза; 21 – реснитчатые мышцы; 22 – кровеносные сосуды
 сетчатки; 23 – диск зрительного нерва

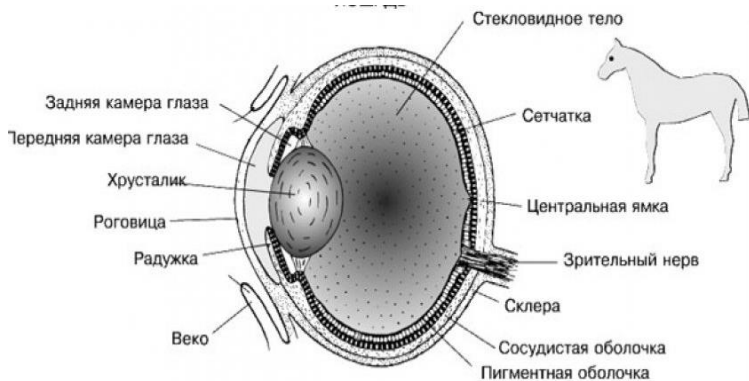


Рис. 174. Строение глазного яблока лошади

Орбита, или глазница, образована отростками лобной, скуловой и слезной костей. Является прочной защитой и вместилищем глаза. У сельскохозяйственных животных орбита сзади (а у свиньи сбоку) не замкнута. Орбита выстлана плотным соединительнотканым мешком (периорбита) конусообразной формы, особенно толстым с латеральной стороны. Передний край периорбиты прикрепляется по краю орбиты, а вершина охватывает зрительное отверстие. Внутри периорбиты находится глазное яблоко с мышцами, сосудами и нервами. Внутри и снаружи ее имеются также жировые тела, играющие роль терморегулятора и амортизатора.

Глазные мышцы прикрепляются одним концом к склере глазного яблока, другим – к костям черепа. Различают четыре прямые, две косые и мышцу, оттягивающую глазное яблоко. Лежат они в основном позади глазного яблока.

Веки – верхнее, нижнее, третье. Верхнее и нижнее веки являются кожно-мышечными складками. Между веками имеется глазная щель. Снаружи веки покрыты кожей с короткими волосками. По краю верхнего века (у жвачных и на нижнем веке) расположены длинные толстые волоски – **ресницы**. У основания ресниц залегают ресничные потовые железы. Покрывающая веко кожа при переходе на внутреннюю поверхность превращается в **конъюнктиву века**, а переходя с века на глазное яблоко, становится **конъюнктивой глаза**. Конъюнктивой глаза по краю глазного яблока переходит в роговицу, в результате чего глаз оказывается герметически закрыт от окружающей среды конъюнктивальным мешком. В области перехода кожи века в конъюнктиву открываются многочисленные (до 50 шт.) разветвленные слезные железы. Они вырабатывают жировой секрет, смазывающий края век и предохраняющий их от мацерации и скатывания слез. Основу век составляют мышцы, обеспечивая их подвижность.

Третье веко (рис. 175) – это складка конъюнктивы, оно мало подвижно и находится во внутреннем углу глаза в виде беловатой, иногда пигментированной, пластинки. Веки предохраняют глаз от пыли и чрезмерных световых раздражений. В верхнем и третьем веках имеются **слезные железы**. Множественные протоки этих сложных трубчато-альвеолярных желез открываются в конъюнктиве век. Секрет – слезы, омывая роговицу, стекают к внутреннему углу глаза в слезное озеро – небольшое мелкое углубление в конъюнктивальном мешке. Отсюда через слезное отверстие по слезному каналу слезы поступают в слезный мешок, расположенный в углублении слезной кости, и затем по носослезному протоку – в носовую полость, где испаряются или отфильтровываются.

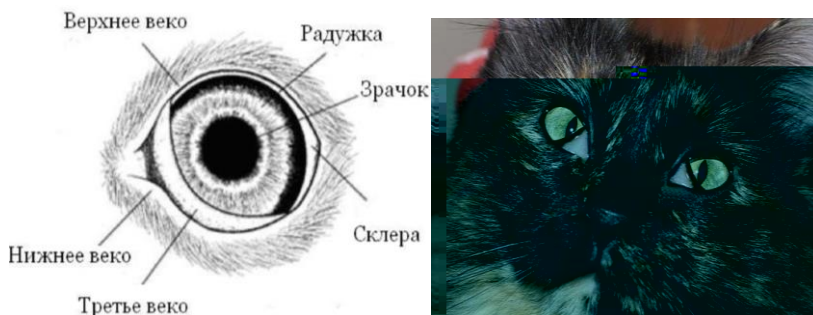

Рис. 175. Третье веко

Глазное яблоко имеет форму шара, сплющенного спереди назад. Стенка его состоит из трех оболочек: наружной – волокнистой, средней – сосудистой и внутренней – сетчатой. Внутри глазного яблока находятся светопреломляющие среды: внутриглазная жидкость, хрусталик, стекловидное тело.

Наружная волокнистая оболочка делится на склеру и роговицу. На анатомическом препарате глаза видно, что **склера** – это непрозрачная, толстая, плотная оболочка белого цвета. Она составляет около $\frac{4}{5}$ площади фиброзной оболочки. В задней части склеры есть отверстие, через которое выходит *зрительный нерв*. К склере присоединяются глазные мышцы.

Роговица – прочная, прозрачная оболочка, располагающаяся в передней части глаза. Сверху она покрыта *конъюнктивой глаза*, переходящей на нее с *конъюнктивы века*. С наружной стороны эпителий многослойный, плоский, неороговевающий, с внутренней – однослойный, плоский. Прозрачность роговицы обеспечивается морфохимическими особенностями ее соединительной ткани, которая состоит из тонких коллагеновых волокон, упакованных определенным образом, и межклеточного вещества с большим количеством сульфатированных гликозаминогликанов. В норме в роговице отсутствуют сосуды.

Средняя сосудистая оболочка делится на собственно сосудистую, ресничное тело и радужную оболочку. **Собственно сосудистая оболочка** лежит под склерой, рыхло с ней соединяясь. Образована соединительной тканью с большим количеством пигментных клеток и кровеносных сосудов, которые образуют два сплетения: более поверхностное – сосудистое и более глубокое – капиллярное. Между сплетениями находится бессосудистая зона – отражательная оболочка, содержащая клетки (у плотоядных) или определенным образом лежа-

щие волокна (у травоядных). Она способна отражать свет, чем и объясняется свечение глаз у многих животных.

Ресничное тело имеет вид валика, опоясывающего изнутри передний край склеры. В нем залегает *ресничная мышца*, соединенная *круговой связкой*, подвешивающей хрусталик.

Ресничное тело переходит в **радужную оболочку**, отходящую в глубь глаза. В середине радужной оболочки имеется отверстие – *зрачок*, поперечно-овальный у травоядных, щелевидный у кошачьих, округлый у собачьих и приматов. Гладкомышечные клетки образуют мышцы, расширяющие и сужающие зрачок. Особенностью радужной оболочки является наличие пигментных клеток, определяющих цвет глаз.

Внутренняя сетчатая оболочка делится на зрительную и слепую части. В обеих частях имеется пигментный слой в виде тонкой черной пленки, плотно прирастающей к сосудистой оболочке. В зрительной части сетчатой оболочки кроме пигментного слоя имеется собственно сетчатка. Она нежная, прозрачная (после смерти мутнеет), розового цвета. Выстилает изнутри стенку глазного яблока, начиная от зрительного нерва до ресничного тела.

Гистологическое строение глазного яблока (рис. 176).

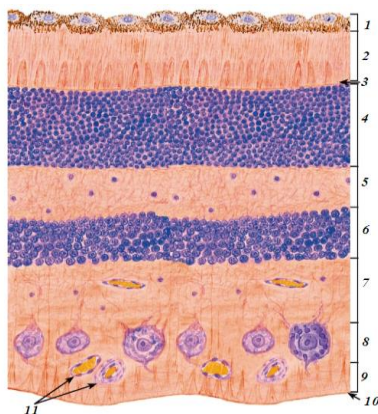


Рис. 176. Гистологическое строение сетчатки глаза:

- 1 – пигментный слой; 2 – слой палочек и колбочек (фотосенсорный);
- 3 – наружная пограничная мембрана; 4 – наружный ядерный слой;
- 5 – наружный сетчатый слой; 6 – внутренний ядерный слой;
- 7 – внутренний сетчатый слой; 8 – ганглиозный слой; 9 – слой нервных волокон; 10 – внутренняя пограничная мембрана;
- 11 – кровеносные сосуды

Наружная оболочка – *склера* – состоит из крупных пучков коллагеновых волокон, переплетающихся друг с другом. Между волокнами видны сиреневые ядра фибробластов. Под склерой располагается *сосудистая оболочка*, которую можно определить по большому количеству сосудов, проходящих в ней, и скоплениям пигментных клеток. Самая внутренняя оболочка – *сетчатая* – отделяется от сосудистой оболочки пигментным слоем, который на препарате виден как очень тонкий слой плоских клеток. Под ним располагается сложно устроенная сетчатка.

В сетчатке можно различить несколько слоев. Ближайший к пигментному слою – *слой палочек и колбочек* – на препарате выглядит светлым, так как дендриты светочувствительных нейронов (палочки и колбочки) плохо окрашиваются обычными гистологическими красителями. За ним следует *наружный зернистый слой*, состоящий из тел палочко- и колбочконесущих оптических клеток (зрительных) клеток. На препарате четко видны их многочисленные округлые ядра, лежащие в слое в несколько рядов (рис. 177).

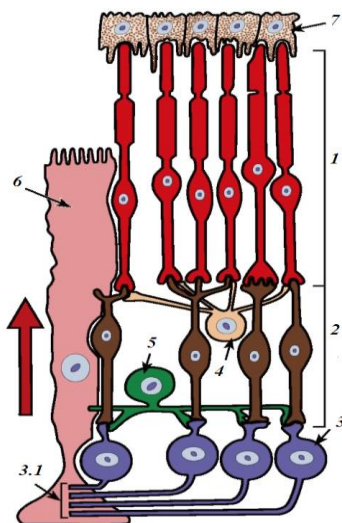


Рис. 177. Схема строения сетчатки:
 1 – слой палочек и колбочек; 2 – биполярный нейрон;
 3 – ганглиозный нейрон; 3.1 – нервные волокна;
 4 – горизонтальный нейрон; 5 – амакринный нейрон;
 6 – радиальный глиоцит; 7 – пигментный слой. (Стрелка показывает ход световых лучей через сетчатку)

Лежащий глубже *наружный сетчатый слой* образован нейритами оптических клеток и дендритами ассоциативных клеток. Во *внутреннем зернистом слое* находятся тела ассоциативных нейронов, а во *внутреннем сетчатом слое* – их нейриты, а также дендриты ганглионарных клеток. *Ганглионарные клетки* – крупные мультиполярные нейроны, располагающиеся в ганглионарном слое в один ряд. Их нейриты формируют зрительный нерв, выходящий из сетчатки в районе слепого пятна.

Светопреломляющие среды и аккомодационный аппарат глаза служат для собирания пучка световых лучей на сетчатке и приспособления глаза к рассмотрению разноудаленных предметов с одинаковой четкостью. К ним относятся роговица, внутриглазная жидкость, хрусталик, стекловидное тело.

Внутриглазная жидкость (водянистая влага) заполняет переднюю и заднюю камеры глаза. Передняя камера расположена между роговицей и радужкой, а задняя – между радужкой и хрусталиком. Сообщаются камеры через зрачок.

Хрусталик – прозрачное плотное чечевицеобразное тело, образованное вытянутыми эпителиальными клетками, которые превратились в хрусталиковые волокна. В нем нет сосудов и нервов. Хрусталик как бы вправлен в кольцевую хрусталиковую связку, которая поддерживается ресничной мышцей. Ее сокращения приводят к ослаблению связки и округлению хрусталика. При расслабленной мышце связка натянута и хрусталик уплощен. С возрастом эластичность хрусталика и его аккомодационные свойства снижаются.

Стекловидное тело – прозрачное желеобразное межклеточное вещество, заполняющее стекловидную камеру. Камера эта ограничена спереди хрусталиком и ресничным телом, с остальных сторон – сетчаткой. Кроме светопреломления стекловидное тело выполняет трофическую функцию и поддерживает внутриглазное давление.

16.2. Строение органа слуха

Орган слуха – *ухо* – состоит из наружного, среднего и внутреннего уха (рис. 178). Акустический рецептор находится во внутреннем отделе уха. Остальные части являются вспомогательными приспособлениями органа слуха. Во внутреннем ухе размещается орган равновесия.

Наружное ухо состоит из ушной раковины, мышц, действующих на нее, и наружного слухового прохода. *Ушная раковина* имеет форму рупора. Основу ее составляет эластический хрящ. На внутренней по-

верхности ушной раковины открываются протоки желез, вырабатывающих ушную серу – сложный секрет (содержащий жир, слизь, пигмент) для предохранения наружного слухового прохода от пыли. Ушная раковина расположена на жировой подушке, что обеспечивает ее подвижность. Движения ушной раковины (наиболее разнообразные у лошади) осуществляются с помощью мышц, прикрепляющихся одним концом к ушной раковине, другим – к костям черепа.

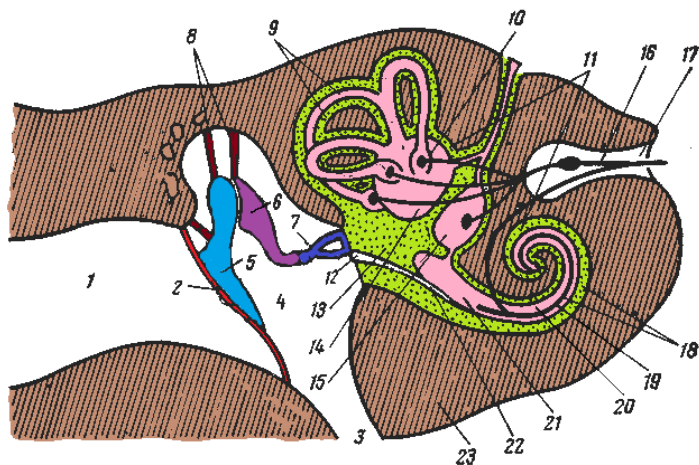


Рис. 178. Схема строения уха:

- 1 – наружный слуховой проход; 2 – барабанная перепонка; 3 – глоточно-барабанная труба; 4 – барабанная полость; 5 – молоточек; 6 – наковальня; 7 – стремечко в овальном окне; 8 – мышцы; 9 – полукружные каналы; 10 – ампула; 11 – костный лабиринт; 12 – круглое окно; 13 – преддверие; 14 – овальный мешочек (маточка); 15 – округлый мешочек; 16 – статоакустический (слуховой) нерв; 17 – внутренний слуховой проход; 18 – улитка; 19 – спиральный ганглий; 20 – перепончатая улитка; 21 – лестница преддверия; 22 – барабанная лестница; 23 – каменистая кость

Наружный слуховой проход имеет вид трубки, вначале хрящевой, затем костной. У крупного рогатого скота он длинный и направлен вбок, у свиньи – длинный и узкий, идет вверх, у лошади – короткий, воронкообразный. Наружный слуховой проход ограничен барабанной перепонкой от среднего уха.

Среднее ухо состоит из барабанной перепонки и слуховых косточек со связками и мышцами, заключенными в барабанную полость.

Барабанная полость расположена в барабанной части каменистой кости. Она обширная у рогатого скота, меньшая у свиньи. Эта полость имеет четыре отверстия, соединяющие ее с другими частями уха и с глоткой. Латерально расположено отверстие слухового прохода, затянутое *барабанной перепонкой* – тонкой соединительнотканной пластинкой.

На медиальной стенке барабанной полости находятся два отверстия: *окно преддверия (овальное)* и *окно улитки (круглое)*, они направлены в сторону внутреннего уха и закрыты мембранами. В переднем крае барабанной полости имеется *отверстие слуховой (глочно-барабанной) трубы*, выходящее в костную узкую трубку, направленную к глотке. Продолжением ее является длинная хрящевая пластинка (до 10–12 см). Благодаря хрящевому добавку слуховая трубка достигает глотки и открывается в ее боковой стенке. С помощью слуховой трубы происходит выравнивание давления в барабанной полости.

В барабанной полости находятся четыре слуховые косточки: *молоточек, наковальня, чечевицеобразная косточка и стремечко*. Все они соединены друг с другом суставами, имеющими капсулы и связки. Молоточек рукояткой прирастает к центру барабанной перепонки, а стремечко закрывает окно преддверия. К слуховым косточкам подходят две мышцы, которые при напряжении меняют силу звука.

Внутреннее ухо находится в скалистой части каменистой кости, состоит из *костного* и заключенного внутри него *перепончатого лабиринта*. Лабиринт включает в себя *преддверие, улитку и три полукружных канала*. Преддверие имеет вид костного полого шара, оно соединено и с улиткой, и с полукружными каналами. Слуховой рецептор расположен в улитке.

Преддверие – округлая полость. У лошади его диаметр равен 5 мм. В латеральной стенке преддверия, граничащей со средним ухом, имеется овальное окно, закрытое стремечком, и круглое окно, затянутое мембраной. В задней стенке преддверия имеются отверстия, ведущие в полукружные каналы, в передней стенке – вход в улитку. В медиальной стенке имеются отверстия, через которые выходит слуховой (статоакустический) нерв. Каудодорсально от преддверия лежат *три полукружных канала* диаметром 0,5 мм в трех взаимно перпендикулярных плоскостях: фронтальной, сагиттальной и сегментальной. У основания каналов имеются расширения – ампулы.

Гистологическое строение. Улитка имеет вид конуса, широким основанием обращенного к черепной полости, а вершиной – к среднему отделу уха (латерально) (рис. 179, 180).

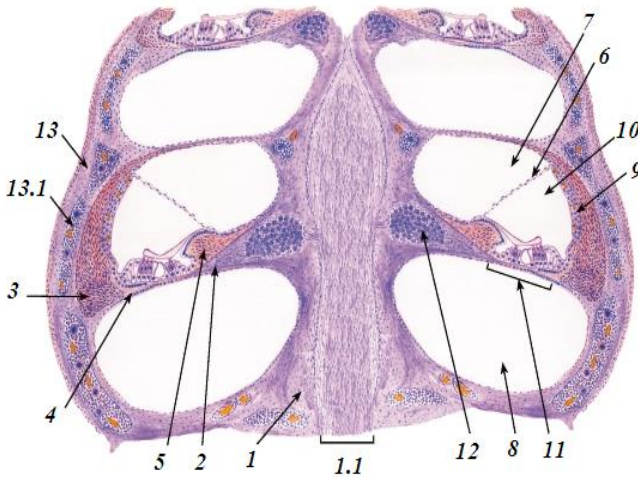


Рис. 179. Строение улитки:

- 1 – стержень улитки; 1.1 – улитковый нерв; 2 – спиральная костная пластинка; 3 – спиральная связка; 4 – базилярная пластинка; 5 – спиральный гребень; 6 – вестибулярная мембрана; 7 – вестибулярная лестница; 8 – барабанная лестница; 9 – сосудистая полоска; 10 – улитковый проток (средняя лестница); 11 – спиральный (кортиева) орган; 12 – спиральный ганглий; 13 – наружная стенка костной улитки; 13.1 – красный костный мозг

Через всю улитку проходит *стержень, или ось*, по бокам которого видны камеры – разрез *костного канала улитки*, идущего спирально. Костный канал улитки заполнен жидкостью – *перилимфой*, сообщаемой с перилимфой преддверия. От стержня отходит *спиральная костная пластинка*, которая обвивается вокруг стержня и делит при этом костный канал улитки на два отдела: *лестницу преддверия*, расположенную выше, и *барабанную лестницу*, лежащую под ней.

Костная спиральная пластинка на пути к наружной стенке костного канала улитки истончается и замещается соединительнотканной *базальной мембраной*, на которой находится *спиральный орган* – слуховой рецептор.

От лестницы преддверия спиральный орган отделяется мембраной преддверия, а от наружной стенки костного канала улитки – *надкостницей*. В результате этого внутри костного канала улитки образуется *перепончатый канал улитки*, заключающий в себе спиральный орган. Перепончатый канал улитки заполнен эндолимфой.

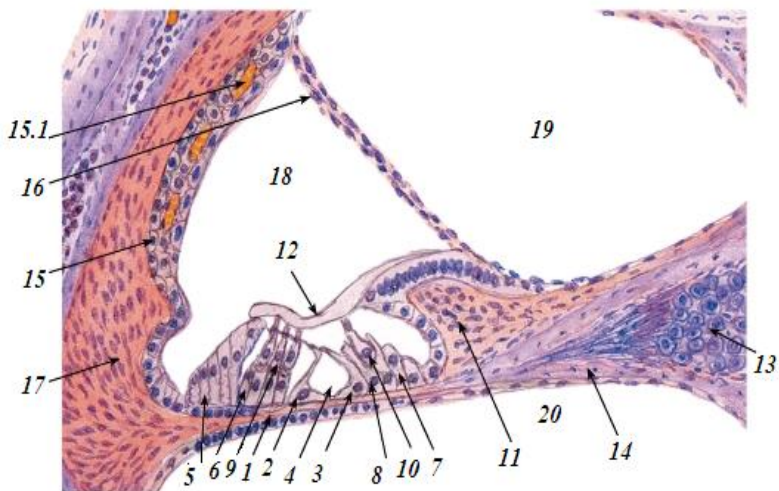


Рис. 180. Строение спирального органа:

1 – основная мембрана; 2 – наружные опорные эпителиальные клетки; 3 – внутренние опорные эпителиальные клетки; 4 – внутренний туннель; 5 – наружные поддерживающие клетки; 6 – наружные фаланговые эпителиальные клетки; 7 – внутренние поддерживающие клетки; 8 – внутренние фаланговые эпителиальные клетки; 9 – наружные волосковые клетки; 10 – внутренние волосковые клетки; 11 – спиральный гребень; 12 – покровная мембрана; 13 – спиральный ганглий; 14 – спиральная костная пластинка; 15 – сосудистая полоска; 15.1 – капиллярное сплетение; 16 – вестибулярная мембрана; 17 – спиральная связка; 18 – улитковый проток (средняя лестница); 19 – вестибулярная лестница; 20 – барабанная лестница

Спиральный орган, тянущийся на протяжении всего перепончатого канала, состоит из эпителиальных клеток четырех различных видов, расположенных в несколько рядов. Но только один из них (клетки лежат в четыре ряда и несут на апикальном полюсе волоски) состоит из вторично чувствующих слуховых клеток. Слуховые клетки окружены *поддерживающими клетками*. Над ними расположена покровная пластинка, или *кортиева мембрана*.

Восприятие слуховых раздражений. Колебания воздуха заставляют колебаться барабанную перепонку и связанный с ней молоточек. По системе слуховых косточек через овальное окно преддверия колебания передаются перилимфе преддверия, а оттуда перилимфе лестницы преддверия улитки. В области купола улитки

колебания передаются перилимфе барабанной лестницы, что заставляет колебаться основную мембрану спирального органа. При этом часть волосковых клеток касается покровной мембраны и возбуждается. Возбуждение передается дендритам клеток спирального ганглия и оттуда в виде нервного импульса по слуховому нерву поступает в центральную нервную систему.

Рецепторный аппарат органа равновесия располагается в определенных участках мешочков преддверия и ампул полукружных каналов. В овальном и круглом мешочках эти участки называются *пятнами*, в ампулах – *гребешками*. Они состоят из вторично чувствующих волосковых клеток нескольких типов и опорных клеток. Волосковые клетки на апикальном полюсе несут несколько десятков неподвижных волосков и один подвижный. Они погружены в студенистую мембрану, в которую включены кристаллы – отолиты. Базальные концы волосковых клеток оплетены дендритами клеток вестибулярного ганглия, который расположен во внутреннем слуховом проходе. При изменении положения головы студенистая мембрана с отолитами перемещается и раздражает волосковые клетки. Возбуждение передается через синапсы дендритам клеток вестибулярного ганглия и оттуда по статоакустическому нерву в центральную нервную систему.

16.3. Органы осязания, обоняния и вкуса

Орган осязания (кожный анализатор). Рецепторный аппарат кожного (тактильного) анализатора богат разнообразной формой рецепторов. Рецепторы кожи могут воспринимать различные раздражители: контактные и дистантные, температурные (тепло, холод), слабые и сильные от соприкосновения, давления и связанные с ощущением боли. Основные рецепторы кожи – рецепторы боли и давления. Болевые раздражители воспринимаются многими частями организма: мышцами, суставами, надкостницей, кровеносными сосудами, железами и др.

Чувство боли – одно из защитных приспособлений живого организма, предупреждающее о грозящей ему опасности. Однако чрезмерная боль лишает организм сил, подавляет его психические и физические функции, делает животное беспомощным. Чувство боли возникает в нервных клетках коры головного мозга, в частности в теменных долях,

куда доходят болевые сигналы по нервным проводникам от рецепторного аппарата, воспринимающего болевые раздражения.

Болевой путь от рецепторов многократно прерывается. Он состоит из цепи нейронов и их аксонов, связанных между собой синапсами. Из спинного мозга нервный импульс доходит до продолговатого мозга, где заложены ядра чувствительных нервов головы, далее – до зрительных бугров и затем – до коры больших полушарий.

В коре не только формируется чувство боли, но и вырабатываются акты поведения, облегчающие боль. Процессы возбуждения и торможения в различных отделах головного мозга играют важнейшую роль в формировании болевого ощущения. Торможение помогает восстановлению сил нервных клеток и дает им возможность отдыха.

Кожные рецепторы, воспринимающие температуру внешней среды, также имеют большое значение и играют важную роль в рефлекторном регулировании температуры тела.

Орган обоняния считается периферической частью обонятельного анализатора. Его проводником является обонятельный нерв, а центром – обонятельный мозг и определенные участки коры головного мозга. Орган обоняния расположен в аборальной части дорсальной носовой раковины, свода носовой полости, дорсального носового хода и лабиринте решетчатой кости. Он представляет собой участок слизистой оболочки, покрытой обонятельным эпителием. От респираторного эпителия он отличается цветом: желтым – у рогатого скота и свиней, коричневым – у лошадей. По степени развития органа обоняния животных делят на макросматиков – с хорошо развитым обонянием, микросматиков – со слабо развитым обонянием (приматы) и anosматиков – вторично утративших обоняние (киты, дельфины).

Обонятельный эпителий многоядный, по толщине превышает респираторный. Состоит из трех видов клеток: обонятельных, опорных и базальных. Обонятельная клетка – это биполярный нейрон. Тело обонятельной клетки имеет овальную форму, в центре его лежит круглое крупное ядро. Дендрит заканчивается расширением – обонятельной булавой, которая выступает над уровнем эпителия и усажена обонятельными ресничками (волосками) длиной 50–100 мкм, воспринимающими пахучие вещества. Аксоны обонятельных клеток в пласте эпителия располагаются между базальными клетками.

Обонятельные клетки окружены опорными клетками. Это высокопризматические эпителиальные клетки с овальными ядрами и микро-

ворсинками на широких апикальных полюсах. Выполняют они опорную, трофическую, секреторную, а по некоторым данным и защитную функции. Между собой и с обонятельными клетками они соединены плотными контактами, изолирующими глубокие зоны эпителия от внешней среды.

Базальные клетки короткие, со слабо развитыми органеллами. Их относят к камбиальным элементам. Они имеют отростки, окутывающие аксоны обонятельных клеток.

Обонятельный эпителий у млекопитающих увлажнен и покрыт слизью, вырабатываемой главным образом обонятельными железами, залегающими в собственной пластинке слизистой оболочки. Обонятельные железы простые, трубчато-альвеолярные, вырабатывают серозно-слизистый секрет.

Орган вкуса расположен на слизистой оболочке языка и состоит из вкусовых сосочков.

Вкусовые сосочки грибовидные, валиковидные, листовидные, имеют сходное гистологическое строение, различаясь формой, размерами и количеством вкусовых почек (луковиц). Каждый вкусовой сосочек представляет собой определенной формы складку слизистой оболочки. У грибовидных сосочков складка слизистой расширена сверху и сужена внизу. У валиковидных сосочков такая же складка, но находится в глубине слизистой. Она окружена кольцевидными бороздой и валиком. Листовидные сосочки состоят из ряда продольных складок, разделенных бороздами. Эпителий сосочков многослойный, плоский, неороговевающий. На боковых сторонах сосочков в слое эпителия залегают вкусовые почки (луковицы) – хеморецепторы, реагирующие на вкус корма. На дне борозд (рвов) валиковидных и листовидных сосочков открываются протоки вкусовых желез. **Вкусовые железы** разветвленные, трубчатые, выделяют жидкий серозный секрет, омывающий эпителий сосочков и вкусовых луковиц и удаляющий раздражающие вещества (рис. 181).

Вкусовая луковица – яйцевидное (у жвачных), веретеновидное (у свиньи), овальное (у лошади) тельце, состоящее из плотно уложенных вытянутых клеток, расположенное поперек эпителиального пласта. От подлежащей соединительной ткани она отделена базальной мембраной. На поверхности эпителия вкусовая почка открывается отверстием – *вкусовой порой*, которая ведет в небольшое углубление – *вкусовую ямку*.

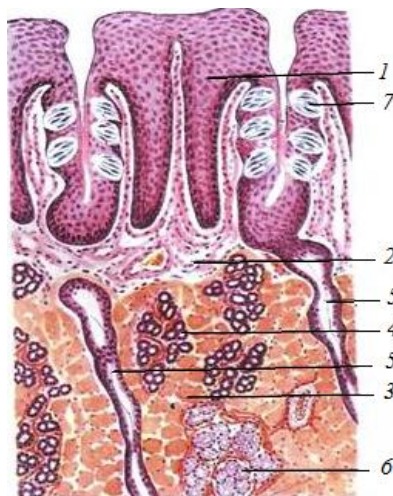


Рис. 181. Листовидный сосочек языка:

- 1 – многослойный плоский эпителий; 2 – собственная пластинка слизистой оболочки; 3 – мышцы языка; 4 – белковые железы; 5 – выводные протоки желез языка; 6 – слизистые железы; 7 – вкусовые луковицы

Рецепторные *вкусовые клетки* составляют 10–15 % от общего количества дифференцированных клеток вкусовой почки. Их апикальный конец снабжен микроворсинками, ядра овальные, смещены базально, у базального полюса можно видеть типичные синаптические связи с нервными окончаниями. Жизненный цикл клеток вкусовой почки равен в среднем 10 дням. Затем они погибают и фагоцитируются. Их место занимают молодые клетки. В каждую почку входят 50–60 нервных окончаний – это разветвления чувствительных нервов, идущих к головному мозгу (рис. 182).

При изучении обонятельного анализатора следует обратить внимание на то, что животные в основном макросоматики, у них хорошо развито обоняние – способность к восприятию запахов. Органами обоняния являются чувствительные клетки, расположенные в носовой полости в зоне обонятельных клеток.

Носовая полость соединена с ноздрями. Внутри она имеет перегородку, которой разделяется на правую и левую половины. Каждая из них, в свою очередь, разделяется на три носовые раковины. Задняя

часть носовой полости выходит через хоаны в щель в верхней стенке ротовой полости; передняя часть покрыта слизистой оболочкой, а внутренняя – выстлана обонятельным чувствительным эпителием.

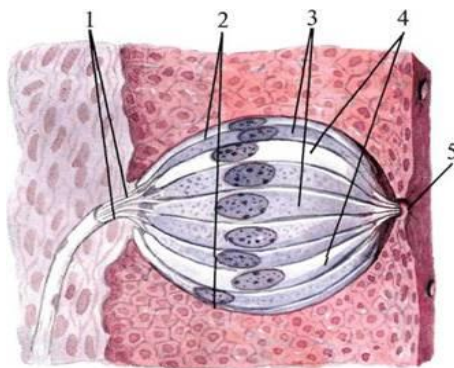


Рис. 182. Вкусная луковичка:

- 1 – нервные вкусовые волокна; 2 – вкусовая почка (чашечка);
3 – вкусовые клетки; 4 – поддерживающие клетки;
5 – вкусовое отверстие

Органы вкуса – это химические анализаторы. Адекватным раздражителем для органов вкуса является химическая энергия. Рецепторы вкуса возбуждаются при соприкосновении с каким-либо растворенным веществом. В основном они располагаются на боковых поверхностях языка во вкусовых луковичках сосочков.

При воздействии какого-либо раздражителя на кожную поверхность в ее нервных окончаниях возникает возбуждение. Оно передается в кору головного мозга, благодаря чему воспринимаются различные ощущения: осязательные (ощущение прикосновения), температурные (ощущение тепла и холода) и болевые. Основные рецепторы кожи – рецепторы боли и давления.

БИБЛИОГРАФИЧЕСКИЙ СПИСОК

1. Акаевский, А. И. Анатомия домашних животных: учеб. / А. И. Акаевский, Ю. Ф. Юдичев, Н. В. Михайлов [и др.]. – М.: Колос, 1984. – 543 с.
2. Вракин, В. Ф. Морфология сельскохозяйственных животных: учеб. / В. Ф. Вракин, М. В. Сидорова. – М.: Агропромиздат, 1991. – 528 с.

СОДЕРЖАНИЕ

ВВЕДЕНИЕ.....	3
1. ПОЛОСТИ ТЕЛА ЖИВОТНОГО.....	4
2. ОБЩИЕ ПРИНЦИПЫ СТРОЕНИЯ ОРГАНИЗМА И ВНУТРЕННИХ ОРГАНОВ.....	6
3. СИСТЕМА ОРГАНОВ ПИЩЕВАРЕНИЯ.....	8
3.1. Ротоглотка.....	9
3.2. Передняя кишка, или пищеводно-желудочный отдел.....	24
3.3. Средняя кишка, или тонкий кишечник.....	35
3.4. Задняя кишка, или толстый кишечник.....	48
4. СИСТЕМА ОРГАНОВ МОЧЕВЫДЕЛЕНИЯ.....	51
5. СИСТЕМА ОРГАНОВ ДЫХАНИЯ.....	61
6. ОРГАНЫ РАЗМНОЖЕНИЯ САМОК.....	70
7. ОРГАНЫ РАЗМНОЖЕНИЯ САМЦОВ.....	80
8. СИСТЕМА ОРГАНОВ КОЖНОГО ПОКРОВА.....	89
9. СТРОЕНИЕ МОЛОЧНОЙ ЖЕЛЕЗЫ.....	99
10. МЯКИШИ.....	106
11. РОГОВЫЕ ОБРАЗОВАНИЯ КОЖИ.....	107
12. СЕРДЕЧНО-СОСУДИСТАЯ СИСТЕМА.....	113
12.1. Строение сердца.....	113
12.2. Строение кровеносных сосудов.....	120
12.3. Круги кровообращения.....	122
12.4. Система органов лимфообращения.....	124
13. ОРГАНЫ КРОВЕТВОРЕНИЯ.....	129
14. ЭНДОКРИННАЯ СИСТЕМА (СИСТЕМА ОРГАНОВ ВНУТРЕННЕЙ СЕКРЕЦИИ).....	136
15. НЕРВНАЯ СИСТЕМА.....	150
15.1. Строение спинного мозга.....	151
15.2. Строение головного мозга. Большой мозг.....	154
15.3. Ромбовидный мозг.....	160
15.4. Периферическая нервная система. Черепномозговые нервы.....	163
15.5. Спинномозговые нервы.....	168
15.6. Вегетативная нервная система.....	171
16. ОРГАНЫ ЧУВСТВ.....	175
16.1. Строение органа зрения.....	176
16.2. Строение органа слуха.....	182
16.3. Органы осязания, обоняния и вкуса.....	187
БИБЛИОГРАФИЧЕСКИЙ СПИСОК.....	191