УДК 591.8: 59.009: 57.054

П МАИ АМЛЩ П ЛЛ П Ж ЛЖЛ И МЦУ ПЖЛ Л М ЛЩУ Ж ЖФ- ЙЖR Б Ж Ь Ч ЖУ Б, Ж ПИ

, , Д АМ И, , П МП

УО «Витебская ордена «Знак Почета» государственная академия ветеринарной медицины», г. Витебск, Республика Беларусь, 210026

(Поступила в редакцию10.01.2024)

В работе приводятся результаты исследований по изучению структуры печени двух видов синантропных птиц-полифагов – озерной чайки (Larus Ridibundus L., 1766) и серой вороны (Corvus corone L., 1758). Исследования выполнены в секционном зале и лаборатории кафедры патологической анатомии и гистологии УО «Витебская ордена «Знак Почета» государственная академия ветеринарной медицины». Вскрытие трупов птиц и извлечение органокомплекса осуществляли по методике Г. В. Шора с подробным описанием макроскопической структуры печени. Для гистологического исследования отбирали кусочки органа, фиксировали в 10 % растворе нейтрального формалина и изготавливали гистосрезы, которые окрашивали гематоксилин и эозином. Макроскопически печень у представленных видов птиц была не увеличена в размере, форма не изменена, консистенция от упругой до размягченной, серо-коричневого цвета, рисунок дольчатого строения слабо выраженный. По результатам гистологического исследования установлено, что у серой вороны отчетливее выражены границы классических печеночных долек, гепатоциты располагались плотнее, пространства Диссе узкие. У озерной чайки – капсула печени тоньше, отсутствовали соединительнотканные прослойки, границы печеночных долек не выражены, пространства Диссе широкие. При этом из общих показателей у представленных видов птиц можно отметить полиморфность клеток, наличие большого количества двуядерных гепатоцитов с различным расположением ядерного аппарата и несколькими ядрышками в нем. Данные особенности можно рассматривать как показатель высокой функциональной активности печеночных клеток. При этом участки печени с признаками зернистой и жировой дистрофии связаны, на наш взгляд, с качественным составом рациона птиц. Выявленные особенности, по нашему мнению, имеют непостоянный характер и могут зависеть от сезона года, места обитания, физиологического состояния птицы, преобладания определенной трофической базы, методов отбора органа для исследования.

Ключевые слова: *печень, птицы, серая ворона, озерная чайка, синантропные виды, патоморфология, гистологические исследования, ткань.*

The paper presents the results of studies on the structure of the liver of two species of synanthropic polyphagous birds – the black-headed gull (Larus Ridibundus L., 1766) and the hooded crow (Corvus corone L., 1758). The studies were carried out in the section hall and laboratory of the Department of Pathological Anatomy and Histology of the Vitebsk Order of the Badge of Honor State Academy of Veterinary Medicine. The autopsy of bird corpses and the extraction of the organ complex were carried out according to the method of G.V. Shor with a detailed description of the macroscopic structure of the liver. For histological examination, pieces of the organ were selected, fixed in a 10% solution of neutral formaldehyde, and histosections were prepared and stained with hematoxylin and eosin. Macroscopically, the liver in the presented bird species was not increased in size, the shape was not changed, the consistency was from elastic to softened, gray-brown in color, the pattern of the lobular structure was weakly expressed. Based on the results of a histological study, it was established that in the hooded crow the boundaries of the classical hepatic lobules are more clearly defined, the hepatocytes are located more densely, and the spaces of Disse are narrow. In the black-headed gull, the liver capsule is thinner, there are no connective tissue layers, the boundaries of the liver lobules are not pronounced, and the spaces of Disse are wide. At the same time, among the general indicators in the presented bird species, one can note the polymorphism of cells, the presence of a large number of binucleate hepatocytes with different locations of the nuclear apparatus and several nucleoli in it. These features can be considered as an indicator of high functional activity of liver cells. At the same time, areas of the liver with signs of granular and fatty degeneration are associated, in our opinion, with the qualitative composition of the birds' diet. The identified features, in our opinion, are of a variable nature and may depend on the season of the year, habitat, physiological state of the bird, the predominance of a certain trophic base, and methods of selecting an organ for research.

Key words: *liver, birds, hooded crow, black-headed gull, synanthropic species, pathomorphology, histological studies, tissue.*

ГВГЛЖГ

В последние десятилетия в мире большие темпы набирает процесс антропогенного преобразования естественных местообитаний [8]. Искусственно измененный ландшафт накладывает своеобразный отпечаток на жизнь обитающих рядом с человеком животных, среди которых птицы имеют самое разнообразное и очень важное практическое значение. Они в ответ на антропогенный прессинг реагируют структурными, поведенческими, генетическими и физиологическими изменениями [3], снижаются их репродуктивные показатели, продолжительность жизни, иммунологическая толерантность, возникают нарушения функций различных систем организма, в т.ч. и пищеварительной, поскольку трофическая специализация является важной характеристикой любого животного и в большой степени способна выступать фактором, влияющим на экологические и биологические особенности особей [5, 9].

Главной пищеварительной железой организма является печень. В ней происходит ряд сложных процессов: образование и выведение желчи, участвующей в превращении жирных кислот в растворимые соединения, способные всасываться в желудочно-кишечном тракте. Здесь же

происходит синтез и отложение гликогена, обратное превращение его в сахар и поступление в кровь по мере потребности организма. Также печень птиц функционально тесно связана с формированием желтка в яйцеклетках яичника [11]. Она участвует во всех обменах веществ, является депо витаминов, является дезинтоксикационным барьером организма [2]. Кроме того, в инкубационный период печень является органом кроветворения [1, 10]. Столь многочисленные и важные функции печени определяют её значение для всего организма. Поэтому оценка статуса печени птиц-синантропов в качестве биоиндикатора может существенно дополнить сведения об экологической обстановке в урбанизированной среде [4].

Целью работы явилось описание гистологических и морфометрических показателей печени у озерной чайки и серой вороны в сравнительном аспекте.

плм лЮ ЮЮ

Исследования проводились в условиях секционного зала и лаборатории кафедры патологической анатомии и гистологии УО «Витебская ордена «Знак Почета» государственная академия ветеринарной медицины». Объектом исследования служили трупы серой вороны (n=3) и озерной чайки (n=5). Предметом исследования являлся методологический комплекс, включающий морфофункциональные показатели печени представленных видов птиц.

Вскрытие трупов птиц осуществляли по методике полной эвисцерации по Шору с подробным описанием макроскопической структуры печени (размер, форма, консистенция, цвет, рисунок дольчатого строения на разрезе, наличие патологических очагов). Для проведения гистологического исследования кусочки печени фиксировали в 10% растворе нейтрального формалина [6]. Зафиксированный материал подвергали уплотнению путем заливки в парафин по общепринятой методике [7]. Обезвоживание и парафинирование кусочков проводили с помощью автомата для гистологической обработки тканей «MICROM STP 120» (Германия) типа «Карусель». Для заливки кусочков и подготовки парафиновых блоков использовали автоматическую станцию «MICROM EC 350». Гистологические срезы кусочков, залитых в парафин, готовили на роторном микротоме «MICROM HM 340 E». Депарафинирование и окрашивание гистологических срезов проводили с использованием автоматической станции «MICROM HMS 70».

Для обзорного изучения общей структуры органа срезы окрашивали гематоксилином и эозином. Гистологические исследования проводили с помощью светового микроскопа «Биомед-6». Полученные данные документировали микрофотографированием с использованием цифровой системы считывания и ввода видеоизображения «ДСМ-510», а также программы «ScopePhoto» с соответствующими настройками для проведения морфометрического анализа. Цифровые данные были обработаны статистически с использованием программы Statistica 10.0 для программного продукта Windows.

При макроскопическом исследовании печень у представленных видов птиц была не увеличена в размере, форма не изменена, консистенция от упругой до размягченной, серо-коричневого цвета, рисунок дольчатого строения слабо выраженный.

Микроскопически печень у озерной чайки и серой вороны состояла из стромы и паренхимы. Строма органа была представлена капсулой, покрывающей орган снаружи и состоящей из плотной неоформленной соединительной ткани. Волокна в капсуле располагались рыхло, между ними находились четко оформленные клеточные структуры (фибробласты, лимфоциты). Толщина капсулы печени у серой вороны составляла – 4,3±0,62 мкм, у чайки – 3,4±0,34 мкм. От капсулы вглубь органа отходили тонкие соединительнотканные прослойки, состоящие из рыхлой волокнистой соединительной ткани. При этом у речной чайки данные структуры при микроскопическом исследовании практически не выявлялись или имелись в единичном количестве.

Паренхима органа была представлена печеночными дольками и системой выводных протоков. В центре каждой дольки располагалась центральная вена, нередко в состоянии острой венозной гиперемии (рис. 1). Диаметр центральной вены печени серой вороны составлял – 86,6±3,6 мкм, у озерной чайки – 62,1±2,2 мкм. От центральной вены радиально отходили печеночные трабекулы (балки), сформированные гепатоцитами. Балки анастамозировали между собой и образовывали сеть, имеющими щелевидные отверстия – синусоидные капилляры. Балочные структуры разделялись отчётливо, на некоторых участках у двух видов птиц выявлялись дискомплексация и нарушение структуры вследствие дистрофических изменений в органе.

При этом, как известно, у птиц границы классических печёночных долек не визуализируются. Однако микроскопически более приближенный вариант строения печеночных долек выявлялся у серой вороны (рис. 2, 3).

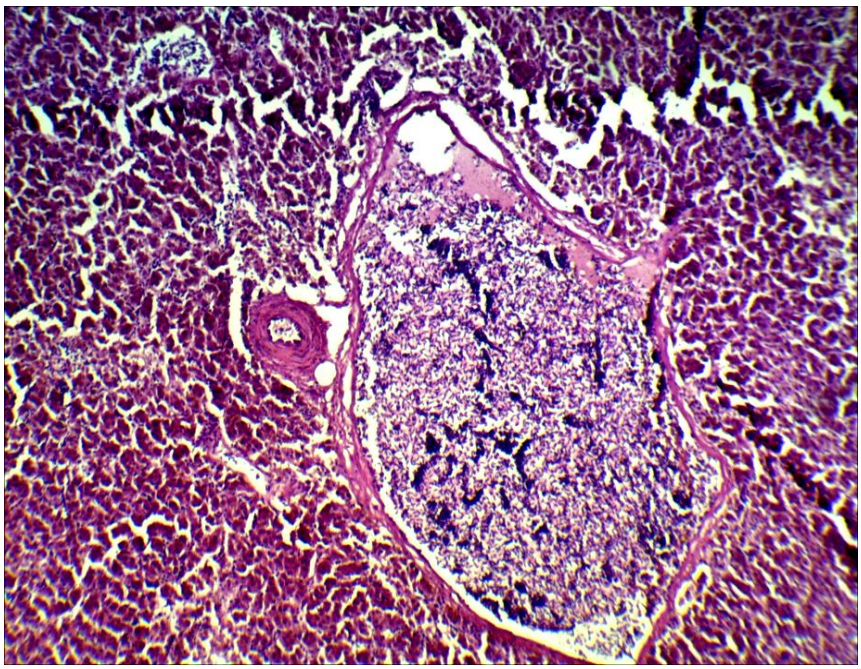

Рис. 1. Микрофото. Печень серой вороны. Острая венозная гиперемия центральной вены. Окраска гематоксилином и эозином. Ув. × 120

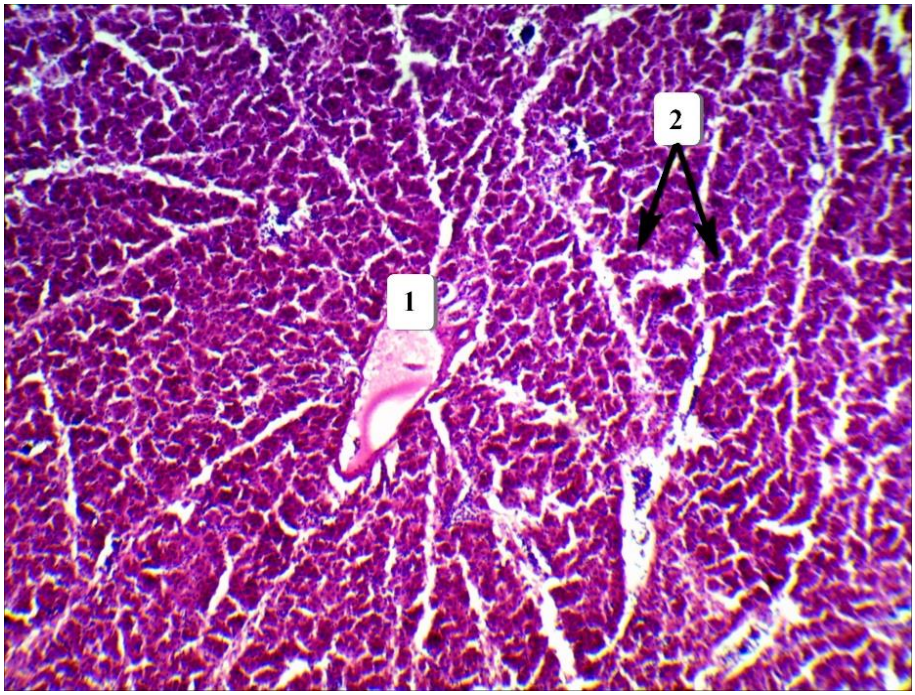

1 – центральная вена, 2 – печеночные трабекулы

Рис. 2. Микрофото. Гистологический срез печени серой вороны. Окраска гематоксилином и эозином. Ув. × 120

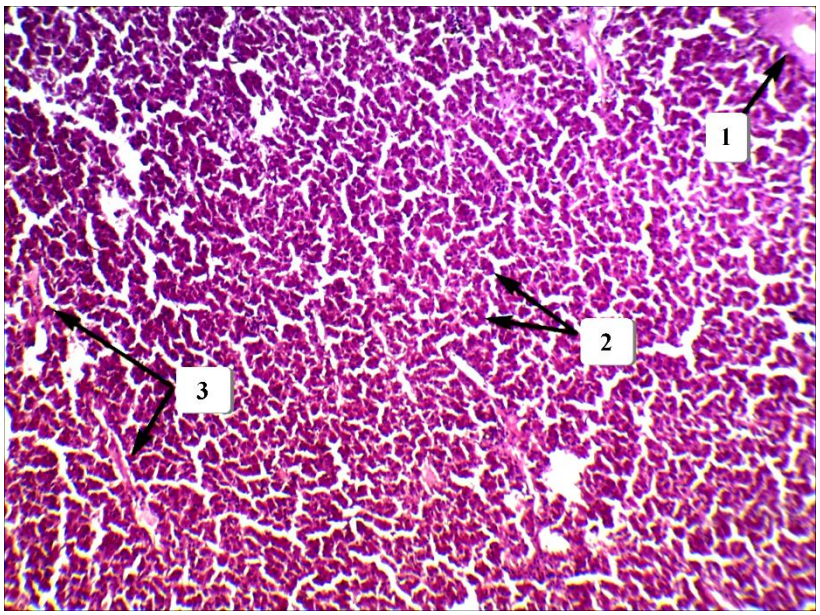

1 – центральная вена, 2 – печеночные трабекулы, 3 – единичные соединительнотканные прослойки

Рис. 3. Микрофото. Гистологический срез печени озерной чайки.
Окраска гематоксилином и эозином. Ув. × 120

Триады располагались равномерно и просветы просматривались хорошо. У озерной чайки и серой вороны толщина трабекул составляла – 12,3±1,3 и 15,1±1,12 мкм соответственно.

У птиц гепатоциты были многогранными, цитоплазма их окрашивалась слабооксифильно, равномерно. Размеры гепатоцитов равновеликие, у серой вороны лежали более плотно, чем у чайки. Ядра печеночных клеток имели округло-овальную форму, располагались в центре или эксцентрично. На срезах печени выявлялись двуядерные гепатоциты, что связано с высокой функциональной активностью клеток. Причем данная особенность в равной доле свойственна для двух исследуемых видов птиц. Ядра клеток светооптически неплотные, содержали 1–2 ядрышка. Нами установлено, что большой размер клеток печени серой вороны и озерной чайки составил – 9,9±0,11 и 8,53±0,6 мкм, их ядер – 7,1±0,3 и 5,7±0,4 мкм соответственно. Плотность гепатоцитов на условную единицу площади у озерной чайки составила – 630,5±54, у серой вороны – 650,3±47. При этом около 15–20 % этих гепатоцитов имели два ядра.

По трабекулам между клетками проходили желчные капилляры, вокруг которых было заметно скопление гранул пигмента желто-коричневого цвета. Также между печеночными балками располагались кровеносные сосуды, которые у серой вороны находились в состоянии острой венозной гиперемии. Кровеносные и желчные капилляры отделялись не только гепатоцитами, но и эндотелиальными клетками. Между печеночными балками располагались кровеносные капилляры. Пространства Диссе в печени чайки озерной более широкие, в отличие от печени серой вороны.

Сюйь глжг

Таким образом, при изучении печени представленных видов синантропных птиц-полифагов установлены определенные закономерности строения органа. У серой вороны отчетливее выражены границы классических печеночных долек, гепатоциты располагались плотнее, пространства Диссе узкие. У озерной чайки – капсула печени тоньше, отсутствовали или находились в единичном количестве соединительнотканные прослойки, границы печеночных долек не выражены, пространства Диссе широкие.

При этом из общих показателей у представленных видов птиц можно отметить полиморфность клеток, наличие большого количества двуядерных клеток печени с различным расположением ядерного аппарата и несколькими ядрышками в нем. Данные особенности можно рассматривать как показатель высокой функциональной активности гепатоцитов. При этом участки печени с признаками зернистой и жировой дистрофии связаны с типом рациона птиц.

Выявленные особенности, на наш взгляд, можно рассматривать с позиции удовлетворительной структуры органа. Однако они имеют непостоянный характер и могут зависеть от сезона года, места обитания, физиологического состояния птицы, преобладания определенной трофической базы, методов отбора органа для исследования. В этой связи печень птиц является наиболее динамичным органом, довольно быстро реагирующим на экзогенные и эндогенные факторы, влияющие на организм.

ЛИТЕРАТУРА

1. Александровская, О. В. Цитология, гистология и эмбриология / О. В. Александровская, Т. Н. Радостина, Н. А. Козлов. – М.: Агропромиздат, 1987. – 447 с.

2. Беляева, Н. П. Морфофункциональная характеристика пищеварительного тракта некоторых видов птиц семейства врановых (Corvidae): дисс. … канд. биол. наук по спец. 03.03.01 «Физиология» / Н. П. Беляева. – Москва, 2019. – 198 с.

3. Клетикова, Л. В. Сравнительная оценка относительной массы внутренних органов и патологий у врановых птиц, обитающих в городской среде / Л. В. Клетикова, В. А. Пономарев, Л. В. Маловичко. – Вестник Тверского гос. ун-та. Серия: Биология и экология. – 2021. – № 1(61). – С. 61-69. – DOI 10.26456/vtbio186.

4. Люто, А. А. Сравнительная оценка структуры печени диких и синантропных птиц в урбанизированной среде Средней Сибири / А. А. Люто, В. Б. Тимошкин. – Вестник ИрГСХА. – 2019. – № 93. – С. 138–148.

5. Мацюра, А. В. Синантропизация врановых и особенности их адаптаций к антропогенным ландшафтам / А. В. Мацюра, А. А. Зимароева. – Acta Biologica Sibirica. – 2016. – Т. 2, № 1. – С. 150–199.

6. Отбор образцов для лабораторной диагностики бактериальных и вирусных болезней животных: учеб.-метод. пособие / И. Н. Громов [и др.]; УО ВГАВМ. – Витебск, 2020. – 64 с.

7. Саркисов, Д. С. Микроскопическая техника: рук. для врачей и лаборантов / Д. С. Саркисов, Ю. Л. Петрова; под ред. Д. С. Саркисова. – М.: Медицина, 1996. – 544 с.

8. Химическая экология птиц-урбофилов на примере серой вороны / В. А. Пономарев [и др.] // Современные проблемы науки и образования. – 2015. – № 5. – С. 665.

9. Comparative Anatomical and Histological Study of the Liver in Three Species of Wild Birds in Iraq / Hussein A. Al-Hamadawi et. al.: Journal of Global Pharma Technology. 2017; 10(9):387-394 [Electronic resource].

10. Khaleel IM, Al-Khazraji KI, Al-Aameli MH (2017). A comparative study in some morphological and histological features of the liver in gull (larus-canus) and mallard duck (Anas platyrhynchos). Adv. Anim. Vet. Sci. 5(7): 307–311. Doi http://dx.doi.org/10.17582/journal.aavs/2017/5.7.307.311 [Electronic resource].

11. Stornelli M. R., Ricciardi M. P., Giannessi E., Coli A. (2006). Morphological and histological study of the ostrich (Struthio camelus L.) liver and biliary system. It. J. Anat. Embryol. 111(1): 1-7.