

РАСПРОСТРАНЕНИЕ КРАСНОГО КУРИНОГО КЛЕЩА И ОСОБЕННОСТИ ИНВАЗИОННОГО ПРОЦЕССА В СОСТАВЕ АРАХНОЭНТОМОЛОГИЧЕСКИХ ПАРАЗИТОЦЕНОЗОВ У КУР-НЕСУШЕК

А. Н. ПРИТЫЧЕНКО, М. А. ЕМЕЛЬЯНОВ, И. И. КУЗЬМИНСКИЙ, Н. В. КНЫШ

*Республиканское дочернее унитарное предприятие «Опытная научная станция по птицеводству»,
г. Заславль, Республика Беларусь, 223036, e-mail: bievmvitebsk@gmail.com*

Е. А. СТЕПАНОВА

*РУП «Институт мясо-молочной промышленности»,
г. Минск, Республика Беларусь, 220075*

А. В. ПРИТЫЧЕНКО, Е. Б. КРИВОРУЧКО

*Витебская ордена «Знак Почета» государственная академия ветеринарной медицины,
г. Витебск, Республика Беларусь, 210026*

(Поступила в редакцию 24.05.2024)

В современных условиях одной из актуальных ветеринарных проблем является дерманиссиоз кур. Болезнь регистрируется в разных странах мира. В Беларуси красный куриный клещ выявляется на многих птицеводческих предприятиях.

С учетом стратегической задачи, стоящей перед птицеводческой отраслью по обеспечению собственным инкубационным яйцом и строительством селекционно-генетического центра вопрос технологической и биологической защиты предприятий становится ключевым.

Одной из нерешённых задач является разработка стратегии борьбы с дерманиссиозом кур с целью профилактики заноса паразита через различные факторы передачи, и прежде всего, с инкубационным яйцом, тарой, транспортными средствами, персоналом и др. Учитывая значительные экономические потери от дерманиссиоза, возникающие вследствие снижения яйценоскости – до 15 %, снижения привесов у бройлеров на фоне снижения поедаемости корма и ухудшения его конверсии, разработка мероприятий, направленных на ликвидацию заболевания является первоочередной. Также при нападении большого количества клещей у птицы наблюдается беспокойство, развивается анемия, и снижается иммунный статус, места укусов могут контаминироваться патогенной микрофлорой, что приводит к возникновению вторичных заболеваний. При этом такая птица может подвергаться нападению со стороны своих сородичей (канибализм), в результате чего образуются длительно незаживающие раны. При высокой интенсивности инвазии может наблюдаться увеличение смертности птицы.

*Кроме того, существует риск передачи различных зоонозов, так, *Dermanyssus gallinae* может стать вектором инфицирования птицы бактериальными и вирусными патогенами, в том числе особо опасными.*

*Установлено наличие смешанной инвазии *Dermanyssus gallinae*, *Ornithonyssus sylviarum*, *Menopon gallinae* у кур-несушек. Экстенсивность инвазии *Dermanyssus gallinae* составила 100 %, *Ornithonyssus sylviarum* – 36,1 %.*

Таким образом, в настоящее время, несмотря на накопленный опыт в борьбе с этой инвазией, дерманиссиоз кур представляет актуальную проблему для птицеводства. Применяемые на птицефабриках схемы для борьбы с красным куриным клещом несовершенны, поэтому необходима разработка эффективного комплекса мер борьбы и его профилактики.

В статье приведены данные по наличию эктопаразитов у кур.

Ключевые слова: *красный куриный клещ, дерманиссиоз, *Dermanyssus gallinae*, эктопаразитозы, птица, куры.*

In modern conditions, one of the pressing veterinary problems is dermanissiosis in chickens. The disease is registered in different countries of the world. In Belarus, red chicken mite is detected at many poultry farms.

Taking into account the strategic task facing the poultry industry in providing its own hatching eggs and building a breeding and genetic center, the issue of technological and biological protection of enterprises becomes key.

One of the unsolved problems is the development of a strategy to combat dermanissiosis in chickens in order to prevent the introduction of the parasite through various transmission factors, and above all, with hatching eggs, containers, vehicles, personnel, etc. Considering the significant economic losses from dermanissiosis arising from a decrease in egg production – up to 15 %, a decrease in weight gain in broilers against the background of a decrease in feed palatability and a deterioration in its conversion, the development of measures aimed at eliminating the disease is a priority. Also, when attacked by a large number of ticks, the bird experiences anxiety, develops anemia, and decreases its immune status; the bite sites can become contaminated with pathogenic microflora, which leads to the occurrence of secondary diseases. In this case, such a bird may be attacked by its relatives (cannibalism), resulting in the formation of long-term non-healing wounds. At high intensity of invasion, an increase in bird mortality may be observed.

*In addition, there is a risk of transmission of various zoonoses, for example, *Dermanyssus gallinae* can become a vector for infection of poultry with bacterial and viral pathogens, including particularly dangerous ones.*

*The presence of a mixed invasion of *Dermanyssus gallinae*, *Ornithonyssus sylviarum*, *Menopon gallinae* in laying hens was established. The extent of invasion of *Dermanyssus gallinae* was 100 %, *Ornithonyssus sylviarum* – 36.1 %.*

Thus, at present, despite the accumulated experience in the fight against this invasion, chicken dermanissiosis represents an urgent problem for poultry farming. The schemes used in poultry farms to combat the chicken red mite are imperfect, so it is necessary to develop an effective set of control and prevention measures.

The article provides data on the presence of ectoparasites in chickens.

Key words: *red chicken mite, dermanissiosis, *Dermanyssus gallinae*, ectoparasitosis, poultry, chickens.*

Введение

Отечественное птицеводство является ведущей отраслью сельскохозяйственного производства. В 2023 году во всех категориях хозяйств производство яиц составило 2208 млн. шт., мяса птицы – 586,7 тыс. тонн. Такой уровень производства продукции полностью удовлетворяет потребности внутреннего рынка – по состоянию на прошлый год самообеспеченность яйцом птицы достигла 127 %, мясом – 185 %. При этом среди всех категорий производителей лидирующую позицию уверенно занимают сельскохозяйственные организации, которыми выпущено 85,3 % яиц и 98,6 % мяса птицы.

Однако создание крупных птицеводческих предприятий привело к концентрации большого количества поголовья птиц на ограниченной территории, что увеличило риск появления и широкого распространения инфекционных и инвазионных болезней [3]. В этой связи важнейшей задачей науки и практики стало совершенствование диагностики, терапии и профилактики заболеваний сельскохозяйственной птицы [11].

В настоящее время для общественного птицеводства особую опасность представляют болезни вирусной и бактериальной этиологии, в том числе особо опасные. Не менее значимыми являются инвазионные болезни, которые нередко являются переносчиками либо способствуют возникновению других инфекционных болезней птиц. В последние годы особую актуальность приобрело распространение арахнозов кур на предприятиях, на фоне недостаточной изученности течения инвазии с учётом особенностей отечественных технологий содержания птицы, высокой их контагиозности, разнообразия путей и способов передачи, что вынуждает отнести эти заболевания к числу важнейших, требующих исключительного внимания ветеринарных специалистов [1, 3].

По данным исследований Л. В. Нагорной (2014) в настоящее время на домашней птице паразитирует более двух тысяч постоянных и десятки сотен видов временных паразитов. В связи с интенсификацией птицеводства, главным образом переходом на клеточное содержание, и укрупнением птицеводческих хозяйств, возникли новые задачи по обеспечению ветеринарного благополучия предприятий по паразитозам кур – в частности дерманиссиозу кур. Поэтому остро встала необходимость более глубокого изучения условий, влияющих на возникновение данного арахноза, а также изучения патогенеза, биологии паразита с учётом принятой в республике технологии содержания птицы и разработки эффективных методов диагностики, терапии и профилактики, согласующихся с современными схемами лечебно-профилактических мероприятий [3, 7]. Исходя из этого, в настоящее время необходимо создать и внедрить в производство принципиально новые, прогрессивные методы диагностики, профилактики и ликвидации дерманиссиоза кур, вспышки которого могут возникать в течение всего года при завозе нового птицепоголовья на птицеводческие предприятия [3].

По данным ряда авторов, красный куриный клещ является самым распространённым представителем паразитической акарофауны на птицеводческих предприятиях многих стран, включая Беларусь. Известно, что поражение птицы красным куриным клещом *Dermanyssus gallinae* нередко усугубляется одновременным паразитированием его в составе паразитоценоза с клещом *Ornithonyssus sylviarum*.

Красный куриный клещ питается кровью, нападая на птиц чаще в ночное время суток, днём этот вид клещей, как и персидский клещ, прячется в укромных местах: щели, трещины, стыки производственных конструкций, перекрестия решеток и т.д. Килпенен О. указывает, что на одну птицу-несушку может приходиться до 500 000 особей клещей, в случае высокой интенсивности инвазии. Ежедневная потеря крови у птиц может достигать свыше 6 % (Новиков П.В., 2018), при этом каждый раз при укусе птица теряет примерно 200 микролитров крови, поэтому при высокой заклещённости вероятность гибели птицы от анемии чрезвычайно высока [1–3, 5–7, 9, 13, 18].

Наличие большого количества клещей наносит значительный экономический ущерб предприятиям мясного и яичного направления за счёт снижения привесов бройлеров и яйценоскости несушек, а также за счёт возникновения риска распространения вторичных инфекций птиц, в том числе зоонозов [3, 13, 14, 16, 19]. Доказано, что клещи являются переносчиками практически всех инфекционных болезней, передающихся в том числе, трансмиссивно – сальмонеллёза, эшерихиоза, пастереллёза, гриппа птиц, инфекционной анемии, ньюкаслской болезни, болезни Марека, инфекционного бронхита кур, инфекционной бурсальной болезни, синдрома снижения яйценоскости, оспы, туберкулёза, орнитоза, боррелиоза и др. Снижение яйценоскости при дерманиссиозе у кур может достигать более 15 %. Наряду с прямым ущербом от заболевания, при дерманиссиозе возможно возникновение неприятных ощущений и существенного дискомфорта у обслуживающего персонала по причине развития гиперчувствительности по I типу, что проявляется крапивницей, дерматитом, зудом и наличием др. явлений [3, 15, 17, 18].

С учётом важности птицеводческой отрасли для обеспечения продовольственной безопасности страны перед ветеринарной наукой стоит первоочередная задача – не допускать занос паразита через факторы передачи, и прежде всего, с тарой, инкубационным яйцом, транспортными средствами, персоналом в хозяйствах, а также внедрить действенные меры, которые позволят ликвидировать инвазию на предприятиях, где она уже имеется, что требует новых решений, преимущественно при санации яиц, а также других способов профилактики с учётом биологических свойств красного куриного клеща. Следует отметить, что существующие методы борьбы и профилактики дерманиссиоза не позволяют добиться благополучия по этому заболеванию на птицеводческих предприятиях, поскольку несмотря на имеющийся огромный опыт данная инвазия до сих пор занимает лидирующие позиции среди паразитозов кур [1, 3, 7, 18]. В подтверждение этого, по данным ряда исследователей, результаты оценки эффективности известных методов борьбы с красным куриным клещом, особенно в племенном птицеводстве, достаточно разноречивы [1, 2, 3, 7, 8, 9, 12, 14, 16, 19].

Целью нашей работы явилось изучение эпизоотической ситуации по дерманиссиозу на птицеводческих предприятиях страны, изучение особенностей инвазионного процесса, в том числе изучение структуры арахноэнтомологических паразитоценозов кур-несушек.

Основная часть

Научно-исследовательская работа выполнялась в условиях отдела ветеринарии РУП «Опытная научная станция по птицеводству» и на птицеводческих предприятиях страны. При проведении исследований использовались паразитологические, микроскопические, клинические, статистические и другие методы. Обследованию подвергались помещения птичников, в особенности батареи и клетки для содержания птицы. Оценку интен- и экстенсивности проводили в типовых птичниках с клеточным содержанием кур с помощью визуального и механического контроля потенциальных мест обитания клещей, а также клещевых ловушек в модификации авторов. Микроскопию проводили на инвертированном микроскопе «Керн», ОСМ 167 с дифференциацией по виду и стадиям развития красного куриного клеща.

Исследования проведены на 48 974 птицах, из них: куры-несушки – 45 924, петухи – 3 050 голов. Посадка птицы осуществлялась в 18–20 недель. Период эксплуатации составлял 72 недели.

В условиях птичников установлено наличие смешанной инвазии эктопаразитов, состоящей из клещей 2 видов: *Dermanyssus gallinae* и *Ornithonyssus sylviarum*, а также пухопероеда *Menopon gallinae*.

Выявленные паразиты представлены на рисунках (фото авторов).

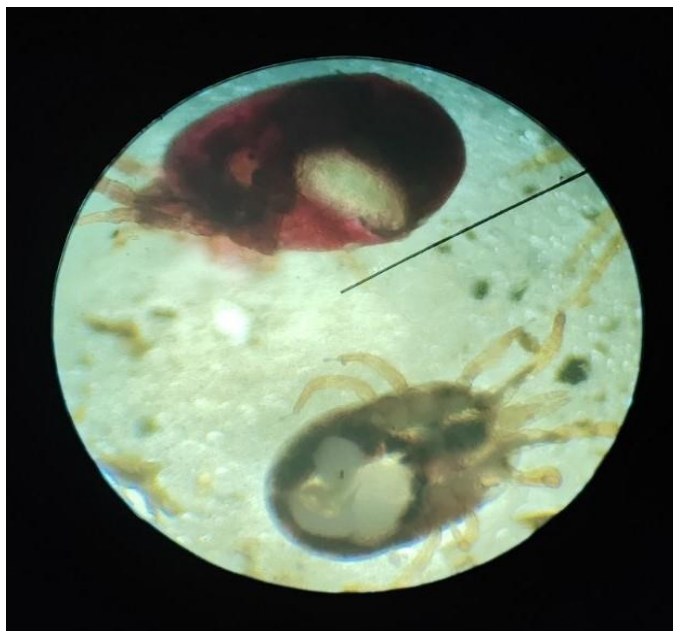

Рис. 1. Имаго *Dermanyssus gallinae* (вверху) и *Ornithonyssus sylviarum* (внизу), x10

При визуальном осмотре птицы клещи на поверхности тела не обнаруживались, или встречались на отдельных участках тела, вокруг клоаки, в области головы, глаз (рис. 2), гребня и серёжек.



Рис. 2. *Dermanyssus gallinae*: место локализации – вокруг глаза несушки (красная стрелка)

Необходимо отметить, что присутствие дерманиссусов на теле птицы нами было установлено днём, что, согласно литературным данным, считается нехарактерным для данного вида [1, 4, 5]. При этом выявлена зависимость экстенсивности инвазии от возраста птицы, чем старше была птица, тем чаще у неё регистрировался дерманиссиоз.

При обследовании петухов в различных птичниках наличие у них *Dermanyssus gallinae* и *Ornithonyssus sylviarum* выявлено не было, однако у них было выявлено наличие *Menopon gallinae* при экстенсивности инвазии 1,1%. Помещения, где содержались петухи, включая конструкции клеток и типичные места локализации клещей, были также свободны от клещей, что подтверждено длительным контролем (72 недели) с помощью клещевых ловушек.

Напротив, батареи по содержанию кур-несушек были заселены *Dermanyssus gallinae* и *Ornithonyssus sylviarum*, при этом часто возбудители регистрировались в смешанной инвазии со 100 % поражением кур дерманиссиозом и 36,1 % инвазированием орнитониссусами (рис. 3).



Рис. 3. *Ornithonyssus sylviarum* на поверхности металлических конструкций батареи птичника

Возбудитель дерманиссиоза встречался преимущественно на конструкциях клеток, в щелях и на решётках, образуя характерные скопления (рис. 4).




Рис. 4. Колонии *Dermanyssus gallinae* и *Ornithonyssus sylviarum* на поверхности металлических конструкций батареи птичника

На рис. 4 видны различные стадии *Dermanyssus gallinae*: яйцо (красные стрелки), личинка (белые стрелки), протонимфа (голубые стрелки), дейтонимфа (жёлтая стрелка), имаго (зелёная стрелка) выявленные нами на поверхности металлических конструкций батареи птичника.

При паразитировании клещей, во внешней среде, нами были выявлены многочисленные места, где было зафиксировано одновременное наличие всех стадий его развития. Кроме того, в популяции *Dermanyssus gallinae* были выявлены и *Ornithonyssus sylviarum*, что указывает на симбионтные отношения, а также на микстинвазию (фиолетовые стрелки).

При визуальном осмотре кур-несушек при сильной интенсивности инвазии, наблюдали бледность гребня, сережек, кожного покрова, перья локально выпадали, птица теряла массу и снижалась яйценоскость.

Установлено, что одним из факторов передачи красного куриного клеща выступала тара для яиц, причём наиболее благоприятной средой для клещей был картон яичного лотка (рис. 5).




Рис. 5. Протонимфы *Dermanyssus gallinae* на поверхности картона яичного лотка

Проведённая работа демонстрирует наличие микстинвазий *Ornithonyssus sylviarum*, *Dermanyssus gallinae*, *Menopon gallinae* в стаде кур-несушек.

Несмотря на серьёзную профилактическую ветеринарно-санитарную работу в обследованных нами птичниках, сохраняется популяция эктопаразитов кур, прежде всего *Dermanyssus gallinae*, что требует дальнейшего изучения взаимоотношений хозяин-паразит, а также изучение особенностей развития и существования выявленных арахноэнтомологических паразитоценозов.

Заключение

Установлено наличие смешанной инвазии *Dermanyssus gallinae*, *Ornithonyssus sylviarum*, *Menopon gallinae* у кур-несушек. Экстенсивность инвазии *Dermanyssus gallinae* составила 100 %, *Ornithonyssus sylviarum* – 36,1 %.

ЛИТЕРАТУРА

1. Ятусевич, А. И. Дерманиссиоз кур в промышленном птицеводстве / А. И. Ятусевич, Е. В. Миклашевская // Экология и животный мир. – 2020. – №1. – С. 21–27.
2. Ярошук А. И. Разработка мер борьбы с эктопаразитами сельскохозяйственных птиц в условиях современного промышленного птицеводства: автореферат дис. ... кандидата ветеринарных наук: 03.02.11; Санкт-Петербургская государственная академия ветеринарной медицины. – Санкт-Петербург, 2019. – 23 с.
3. Миклашевская Е. В. Формирование эктопаразитарных систем в промышленном птицеводстве и их коррекция // Ученые записки учреждения образования Витебская ордена Знак почета государственная академия ветеринарной медицины. – 2019. – Т. 55. – № 2. – С. 51–55.
4. Нагорная Л. Боремся с красным куриным клещом // Животноводство России. – 2014. – № 12. – С. 25.
5. Нагорная Л. В. Особенности использования различных методов борьбы с красным куриным клещом // Сборник научных трудов Ставропольского научно-исследовательского института животноводства и кормопроизводства. – 2014. – Т. 2. – № 7. – С. 401–404.
6. Нагорная Л. В. Особенности лечебно-профилактических мероприятий при эктопаразитах птицы в промышленном птицеводстве Украины // Науковий вісник Львівського національного університету ветеринарної медицини та біотехнологій імені С. З. Гжицького. – 2014. – Т. 16. – № 2-1 (59). – С. 231–236.
7. Герасимчик В. А. Арахнозы и энтомозы птиц // Наше сельское хозяйство. – 2018. – № 18. – С. 42–46.
8. Акбаев Р. М. Преимущества применения многокомпонентных инсектоакарицидов в форме дуста при эктопаразитах птиц // Российский ветеринарный журнал. Сельскохозяйственные животные. – 2017. – № 9. – С. 36–40.
9. Сафронов А. М. Маллофагоз и дерманиссиоз, совершенствование мер борьбы: автореферат дис. ... кандидата ветеринарных наук: 03.02.11; Ставропольский государственный аграрный университет. – Ставрополь, 2020. – 23 с.
10. Сафронов А. М., Луцук С. Н. Сравнительная эффективность некоторых инсектоакарицидов при ассоциативном течении маллофагоза и дерманиссиоза кур // Инновац. технологии в сел. хоз-ве, ветеринарии и пищевой пром-сти / Ставроп. гос. аграр. ун-т. – Ставрополь, 2020 – С. 400–402.
11. Ярошук А. И. Изучение эффективности различных концентраций дельтаметрина на клещах *Dermanyssus gallinae* // Вопросы нормативно-правового регулирования в ветеринарии. – 2017. – № 1. – С. 58–61.
12. Akbaev R. M. Vuran dust of control of red mite (*Dermanyssus gallinae*) on poultry farms in russia / R. M. Akbaev, F. I. Vasilevich, // Revista Romana de Medicina Veterinara. – 2014. – Т. 40. – С. 170–171.
13. Новиков П. В., Сафиуллин Р. Т. Меры борьбы и профилактики с красным куриным клещом в промышленном птицеводстве // Теория и практика борьбы с паразитарными болезнями. – 2018. – № 19. – С. 361–363.
14. Зубарев В. Н. Эффективная схема борьбы с красным куриным клещом / В. Н. Зубарев, Л. М. Кашковская, М. И. Сафарова // Птицеводство. – 2016. – № 6. – С. 51–53.
15. Ташбулатов, А. А. Как избавиться от кокцидий и красного куриного клеща в помещениях? // Птицеводство. – 2014. – № 2. – С. 53–56.
16. Токарев А. Н., Енгашев С. В., Токарева О. А. Испытание различных акарицидных препаратов на модели «красный куриный клещ» // Вопросы нормативно-правового регулирования в ветеринарии. – 2015. – № 3. – С. 78–80.
17. Токарев А. Н. Акарицидное действие эмульсий на основе этофенпрокса и ювенильных гормонов на модели «красный куриный клещ» // Международный вестник ветеринарии. – 2021. – № 2 – С. 62–66.
18. Турдиев Ш. А., Шоназар Д. М., Зубарев В. Н. Опыт оздоровления птицеводческих хозяйств от красного куриного клеща (*Dermanyssus gallinae*) // Доклады Таджикской академии сельскохозяйственных наук. – 2017. – № 2 (52). – С. 54–57.
19. Шилина Т. П., Акбаев Р. М. Эффективность акарицидного препарата из группы синтетических пиретроидов в отношении красного куриного клеща *Dermanyssus gallinae* // Российский ветеринарный журнал. Сельскохозяйственные животные. – 2014. – № 2. – С. 45–46.