

СРАВНИТЕЛЬНОЕ ГИСТОЛОГИЧЕСКОЕ СТРОЕНИЕ ПОГРАНИЧНОГО И ОБЫЧНОГО УЧАСТКОВ КИШЕЧНИКА У СРЕДНЕГО И КРУПНОГО ТОВАРНОГО КАРПА ГИБРИДНОЙ ПОРОДЫ

Д. С. ГОЛУБЕВ

УО «Витебская ордена «Знак Почета» государственная академия
ветеринарной медицины»,
г. Витебск, Республика Беларусь, 210026

(Поступила в редакцию 11.02.2022)

Изучалось сравнительное гистологическое строение пограничного и обычного участков кишечника у среднего и крупного товарного карпа гибридной породы. Установлено, достоверное морфологическое отличие в строении стенки кишечника пограничной и обычной частей кишечника у среднего и крупного товарного карпа, обусловленное выраженной толщиной мышечной оболочки на пограничном участке кишечника по сравнению с обычной его частью, что свидетельствует о наличии своеобразного пилорического сфинктера. Отмечено уменьшение толщины серозной оболочки на сравнимых участках как у среднего, так и у крупного товарного карпа.

Ключевые слова: гистологическое строение, гибридная порода, слизистая оболочка, кишечные ворсинки, мышечная оболочка, серозная оболочка.

The comparative histological structure of the border and usual sections of the intestine in medium and large commercial carp of a hybrid breed was studied. It has been established that a significant morphological difference in the structure of the intestinal wall of the border and ordinary parts of the intestine in medium and large commercial carp is due to the pronounced thickness of the muscular membrane in the border section of the intestine compared to its usual part, which indicates the presence of a kind of pyloric sphincter. A decrease in the thickness of the serous membrane was noted in the compared areas in both medium and large commercial carp.

Key words: histological structure, hybrid breed, mucous membrane, intestinal villi, muscular membrane, serous membrane.

Введение. Семейство карповых, относится к бентосоядным рыбам с широким спектром питания и непрерывным потреблением пищи.

Особенностью пищеварительной системы, характерной для карповых рыб, является отсутствие желудка, что связано как с развитием зубов на глотке, так и с особенностью рациона питания, что и привело к редукции желудка. Кишечник у карпа представляет длинную, в передней части заметно расширенную, а затем постепенно суживающуюся трубку. Несмотря на анатомо-макроскопические исследования строения кишечника у карповых, встречающихся в литературе, гисто-

логических особенностей строения стенки кишечной трубки не встречается. Поэтому гистологические особенности строения оболочек кишечника в сравнительном аспекте, взятых на различных его участках, представляет определенных интерес.

Аквакультура рассматривается не только в качестве основного поставщика водных продуктов. С ее помощью поддерживаются естественные популяции водных биологических ресурсов путем искусственного воспроизводства. Аквакультура или рыбоводство – это сектор животноводства, отрасль хозяйствования, вид экономической деятельности по разведению, обработке и реализации рыбы во всех водоемах [1].

Успешное развитие товарного рыбоводства определяется множеством факторов, важнейшим из которых является переход на выращивание высокопродуктивных пород и кроссов рыб [2]. Карп является основным объектом прудового рыбоводства Республики Беларусь. Его повсеместно разводят в искусственных прудах и естественных водоемах, он обладает хорошим темпом роста, высокими питательными и вкусовыми качествами [3]. Карповые (лат. Cyprinidae) – семейство лучепёрых рыб из отряда карпообразных (Cypriniformes). Тело обыкновенно покрыто чешуёй, голова голая, край верхней челюсти образован межчелюстными костями, рот беззубый, но нижнеглоточные кости хорошо развиты и имеют 1, 2 или 3 ряда (нередко) жевательных зубов; размельчению пищи этими зубами способствует толстая роговая пластинка на расширенном конце выроста основания черепа [4]. Все пищеварение осуществляется в кишечнике в щелочной или близкой к нейтральной среде. Поэтому карповые по строению пищеварительного тракта относятся к безжелудочным рыбам. Из глотки пища поступает в короткий пищевод, а затем – в кишечник [5].

Цель работы – изучение особенностей гистологического строения пограничного и обычного участков кишечника у среднего и крупного товарного карпа гибридной породы лахвинского чешуйчатого и амурского сазана, выращенного в ОАО «Рыбхоз Новинки».

Основная часть. Работу по изучению гистологических показателей проводили на кафедре патологической анатомии и гистологии УО ВГАВМ. Исходным материалом для исследований служил средний и крупный товарный карп гибридной породы лахвинского чешуйчатого и амурского сазана в количестве 5 от каждой группы особей в возрасте двух лет, приобретенных в ОАО «Рыбхоз «Новинки». Материалом для работы служили участки пограничного (зона между расши-

ренной и его обычной частями) и обычных участков кишечника, которые были взяты у 5 особей каждой из групп. Для получения достоверного результата исследований изучаемые показатели определялись трижды от каждой особи карпа.

Извлеченные органы фиксировали в 10%-ном растворе нейтрального формалина и 70%-ном этиловом спирте. При отборе образцов стремились к оптимальной стандартизации всех методик, включающих фиксацию, проводку, заливку, приготовление блоков и гистологических срезов. Взятие проб осуществлялось не позднее 20 минут после убоя. Затем морфологический материал подвергали уплотнению путем заливки в парафин. Изготавливали гистологические срезы толщиной 3–5 мкм на санном МС–2 микротоме и окрашивали гематоксилин-эозином. Абсолютные измерения структурных компонентов осуществляли с помощью светового микроскопа «Olympus» модели ВХ–41 с цифровой фотокамерой системы «ДСМ–310» с использованием программы «Score Photo» и проводили фотографирование цветных изображений (разрешением 1400 на 900 пикселей). Исследований проводилось, как, на малом увеличении (объектив $\times 10$), так и на большом увеличении (объектив $\times 40$). Все цифровые данные, полученные при проведении исследований, были обработаны статистически с помощью компьютерной программы Microsoft Excel, критерий Стьюдента на достоверность различий сравниваемых показателей оценивали по трем порогам вероятности: $p < 0,05$, $p < 0,01$ и $p < 0,001$.

Гистологическая картина строения кишечника карповых идентична общему принципу строения трубчатых органов. Стенка представлена 3 основными оболочками: серозной, мышечной и слизистой. Слизистая оболочка имеет более выраженные размеры, за счет наличия в своем составе четырех слоев (эпителиальной пластины, собственной пластины, мышечной пластины и подслизистой основы), которые нечетко разграничены. В мышечной оболочке хорошо просматривается циркулярный слой гладких миоцитов (рис. 1).

Для гистологического изучения была взята стенка кишечника пограничной области между расширенной и обычной частями кишечника.

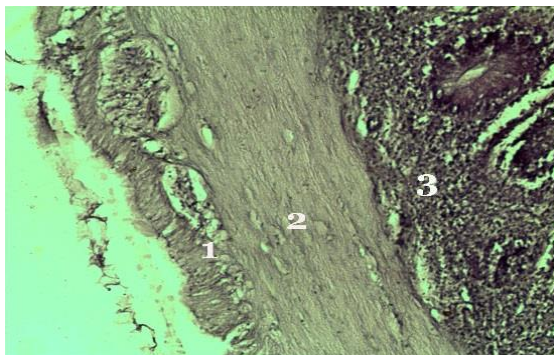


Рис. 1. Общий принцип гистологического строения стенки кишечника карпа.
Гематоксилин-эозин. Микрофото. Ув.: $\times 100$. 1 – серозная оболочка;
2 – мышечная оболочка; 3 – слизистая оболочка

Как видно на рис. 2, слизистая имеет хорошо выраженные ворсинки такого же плана строения, как и в расширенной части кишечника.

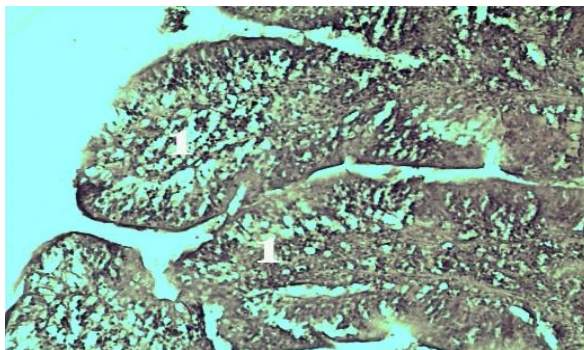


Рис. 2. Ворсинки слизистой оболочки кишечника между расширенной и обычной частями кишечника карпа. Гематоксилин-эозин. Микрофото. Ув.: $\times 100$.
1 – ворсинки слизистой кишечника

Результаты линейных промеров ворсинок слизистой оболочки, расположенных в пограничной зоне (между расширенной и обычной частями кишечника) у среднего и крупного товарного карпа представлены в табл. 1.

Толщина мышечной оболочки в пограничной зоне кишечника у среднего товарного карпа колеблется от $235,72 \pm 9,83$ мкм до $240,11 \pm 12,69$ мкм (среднее значение $237,71$ мкм).

Таблица 1. Линейные показатели ворсинок слизистой кишечника расположенных между расширенной и обычной частями

№ п/п	Средний товарный карп		Крупный товарный карп	
	Длина (мкм)	Ширина (мкм)	Длина (мкм)	Ширина (мкм)
1	572,14±74,30	87,95±21,36	528,35±68,36	96,39±14,03
2	537,27±48,86	102,41±14,43	563,77±58,66	96,04±14,11
3	577,81±65,01	101,78±13,24	550,31±59,28	97,77±12,49
4	548,71±51,28	98,68±14,36	533,63±54,46	95,07±13,24
5	551,38±55,08	95,37±15,32	547,52±56,36	94,41±12,25

Длина ворсинок слизистой оболочки в пограничной зоне кишечника у среднего товарного карпа колеблется от 537,27±48,86 мкм до 572,14±74,30 мкм (среднее значение 557,46 мкм), ширина ворсинок составляет от 87,95±21,36 мкм до 102,41±14,43 мкм (среднее значение 97,23 мкм). У крупного товарного карпа параметры длины ворсинок колеблются от 550,31±59,28 мкм до 563,77±58,66 мкм (среднее значение 544,71 мкм), ширина находится в диапазоне от 94,41±12,25 мкм до 97,77±12,49 мкм (среднее значение 95,93 мкм). Сравнивая полученные данные линейных измерений, можно сделать вывод, что у среднего и крупного товарного карпа длина и высота ворсинок слизистой оболочки в пограничной зоне кишечника взаимно соответствует друг другу.

При измерении толщины мышечной оболочки пограничной зоны расширенной части кишечника у среднего и крупного товарного карпа были получены следующие результаты, которые показаны в табл. 2.

Таблица 2. Толщина мышечной оболочки пограничной зоны кишечника среднего и крупного товарного карпа, мкм

№ п/п	Средний товарный карп	Крупный товарный карп
1	240,11±12,69	237,70±11,81
2	235,72±9,83	240,97±12,32
3	237,24±11,67	236,37±10,57
4	236,84±9,35	238,46±11,23
5	238,65±7,56	238,84±11,55

У крупного товарного этот показатель составляет от 237,70±11,81 мкм до 240,97±12,32 мкм (среднее значение 238,46 мкм). Из полученных результатов видно, что данный параметр у среднего и крупного товарного карпа является одинаковым и не зависит от товарности рыбы.

Сравнивая полученные результаты, можно сделать вывод, что у среднего и крупного товарного карпа толщина мышечной оболочки практически одинакова.

Результаты измерений толщины серозной оболочки пограничной зоны расширенной части кишечника у среднего и крупного товарного карпа показаны в табл. 3.

Таблица 3. Толщина серозной оболочки пограничной зоны расширенной части кишечника среднего и крупного товарного карпа, мкм

№ п/п	Средний товарный карп	Крупный товарный карп
1	121,48±28,79	139,63±27,37
2	140,69±19,15	130,18±23,43
3	118,12±20,15	136,29±25,51
4	134,52±26,29	134,46±24,52
5	139,45±21,15	133,27±22,84

Как видно из таблицы, серозная оболочка пограничной зоны расширенной части кишечника у среднего товарного карпа составляет от 134,52±26,29 мкм до 140,69±19,15 мкм (среднее значение 130,85 мкм). У крупного товарного этот показатель составляет от 130,18±23,43 мкм до 139,63±27,37 мкм (среднее значение 134,76 мкм). Из полученных результатов следует, что размеры серозной оболочки у среднего и крупного товарного карпа одинаковы.

Слизистая оболочка обычной части кишечника имеет более выраженные длинные и узкие кишечные ворсинки, которые покрыты однослойным призматическим эпителием (рис. 3).

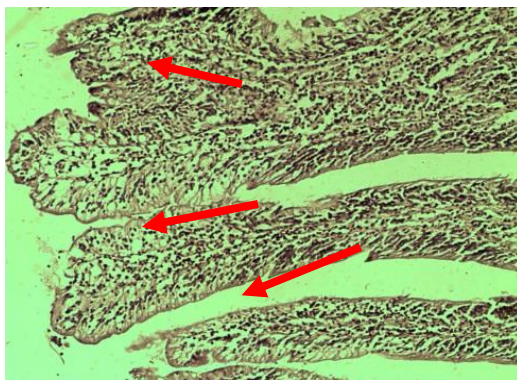


Рис. 3. Ворсинки слизистой оболочки обычной части кишечника карпа. Гематоксилин-эозин. Микрофото. Ув.: × 100

Результаты линейных промеров ворсинок слизистой оболочки обычными частями кишечника у среднего и крупного товарного карпа представлены в табл. 4.

Таблица 4. **Морфометрические показатели ворсинок обычной части кишечника среднего и крупного товарного карпа**

№ п/п	Средний товарный карп		Крупный товарный карп	
	Длина (мкм)	Ширина (мкм)	Длина (мкм)	Ширина (мкм)
1	399,53±32,40	69,03±13,20	424,05±17,96	73,05±20,32
2	384,44±23,73	63,53±11,04	416,81±7,97	69,03±13,20
3	379,75±13,01	94,67±25,28	421,14±21,02	71,04±11,04
3	473,02±22,52	82,95±12,77	517,51±51,44	92,95±20,88
4	471,72±11,86	88,54±13,06	519,71±48,29	93,60±17,74
5	399,53±32,40	69,03±13,20	424,05±17,96	73,05±20,32

Длина ворсинок слизистой оболочки в обычной части кишечника у среднего товарного карпа колеблется от 379,75±13,01 мкм до 473,02±22,52 мкм (среднее значение 501,59 мкм), ширина ворсинок составляет от 63,53±11,04 мкм до 94,67±25,28 мкм (среднее значение 93,55 мкм). У крупного товарного карпа параметры длины ворсинок колеблются от 416,81±7,97 мкм до 519,71±48,29 мкм (среднее значение 544,65 мкм), ширина находится в диапазоне от 69,03±13,20 мкм до 93,60±17,74 мкм (среднее значение 94,54 мкм). Сравнивая полученные данные линейных измерений, можно сделать вывод, что у среднего и крупного товарного карпа длина и ширина ворсинок слизистой оболочки в обычной части кишечника практически соответствует друг другу. При сравнении линейных размеров ворсинок слизистой оболочки в пограничной и обычных частях кишечника у среднего и крупного товарного карпа существенных и достоверных отличий выявлено не было.

Слизистая оболочка обычной части кишечника у среднего и крупного товарного карпа покрыта хорошо выраженным однослойным призматическим эпителием, показанным на рис. 4.

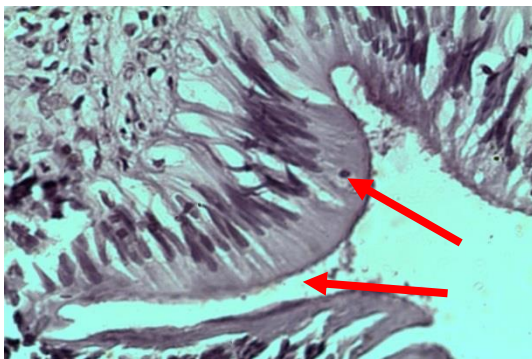


Рис. 4. Однослойный призматический эпителий ворсинок слизистой оболочки обычной части кишечника карпа. Гематоксилин-эозин. Микрофото. Ув.: × 400

Высота однослойного призматического эпителия слизистой оболочки обычного участка кишечника у среднего и крупного товарного карпа представлены в табл. 5.

Таблица 5. Высота эпителия обычной части кишечника у среднего и крупного товарного карпа

№ п/п	Средний товарный карп	Крупный товарный карп
1	6,14±0,64	5,92±0,41
2	5,95±0,21	6,02±0,52
3	6,06±0,59	5,83±0,07
4	5,62±0,17	5,69±0,24
5	5,31±0,49	5,34±0,12

Высота однослойного призматического эпителия в основной части кишечника у среднего товарного карпа колеблется от 5,31±0,49 мкм до 6,14±0,64 мкм (среднее значение 5,81 мкм). У крупного товарного этот показатель составляет от 5,34±0,12 мкм до 6,02±0,52 мкм (среднее значение 5,76 мкм).

Высота однослойного призматического эпителия, по полученным результатам, в основной части кишечника у среднего и крупного товарного карпа одинакова.

Толщина мышечной оболочки обычного участка кишечника у среднего и крупного товарного карпа представлены в табл. 6.

Таблица 6. Толщина мышечной оболочки обычного участка кишечника у среднего и крупного товарного карпа

№ п/п	Средний товарный карп	Крупный товарный карп
1	66,95±12,75	70,52±6,73
2	68,77±12,72	70,28±7,64
3	74,87±8,64	68,33±6,35
4	74,34±11,89	71,89±11,81
5	74,15±7,78	74,86±9,03

Толщина мышечной оболочки на обычном участке кишечника у среднего товарного карпа колеблется от 66,95±12,75 мкм до 74,87±8,64 мкм (среднее значение 71,81 мкм). У крупного товарного этот показатель составляет от 70,28±7,64 мкм до 74,86±9,03 мкм (среднее значение 71,17 мкм). При анализе результатов видно, что толщина мышечной оболочки на данном участке кишечника у среднего и крупного товарного карпа сопоставима.

Однако при сравнении толщины мышечной оболочки в пограничной и обычной частях кишечника отмечается ее уменьшение на обычном участке в 3,31 раза ($p < 0,001$) у среднего товарного карпа. У крупного товарного карпа наблюдается аналогичное уменьшение толщины

мышечной оболочки в 3,35 раза ($p < 0,001$), что в целом может свидетельствовать о наличии своеобразного пилорического сфинктера между расширенной и обычной частями кишечника.

Результаты измерений толщины серозной оболочки обычной части кишечника у среднего и крупного товарного карпа показаны в табл. 7.

Таблица 7. Толщина серозной оболочки основной части кишечника у среднего и крупного товарного карпа

№ п/п	Средний товарный карп	Крупный товарный карп
1	50,60±4,97	49,75±3,52
2	49,90±3,98	49,38±3,62
3	50,02±4,13	48,48±3,62
4	48,56±3,54	47,56±3,24
5	48,34±3,25	51,12±3,12

Толщина серозной оболочки основной части кишечника у среднего товарного карпа колеблется от 48,34±3,25 мкм до 50,60±4,97 мкм (среднее значение 49,48 мкм). У крупного товарного этот показатель составляет от 47,56±2,96 мкм до 51,12±3,12 мкм (среднее значение 49,25 мкм). Как видно из результатов таблицы толщина серозной оболочки в основной части кишечника у среднего и крупного товарного карпа одинакова.

Однако, при сравнении значений размеров серозной оболочки наблюдается ее уменьшение в обычной части кишечника, по сравнению с пограничной зоной в 2,6 раза ($p < 0,01$). У крупного товарного карпа наблюдается аналогичная картина связанная с уменьшением толщины в обычной части кишечника, по сравнению с пограничной зоной в 2,72 раза ($p < 0,01$).

Заключение. В результате проведенных исследований получены данные, доказывающие достоверное морфологическое отличие в строении стенки кишечника пограничной и обычной частей кишечника у среднего и крупного товарного карпа, обусловленное выраженной толщиной мышечной оболочки на пограничном участке кишечника по сравнению с обычной его частью, что свидетельствует о наличии своеобразного пилорического сфинктера. Отмечено уменьшение толщины серозной оболочки на сравниваемых участках как у среднего, так и у крупного товарного карпа.

ЛИТЕРАТУРА

1. Корнейко, О. В. Аквакультура в России: состояние и проблемы развития / Корнейко О. В., Покорменюк М. Д. // АНИ: экономика и управление. – 2017. – № 4 (21). – С. 202–204.

2. Башунова, Н. Н. Возможность выращивания помесей карпа в условиях Беларуси / Н. Н. Башунова, М. В. Книга // Известия ААН Республики Беларусь. – Минск. – 1994. – № 2. – С. 93–96.
3. Рыбохозяйственная характеристика и оценка проявления эффекта гетерозиса у трехлетков двухпородных кроссов тремлянского карпа/ М. В. Книга [и др.] // Актуальные проблемы интенсивного развития животноводства. – 2010. – №13 (2). – С. 33–38.
4. Карповые // Википедия. [2021]. Дата обновления: 24.05.2021. URL: <https://ru.wikipedia.org/?curid=269183&oldid=114415526> (дата обращения: 24.05.2021).
5. Строение и работа пищеварительной системы карпа – URL: <http://www.aquaristics.ru/pond/forage/stroenie-i-rabota-pischevaritelnoy-sistemy-karpa> из категории «Водоемы: Корма для рыб» (дата обращения: 21.09.2021).